

AMCoR

Asahikawa Medical College Repository <http://amcor.asahikawa-med.ac.jp/>

日本血管外科学会雑誌 (2005.12) 14巻7号:689～693.

糖尿病合併閉塞性動脈硬化症の足病変に対するvacuum-assisted closure(VAC) 持続陰圧吸引療法

羽賀將衛, 稲葉雅史, 東信良, 赤坂伸之, 角浜孝行, 小久保拓, 熱田義顕, 永峯晃, 光部啓治郎, 笹嶋唯博

糖尿病合併閉塞性動脈硬化症の足病変に対する
Vacuum-Assisted Closure(VAC):持続陰圧吸引
療法

欄外見出し:

糖尿病性足部創に対するVAC療法

羽賀將衛、稲葉雅史、東 信良、赤坂伸之、角浜
孝行、小久保拓、熱田義顕、永峯 晃、光部啓治
郎、笹嶋唯博

旭川医科大学第1外科

連絡先

〒078-8510

旭川市緑が丘東2条1丁目1-1

旭川医科大学第1外科

羽賀將衛

Te1. 0166-68-2494 Fax. 0166-68-2499

E-mail masaehg@asahikawa-med.ac.jp

論文要旨

糖尿病合併閉塞性動脈硬化症 25 例の足部潰瘍および足趾切断端創に対し、Vacuum-Assisted Closure (VAC) (持続陰圧吸引療法) を施行した。施行期間は平均 14.6 日で、全例、創面に良好な肉芽形成が認められた。19 例は、肉芽組織による癒痕、皮膚移植または遊離筋皮弁移植により完全な創治癒が得られた。創の深部に感染が持続した 9 例は、良好な肉芽形成にもかかわらず創が閉鎖せず、さらに近位での再切断を必要とした。VAC は、糖尿病合併閉塞性動脈硬化症の足部病変において、肉芽形成を促進させる効果があると考えられたが、適応の限界、他の治療法との比較などについて、さらに検討が必要である。

索引用語 糖尿病合併閉塞性動脈硬化症、

糖尿病性足病変、

持続陰圧吸引療法

はじめに

重症阻血肢の治療においては、適切な血行再建術により肢趾を温存し、かつ切断端を良好に治癒させることが重要であるが、糖尿病合併例においては、しばしば感染の合併などにより創の治療に難渋する。開放創における良好な肉芽形成のためには、感染の防止のみならず適切な湿潤環境を維持するようなドレッシング方法の工夫が必須である。われわれは、糖尿病合併閉塞性動脈硬化症 (Arteriosclerosis obliterans: ASO) の足部潰瘍および切断端創に対し、Vacuum-assisted closure (VAC) (持続陰圧吸引療法) を施行したので、その経験を報告する。

対象と方法

足部壊死または潰瘍を伴う糖尿病合併 ASO 25 例を対象とした (Table 1)。25 例中 19 例は創部細菌培養が陽性であったが、12 例は黄色ブドウ球菌が検出され、そのうち 7 例は MRSA であった。下肢動脈造影にて大腿動脈から下腿動脈まで有意な閉塞、狭窄病変のなかった 2 例を除き、23 例に下肢動脈バイパス手術を施行した。バイパス手術に引き続いて

壊死病巣のデブリッドマンを施行し、翌日、創部の止血を確認した後、下記のようにVACを施行した。バイパス手術をしなかった2例では、壊疽に陥った第1趾を切断した翌日にVACを開始した。まず、径5mmの側孔付きドレーンチューブを挿入した滅菌ポリウレタンスポンジを潰瘍あるいは断端創に当て、粘着ドレープで密閉し、 -100 mmHg の陰圧で持続吸引した(Fig.1)。スポンジは、汚染の程度を観察しながら適宜、交換した。

結 果

VAC施行期間は、5日から最長34日までの平均14.6日で、スポンジ交換の間隔は、2日から8日の平均4.2日であった(Table 2)。全例、VACを開始して1週間から1カ月の間に創面に良好な肉芽形成が得られた(Fig.2)。11例は、創面の肉芽形成に続いて上皮化が進み、植皮を必要とせずに創が治癒した。1例は、縮小した創を縫合閉鎖した。5例は皮膚移植により最終的な創治癒が得られたが、中足部切断後で組織欠損の大きかった2例は、遊離腹直筋皮弁の移植により断端を治癒せしめた。6例では、創面の

肉芽形成は得られたものの十分な創治癒に至らなかった。いずれも中足骨あるいは足根骨に及んだ感染が沈静化されず、さらに近位部での再切断と断端形成を必要とした(Fig.3)。

考 察

当施設において大腿動脈以下の末梢動脈バイパス術を施行したASO症例のうち、糖尿病を合併する症例の割合は、1982年から1993年では平均22%であったのに対し、2003年には70%、2004年には72%に増加した。これに伴い、FontaineIV度の重症虚血肢の占める割合も、この10年間で28%から51%に増加し、これらの症例に対する治療においては、血行再建術による足部の血流改善のみならず、糖尿病性足部病変に対する創処置が以前にも増して重要課題となった。

Vacume-Assisted Closure (VAC)(持続陰圧吸引療法)は、欧米では、糖尿病性足部壊疽の他、縦隔炎を伴う胸骨離開創などに用いられた多くの報告がある¹⁻⁷⁾。従来、開放創に対しては一般に、通常のガーゼドレッシングや、生理食塩水浸漬ガーゼに

よるウェットドレッシングなどが主に用いられてきたが、前者では頻回のガーゼ交換がかえって感染の機会を増やし、創面が乾燥するためガーゼを剥がす際にせっかく形成された創面の線維芽細胞をも剥ぎ取ってしまうという欠点があり、また後者では、汚染物質が創内に留まるため感染が持続し、浸出液の貯留により創部が過剰な湿潤状態となり肉芽形成をかえって阻害するという欠点がある^{3,4,6)}。VACは、密閉によって外部からの汚染を防ぎつつ創面を適度な湿潤環境に保つとともに、持続吸引によって、浸出液の貯留を防ぐだけでなく汚染物質を創から除去することができる。すなわち、ガーゼドレッシングと密閉式ウェットドレッシングの両方の短所を補い長所を兼ね備えていると言える。また、陰圧吸引により、局所の微小動脈循環を改善させるとともに浮腫を軽減させ、創治癒を促進させると報告されている³⁻⁶⁾。

今回、対象となった25例では、全例で創面に良好な肉芽形成が認められ、客観的な比較はしていないが、従来のドレッシング方法に比べて短期間に創面が肉芽組織で覆われる印象が持たれた。また、VACの

継続に伴い肉芽の表面の性状は、粒状あるいはカリフラワー状から、凹凸の少ない平面状に変化した (Fig. 2)。VAC は、肉芽形成の促進という点では効果があったとわれわれは考えている。しかし、6 例は、肉芽形成は良好であったにもかかわらず創は完全には閉鎖せず、創の一部に形成された瘻孔からの排膿が消失しなかった。これらの症例では、足部単純 X-P あるいは MRI にて中足骨または足根骨の骨破壊像が認められ (Fig. 3)、感染の持続による骨髓炎と診断された。VAC 施行中に新たな感染を生じたとは考えにくく、初回の趾切断が不十分であったため深部に感染が残存していたと考えられた。感染が残存する創にも VAC は施行されるが¹⁻⁷⁾、骨髓炎に対しては、抗生剤投与による沈静化あるいは外科的除去が必須とされており^{1,2)}、創面ではなく創の深部に感染が及んでいる場合には、VAC によりこれを除くことは難しいと考えられる。

本論文は、VAC の使用経験の報告であるが、少数症例における retrospective study であり、他の治療法との比較もしていない。本法の有用性を客観的に

議論するためには、今後、より多くの症例を対象とした prospective study によって他のドレッシング方法との比較をする必要がある。

結 論

VAC は、糖尿病合併 ASO の感染を伴う足部創において、肉芽形成を促進させ、創治癒に有効な方法であると考えられた。

文 献

- 1) Armstrong, D. G., Attinger, C. E., Boulton, A. J., et al.: Guidelines regarding negative wound therapy (NPWT) in the diabetic foot. Ostomy Wound Management, 50 (Suppl): 3S-27S, 2004.
- 2) Sibbald, R. G., Mahoney, J. and The VAC Therapy Canadian Consensus Group: A consensus report on the use of vacuum-assisted closure in chronic, difficult-to-heal wounds. Ostomy Wound Management, 49: 52-66, 2003.

- 3) Eginton, M.T., Brown, K.R., Seabrook, G.R., et al.: A prospective randomized evaluation of negative-pressure wound dressings for diabetic foot wounds. *Ann.Vasc.Surg.*, 17:645-649, 2003.
- 4) McCallon, S.K., Knight, C.A., Valiulus, J.P., et al.: Vacuum-assisted closure versus saline-moistened gauze in the healing of postoperative diabetic foot wounds. *Ostomy Wound Management*, 46:28-34, 2000.
- 5) Armstrong, D.G., Lavery, L.A., Abu-Rumman, P., et al.: Outcomes of subatmospheric pressure dressing therapy on wounds of the diabetic foot. *Ostomy Wound Management*, 48:64-68, 2002.
- 6) DeFranzo, A.J., Argenta, L.C., Marks, M.W., et al.: The use of vacuum-assisted closure therapy for the treatment of lower-extremity

wounds with exposed bone. *Plast. Reconstr. Surg.*, 108:1184-1191, 2001.

7) Song, D.H., Wu, L.C., Lohman, R.F., et al.:
Vacuum assisted closure for the treatment
of
sternal wounds: The bridge between
debridement and definitive closure. *Plast. Reconstr. Surg.*, 111:92-97, 2003.

Table 1 Patients Characteristics

All patients were diabetic.

Ten patients were undergoing chronic hemodialysis.

Male : Female = 20 : 5

Age 66.9 ± 9.0 (53 - 86)

Indication of VAC

stump of amputation	20
ischemic ulcer	5

Concurrent Procedures

Femoro-paramalleolar bypass	20
Femoro-tibial bypass	2
femoro-below knee popliteal bypass	1
No arterial reconstruction	2

Table 2 Results

Duration of VAC 14.6 ± 7.8 days (5 - 34)

Interval of change of sponge 4.2 ± 1.8 days (2 - 8)

Type of wound healing

complete 19

11 granulation tissue formation

5 skin grafting

2 musculocutaneous grafting

1 suture closure

incomplete 6
(uncontrollable infection)

additional amputation

4 minor (midfoot)

2 major (below knee)

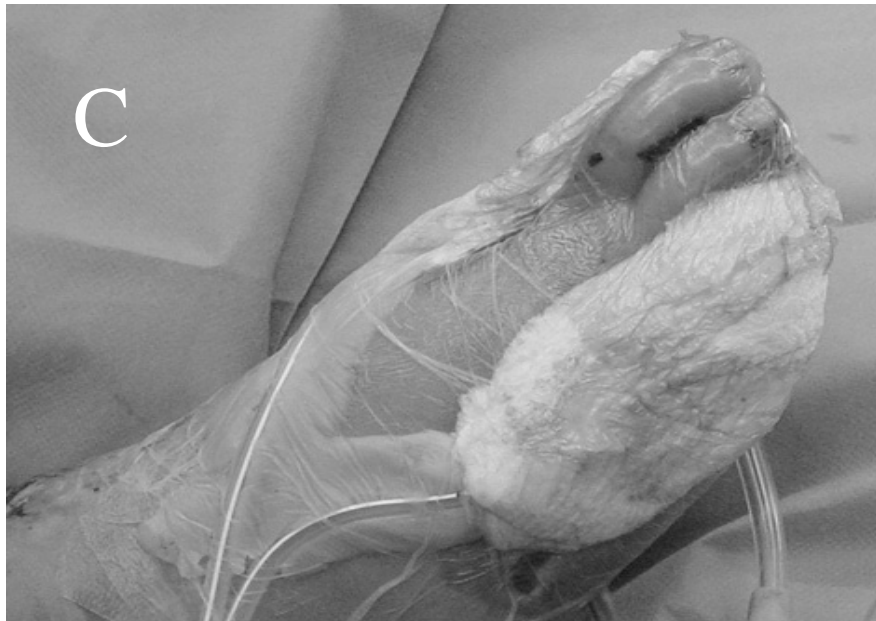
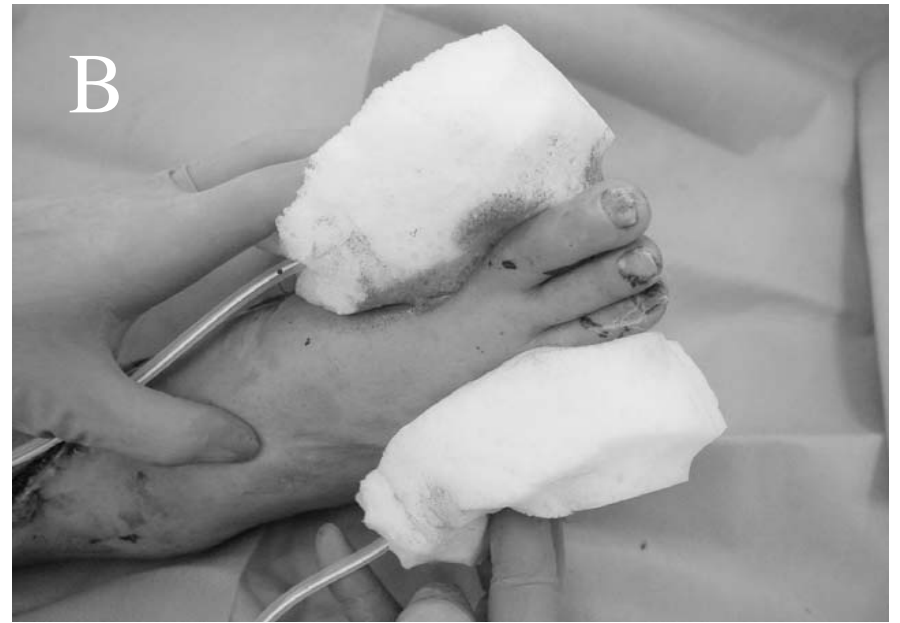
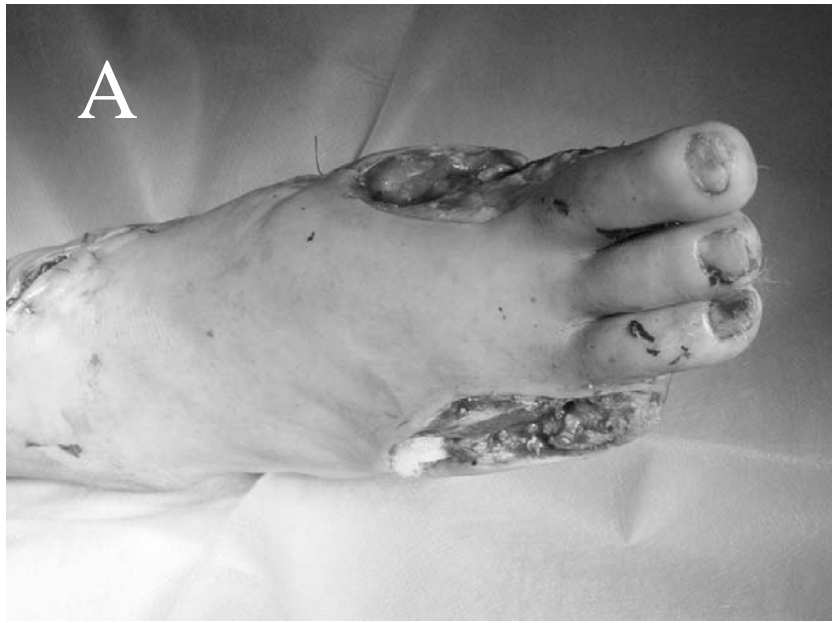Fig. 1 Methods of VAC therapy
A: After surgical debridement
B: Application of sponge and drainage tube
C: Closure with transparent adhesive drape
and application of negative pressure

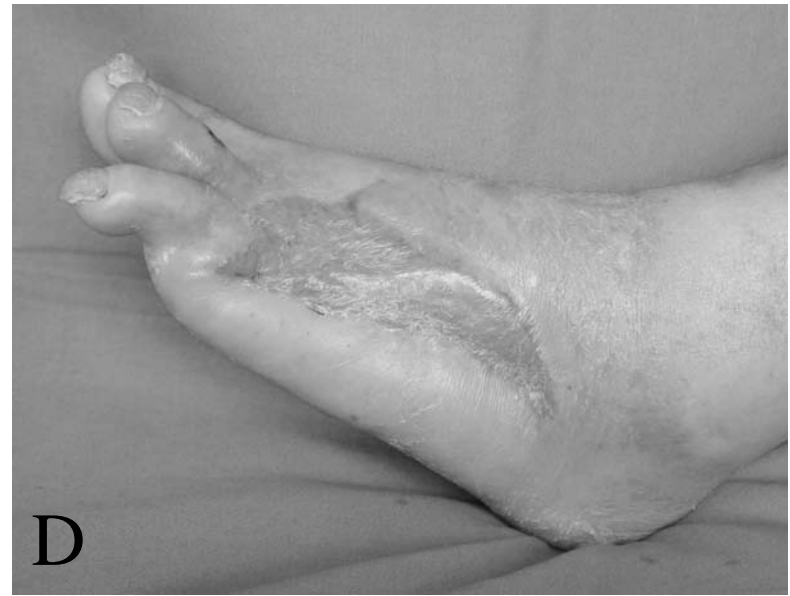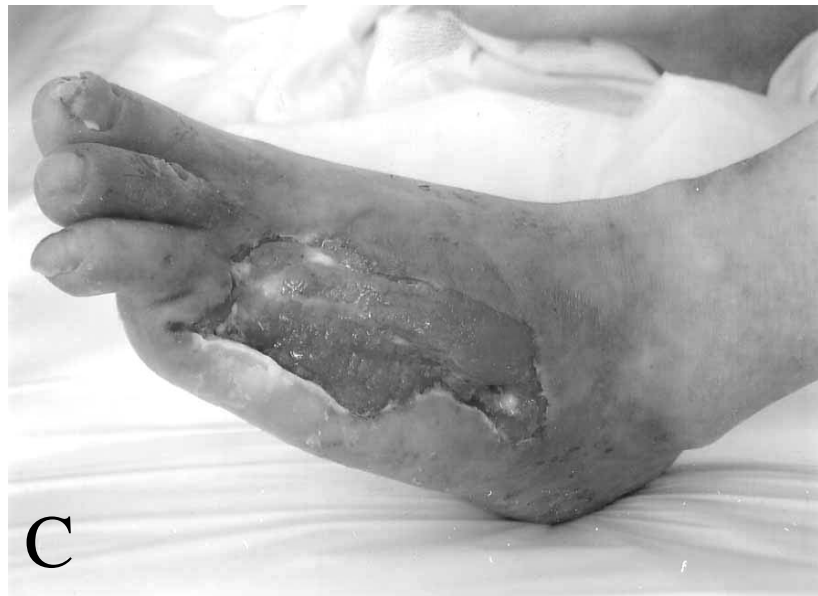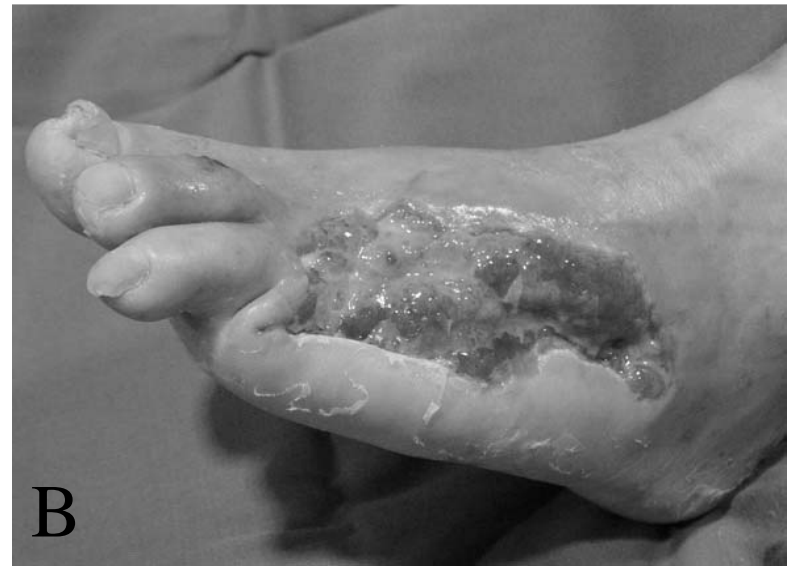


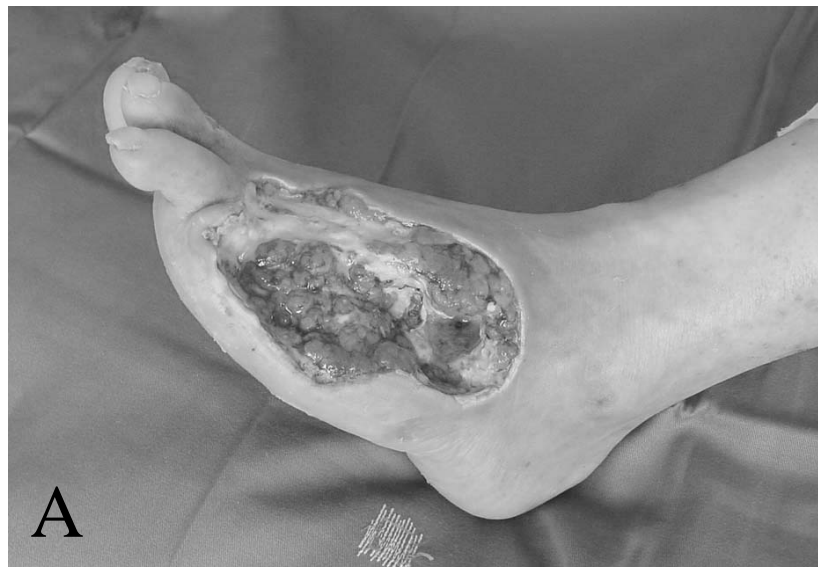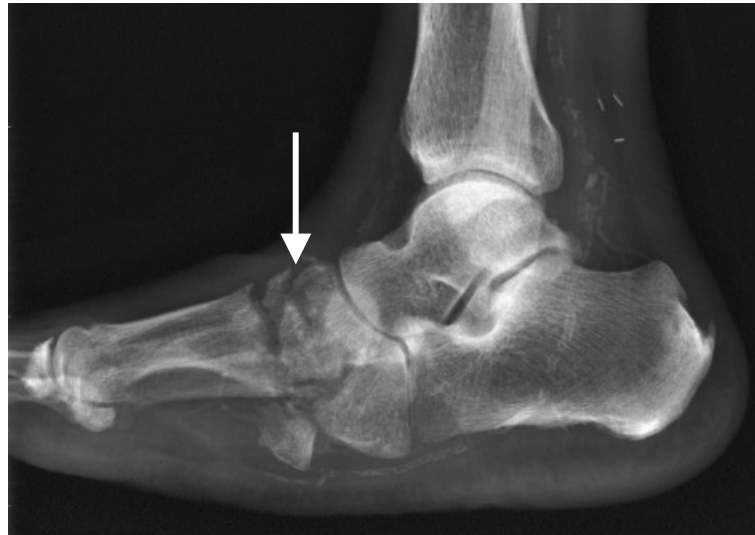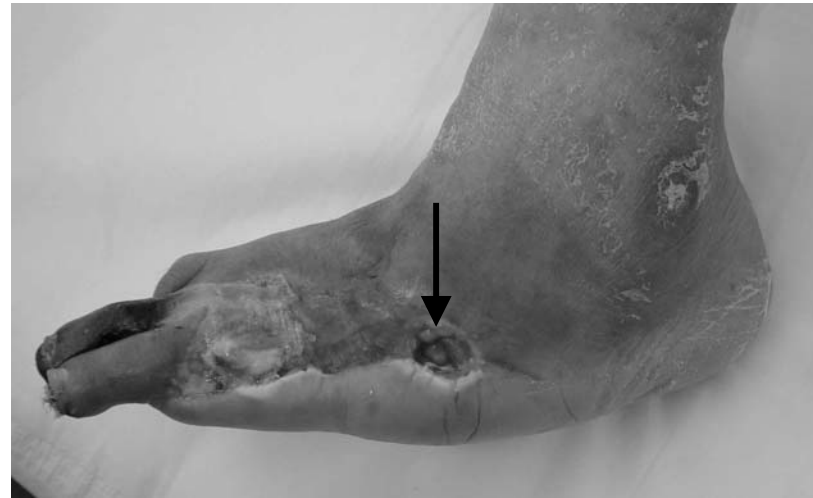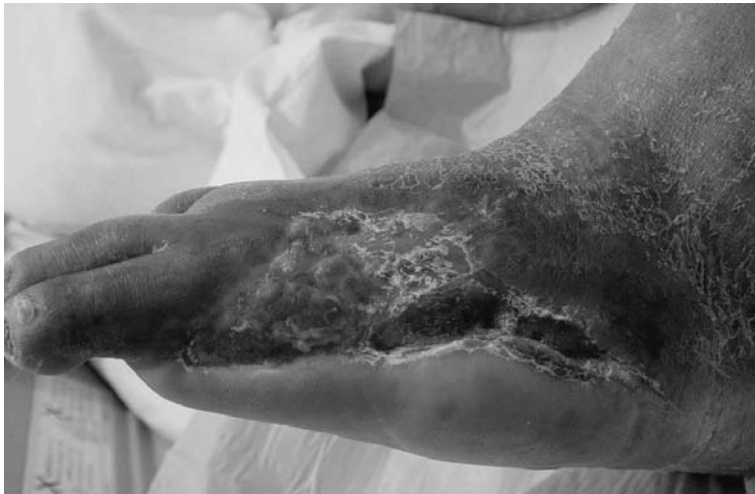Fig.2 Effects of VAC therapy on 53-years old man
A:Surgical debridement was performed before VAC. B:VAC therapy of 2 weeks remarkably accelerated granulation on the wound. C:The wound became flat with additional VAC of 1 week and ready for skin grafting. D:The stump of digit amputation completely healed with skin grafting.



A	B
C	

Fig.3 An unsatisfactory case with VAC therapy

A:Granulation on the wound was accelerated in 2 weeks with VAC therapy.

B:A small orifice and purulent discharge appeared on the wound (black arrow) 1 week after the end of VAC.

C:X-ray showed osteoclastic findings due to osteomyelitis on tarsal bones.

Vacuum-Assisted Closure on Diabetic Foot Wounds of the Patients with Atherosclerosis

Masae Haga, Masashi Inaba, Nobuyoshi Azuma, Nobuyuki Akasaka,
Takayuki Kadohama, Taku Kokubo, Yoshiaki Atsuta, Akira Nagamine,
Keijirou Mitsube, Tadahiro Sasajima

First Department of Surgery, Asahikawa Medical University

Key words : Diabetic atherosclerosis, Diabetic foot,

Vacuum-assisted closure

Vacuum-Assisted Closure(VAC) was indicated to foot wounds of 25 patients of diabetic atherosclerosis. All the patients obtained a good granulation on the wounds with VAC therapy of 14.6 days on the average. Nineteen patients achieved excellent results of wound healing by granulation tissue formation, skin grafting, musculocutaneous grafting or suture closure. Six patient who had uncontrollable infection in the foot didn't gain a complete healing, and required additional amputations. VAC is expected as an effective procedure to accelerate granulation and to improve healing on the wounds of diabetic foot, although further issue should be considered about an indication of VAC and a comparison with other therapy.