

# AMCoR

Asahikawa Medical College Repository <http://amcor.asahikawa-med.ac.jp/>

名寄市立病院医誌 (2001.04) 9巻1号:47～50.

初回腹痛発作で診断した先天性胆道拡張症の1例

岡本年男, 大島美保, 矢野公一, 宮本和俊, 瀧本昌俊

## 症例報告

### 初回腹痛発作で診断した先天性胆道拡張症の1例

岡本年男<sup>1)</sup> 大島美保<sup>1)</sup> 矢野公一<sup>1)</sup> 宮本和俊<sup>2)</sup> 瀧本昌俊<sup>1)</sup>

#### はじめに

幼児期以降の先天性胆道拡張症；Congenital Biliary Dilatation（以下CBD）は、多くの症例で腹痛を主訴とする。近年、超音波検査の普及により本症の早期診断が可能となったが、臨床の場で最初の腹痛発作でCBDと診断されることは少なく、周期性嘔吐症、自家中毒症などと診断され、見逃されている場合が多い。今回我々は、初回の腹痛発作の際、腹部超音波検査により本症と診断し、根治術を施行し得たCBDの3歳女児例を経験した。これまでの報告と比較し、腹痛を主訴とする患児の中で、どのような症例に対し本症を疑い積極的に腹部超音波検査を施行すべきか検討した。

#### 症 例

3歳 女児  
主訴：腹痛

Key Words：先天性胆道拡張症，  
腹痛，腹部超音波検査

A case of Congenital Biliary Dilatation  
Toshio Okamoto<sup>1)</sup>, Miho Oshima<sup>1)</sup>,  
Koichi Yano<sup>1)</sup>, Kazutoshi Miyamoto<sup>2)</sup>,  
Masatoshi Takimoto<sup>1)</sup>  
Department of Pediatrics,  
Nayoro City Hospital<sup>1)</sup>  
First Department of Surgery,  
Asahikawa Medical College<sup>2)</sup>  
名寄市立総合病院 小児科<sup>1)</sup>, 旭川医科大学 第1外科<sup>2)</sup>

家族歴：父方祖母が肝疾患で死亡。父親の記憶では総胆管の疾患であったとのことだが、詳細は不明。

既往歴：特記すべき事なし

現病歴：平成11年6月25日より腹痛が出現し、当科外来で急性胃腸炎としてフォローしていた。その後も腹痛は断続的に出現し、その都度外来で投薬、点滴を施行していた。6月29日、白色軟便がみられた。6月30日、食後に腹痛が増強し再診した。症状が強く、経過も長いため入院とした。

入院時現症：体重14.5kg、体温36.4度。心・肺所見は異常なし。腹部は軟で圧痛なく、腸動の亢進を認めた。皮膚turgorの低下を認めた。

入院時検査所見（表1）：血液一般検査では軽度の白血球増多を認めた。生化学検査では、血清トランスアミナーゼ、胆道系酵素、腓型アミラーゼ及びリパーゼの上昇を認めた。便検査では、潜血反応、ロタウイルス及びアデノウイルス抗原は陰性で、培養で下痢原性細菌は陰性であった。腹部レントゲン写真では、明らかな異常を認めなかった。

入院後経過（図1）：検査所見から急性膵炎と考え、絶飲食とし、補液、肝庇護剤投与を開始した。入院後速やかに腹痛は軽快し、検査値の改善も認められた。入院5日目に検査値は正常化した。器質的疾患の除外のために、入院2日目に腹部超音波検査を施行した。総胆管の嚢腫状拡張を認め、本症例をCBDと診断した（図2）。全身状態の改善を待って入院6日目に根治術施行目的に旭川医科大学第一外科に転院した。

画像検査所見：旭川医科大学第一外科にて施行されたMR cholangiopancreatography（MRCP）では、総胆管の拡張が認められ、最大径は13mmであった（図3）。術中の膵管胆管造影では膵管胆

管合流異常を認め、共通管の長さは3cmであった。また、腹部超音波検査及びMRCPで得られたものと同様な総胆管の拡張も認められた(図4)。

転科後の経過：根治術として、拡張胆管切除、肝管空腸Roux-en-Y吻合術、人工腸弁作成が施行された。病理組織検査では、拡張胆管に軽度の繊維

化が認められ、総胆管、胆嚢ともに粘膜上皮が自己融解のためほとんど脱落していたが、残存上皮には異型を認めなかった。肝組織には肝管の拡張像や胆汁うっ滞像はなかった。現在、術後約1年6か月が経過するが、合併症もみられず順調に経過している。

表1 入院時検査所見

血液一般検査		AMY	509 IU/l
WBC	11300 / $\mu$ l	(isozyme Total-S	17%
RBC	469 $\times 10^4$ / $\mu$ l	Total-P	83%
Hb	12.4 g/dl	LPA	860 IU/l
Ht	37.9 %	Na	144 mEq/l
PLT	25.8 $\times 10^3$ / $\mu$ l	K	4.1 mEq/l
生化学検査		Cl	109 mEq/l
GOT	414 IU/l	CRP	0.0 mg/dl
GPT	546 IU/l	便検査	
LDH	360 IU/l	Rota Ag	(-)
$\gamma$ -GTP	245 IU/l	Adeno Ag	(-)
ALP	1264 IU/l	潜血	(-)
T-Bil	0.8 mg/dl	下痢症起因菌	(-)
CHE	348 IU/l		

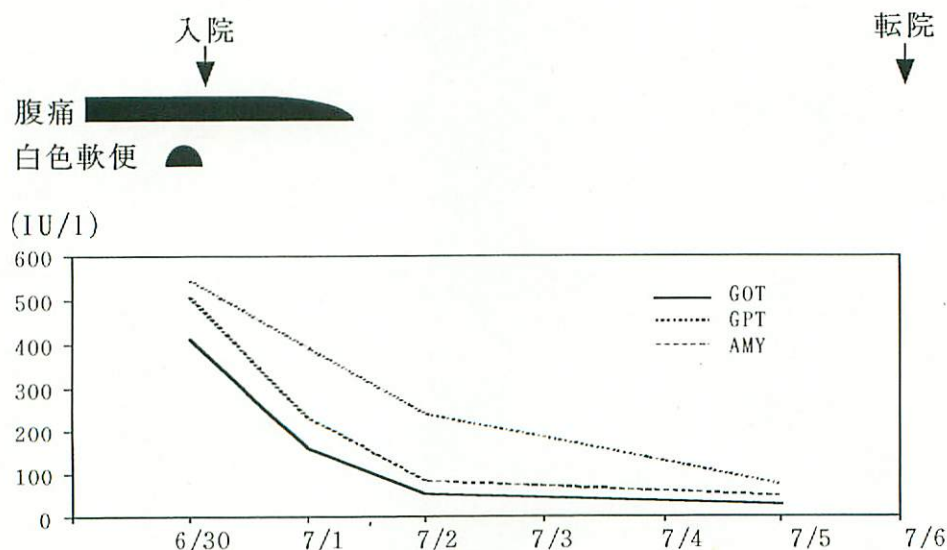


図1 臨床経過

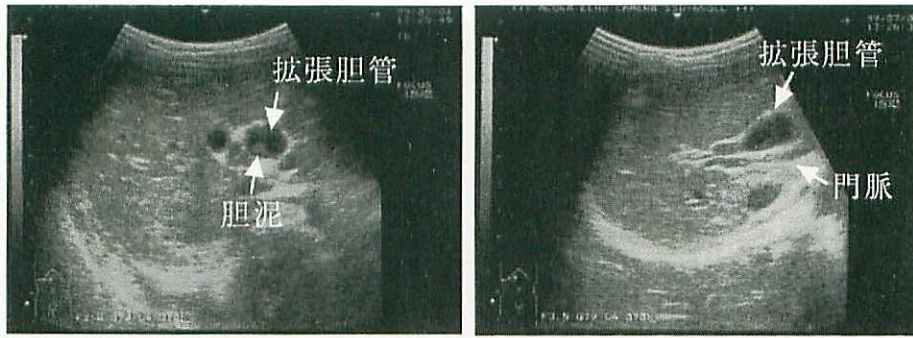


図2 腹部超音波検査

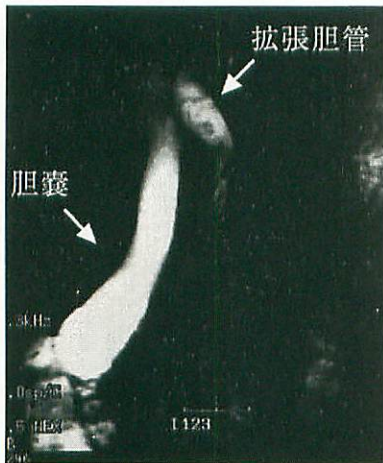

図3 MRCP (MR cholangiopancreatography)

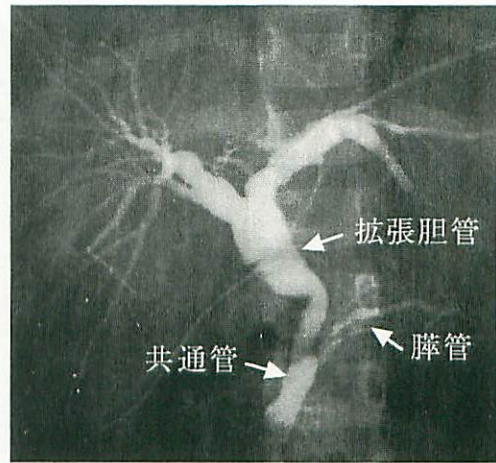


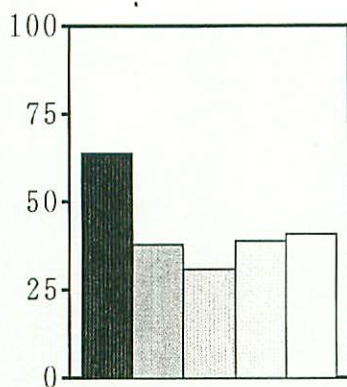
図4 術中膵管胆管造影

## 考 案

小児期に発見されたCBDについて、本邦における過去の報告<sup>1~4)</sup>を集計してみると、年齢分布は3か月から15歳までで、男女比は11:31と女児優位であった。症状は腹痛が最も多く、64%の症例にみられ、反復する傾向があった。以下、嘔吐が41%、灰白色便が39%、腹部腫瘤が38%、黄疸が31%であった(図5)。CBDの3大症状は、腹痛、腹部腫瘤、黄疸とされているが、今回の集計では、全てが揃ったものは42例中1例しかなかった。血液検査成績では、血清トランスアミナーゼ高値が88%、アミラーゼ高値が50%、高ビリルビン血症が44%、 $\gamma$ -GTP高値が67%であったが、いずれも間欠期には正常化するため、注意が必要である(図6)。今回の症例でも絶食後速やか

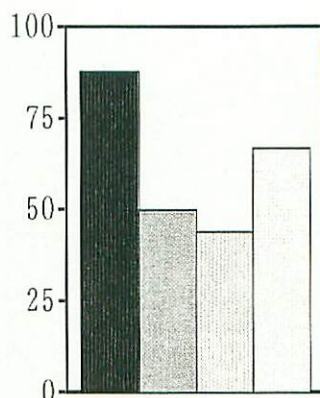
に血液検査成績は正常化しており、本症を疑う時にはできるだけ早期に血液検査を行うことが重要である。

CBDは、放置すれば急性の胆管炎や膵炎などの症状を繰り返すばかりでなく、化膿性胆管炎、胆汁性肝硬変、慢性膵炎、さらには膵・胆道系の悪性腫瘍の発生をみることがある<sup>5)</sup>。また、CBDの根治手術後の合併症を比較すると、小児期に施行した場合に比べ、大人になって施行した方がはるかに高率に胆管炎、肝内胆管結石、胆管癌などの重篤な合併症を認めるとの報告もあり<sup>6)</sup>、早期診断、早期治療が必要である。CBDは幼児期以降では多くの場合、腹痛が主訴となる。腹痛は、小児科外来でみられる極一般的症状の一つであるが、その中にはCBDのような器質的疾患も含まれ、これを見逃さないことが重要である。CBDはできる



- 腹痛
- ▨ 腹部腫瘍
- ▩ 黄疸
- 灰白色便
- 嘔吐

図5 CBD でみられた症状 (%)



- 血清 transaminase 高値
- ▨ 血清 amylase 高値
- ▩ 血清 T-Bil 高値
- 血清 γ-GTP 高値

図6 CBD でみられた血液検査成績 (%)

だけ早期に発見し、外科的治療を行う必要があり、本症の診断において小児科医の責任は重大である。CBD のほとんど全ての症例は、腹部超音波検査で診断することができる。腹痛を訴える患児に対しては、腹痛が反復性ではないかどうか、また、腹痛以外の症状に対しても詳細な問診を行い、血液検査で肝障害や高アミラーゼ血症を示すものには、CBD を念頭に置き、積極的に腹部超音波検査を施行し、早期診断に努める必要がある。

### まとめ

初回の腹痛発作で診断し、根治術を施行し得た CBD の 3 歳女児例を経験した。腹痛を主訴とする患児に対し、注意深く問診、所見をとることによって CBD を疑い、効率よく超音波検査を行う必要がある。

本論文の要旨は第 20 回道北小児科懇話会(平成 11 年 12 月 4 日、旭川)にて発表した。

### 文 献

- 1) 二階堂弘輝, 畠山直樹, 久保憲昭・他: 先天性胆道拡張症の 2 例. 臨床小児医学 45:109-112, 1997.
- 2) 谷本要, 辻靖博, 林原博・他: 平凡な症状に隠された重大疾患- 苦いカルテを作らないために- 総胆管拡張症 (先天性胆道拡張症). 小児科 34: 1279-1282, 1993.
- 3) 辻靖博, 飯塚俊之, 谷本要・他: 先天性胆道拡張症の臨床的検討. 鳥取医誌 21:35-42, 1993.
- 4) 名木田章, 金漢錫, 鈴木完二・他: 小児先天性胆道拡張症の自験例 16 例についての臨床的検討. 小児科臨床 45: 1809-1814, 1992.
- 5) 髙原裕夫, 小田浩睦: 総胆管拡張症. 小児科診療 62 増刊号: 351-354, 1999.
- 6) 宮野武, 山高篤行, 安藤邦澤・他: 先天性胆道拡張症- 小児および成人例の検討. 小児外科 29: 722-726, 1997.