AMCoR
Asahikawa Medical College Repository http://amcor.asahikawa-med.ac.jp/

日本心臓血管外科学会雑誌 (1989.06) 18巻6号:891～893.

腹部大動脈・腸骨動脈瘤に対する瘤空置人工血管バイパス術の遠隔成績

稲葉雅史、久保良彦、笹嶋唯博、西岡洋、堀尾昌司、森本典雄、境普子、鮫島夏樹

269　腹部大動脈・腸骨動脈瘤に対する瘤空置人工血管バイパス術の遠隔成績

旭川医科大学　第1外科
稲葉雅史　久保良彦　笹嶋唯博　西岡　洋
堀尾昌司　森本典雄　境　普子　鮫島夏樹

腹部大動脈・腸骨動脈瘤の手術は，瘤切除人工血管置換術が標準術式であり，その成績も比較的安定している．教室では主として骨盤腔に動脈瘤病変が及ぶ広範囲動脈瘤症例を対象として，手術手技簡略化の目的から解剖学的バイパスを併施する瘤空置人工血管バイパス術を施行し良好な結果を得ている．今回はこれまでに施行した瘤空置術施行例の遠隔成績について報告する．

対象および方法

1977年6月から1987年12月までに教室で施行した腹部大動脈，腸骨動脈瘤手術例は83例である．内訳は待期例73例，破裂例10例であり，男性70例，女性13例，年齢は45〜83歳平均年齢70歳である．手術術式は瘤切除人工血管置換術（以下瘤切除術）40例，瘤空置人工血管バイパス術（以下瘤空置術）37例であり，他に瘤空置，腋窩-大腿動脈バイパス術および動脈瘤ラッピングを各3例に施行した．瘤空置術式は開腹後腎動脈下で腹部大動脈を，次いで末梢側で吻合動脈を剝離する．腹部大動脈を離断後，瘤の中枢側は縫合閉鎖して瘤の inflow 遮断を行うことを原則としている．次にY型 Dacron 人工血管を中枢側腹部大動脈断端に端端吻合の後，瘤側方を迂回させ後腹膜経路で解剖学的バイパスを行い，瘤末梢側は結紮，縫合閉鎖し，内腸骨動脈瘤末梢側遮断は不要である．瘤空置術および瘤切除術症例には平均年齢，男女比，破裂例の割合などに有意差を認めないが，瘤空置術では70歳以上の症例が59.4％と瘤切除術の42.5％に比較し高率であった．動脈瘤病変範囲と術式の比較では，瘤切除術の97％が腹部大動脈，総腸骨動脈までの動脈瘤病変であるが，瘤空置術ではその適応から約50％に内腸骨動脈瘤が合併している．術前 risk factor はいずれの術式においても高血圧の頻度が最も高く，虚血性心疾患腎機能障害はほぼ同率に認められる．しかし瘤空置術では片麻痺を3例に認める他，ASO 9例，急性動脈閉塞3例と下肢閉塞性動脈疾患の合併が高率に認められた．このため瘤空置術では，下肢 ASO 合併例に対する末梢血行再建を7例9肢，急性動脈閉塞に対する血栓剔除3例，大腿切断1例の他，大動脈-腎動脈バイパス3例4本などの併用手術が37例中16例（43％）に施行されている．これら瘤空置術施行例の遠隔成績を瘤切除術と比較検討するとともに，空置瘤内圧測定および空置瘤の経時変化を CT にて経過観察した．

結　　果

瘤切除術40例では，最長観察10年で，心筋梗塞，肺炎による手術死亡を2例（5％），遠隔死亡を11例に認めた．一方，瘤空置術37例の最長観察期間は8年であり手術死亡はなく，遠隔死亡は9例であった．死因は肺癌2例，老衰2例，肺炎，尿毒症各1例，不明3例であり，瘤空置術の手術成績は瘤切除術と比較し遜色ない

結果であった（表1）．瘤空置術後合併症では，術後出血3例，虚血性大腸炎2例，腎不全を4例に認めたが，虚血性大腸炎の2例は保存的治療で，腎不全の4例中2例には血液透析を施行しいずれも軽快している．また破裂例1例には脊髄障害を認めたが，瘤切除術との間に合併症発生率に有意差はなかった．また空置瘤破裂，圧迫症状，DIC 等は本法の術後には1例も見られていない（表2）．瘤空置術7例の術中空置瘤内圧測定の検討では空置瘤内圧対体血圧比は 0.45±0.10（平均値±SD）であった．空置瘤は CT にて術後1カ月以内に血栓閉塞が確認された．また空置瘤径は術後2カ月の3例には CT 上変化を認めないが，術後4年を経過した2例に最大 1cm の減少が示された（図1）．

表 1　腹部大動脈・腸骨動脈瘤手術成績
(1977.6～1987.12)

術　式		手術死亡	遠隔死亡
瘤切除置換術	40例	2(0)	11(2)
瘤空置バイパス術	37例	0	9(1)

（　）：破裂例

表 2　術後合併症

	瘤切除術 ($n=40$)	瘤空置術 ($n=37$)
術後出血	1(1)	3
腎不全	3(2)	4(1)
虚血性大腸炎	1	2
脊髄障害	—	1(1)
肝機能障害	3(1)	1(1)
腸閉塞	1	1
肺　炎	1	—
graft 閉塞	2	—
graft 感染	1*(1)	—
空置瘤破裂・圧迫 DIC		0

＊感染性動脈瘤，（　）：破裂例

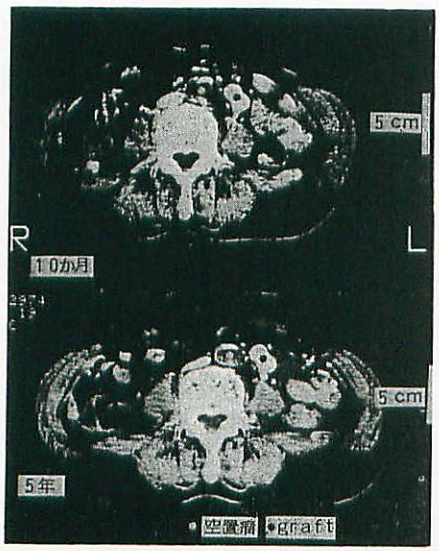

図 1　空置瘤の術後長期変化

考　察

腹部大動脈瘤に対する手術は，瘤切除人工血管置換術が標準術式であるが，近年高齢者 high risk 症例の手術機会の増加に伴い，より低侵襲の術式が求められ，種々の空置術式が施行されてきた[1,2]．しかし，これら術式による空置瘤破裂や非解剖学的バイパスによるグラフト低開存率などの問題点が指摘されその適応が再検討されている[3,4]．今回報告した瘤空置術式は inflow を遮断し，解剖学的バイパスを行う独自の術式である．本法は主として瘤が骨盤腔に及ぶ広範囲動脈瘤症例に対し，瘤切除に伴う繁雑な手術手技の簡略化，出血量軽減を目的とした術式である．手術操作が明らかに容易となるため，他に血行再建術等を併用する必要のある場合は手術侵襲軽減の意味からも有用と考える．また本法では瘤中枢側を離断，縫合閉鎖するため，空置瘤は術後早期に血栓閉塞する．このため術後早期および長期にわたり空置瘤破裂，DIC 等空置瘤に起因する合併症は1例も見られず瘤切除術と同様な満足すべき結果が得られている．このことから瘤空置術では inflow 完全遮断が必須であり，その指標は基礎検討[6]から空置瘤内圧/体血圧＜0.7 と考えている．臨床例の検討ではこの圧比が 0.45 とやや低値であるが，これは臨床例では動脈硬化，壁在血栓等により腰動脈，下腸間膜動脈等の分枝が閉塞した例が多いためと考える．また空置瘤は術後腹部腫瘤として残存するが，徐々に不明瞭となることが経験されている．CT 上空置瘤径は術後長期には減少することから，血栓閉塞後の基質化反応に伴う空置瘤縮小化が推察される．瘤空置人工血管バイパス術はこのように良好な遠隔成績を示すことから，とくに high risk 症例に対しては手術侵襲軽減の目的からきわめて有用な術式と考える．また，本法の他の利点として，動脈瘤切除に伴う para-aortic plexus 損傷が回避されうる．腹部大動脈瘤術後の男子性機能障害は壮年男性には重大な合併症であり，瘤空置術では神経性性機能障害が少ないことが示唆されている[6]．したがって本法は安全性も立証され広範囲動脈瘤症例を中心に今後積極的に施行すべき術式と考える．

結　　論

腹部大動脈，腸骨動脈瘤に対する瘤空置人工血管バイパス術の遠隔成績を検討した．

1)　最長観察8年で瘤空置術 37 例の遠隔成績は良好であり，瘤切除術と遜色ない結果が得られた．

2)　空置瘤は術後早期に血栓閉塞し，空置瘤に起因する合併症（破裂，圧迫，DIC etc.）は1例も見られなかった．また，術後長期には CT 上空置瘤の縮小傾向が認められた．

3)　本法は安全で手術手技が簡略化されることから広範囲動脈瘤症例や高齢者 high risk 症例を中心に積極的に施行すべきと考える．

文　献　1) Kwaan, J. H. et al.: Am. J. Surg. **146**: 93, 1983.　2) Lynch, K. et al.: J. Vasc. Surg. **4**: 469, 1986.　3) Hollier, L. H. et al.: J. Vasc. Surg. **3**: 712, 1986.　4) Inahara, T. et al.: J. Vasc. Surg. **2**: 42, 1985.　5) Kubo, Y. et al.: Angiol. Arch. **7**: 641, 1985.　6) 稲葉雅史ほか：日心外会誌 **15**: 573, 1986.