

AMCoR

Asahikawa Medical University Repository <http://amcor.asahikawa-med.ac.jp/>

北海道整形災害外科学会雑誌 (2012.08) 54巻1号:24～29.

北海道における股関節疾患の骨・関節温存療法の現状と課題
進行期および末期股関節症に対するChiari骨盤骨切り術の手技と治療成績

伊藤 浩, 谷野弘昌, 山中康裕, 松野丈夫

題：進行期および末期股関節症に対する Chiari 骨盤骨切り術の手技と治療成績

所属：旭川医科大学整形外科

名前：伊藤浩、谷野弘昌、山中康裕、松野丈夫

【はじめに】本邦では股関節脱臼、亜脱臼、臼蓋形成不全を含む発育性股関節形成不全を原因とした脱臼性および亜脱臼性（亜脱性）股関節症が最も多く、全股関節症の約 80%を占めている。脱臼性および亜脱臼性股関節症の治療は、除痛と障害された機能の回復が目的であり、関節温存手術においては、関節症の進展防止も重要な目的となる。著者らは関節温存手術として、棚形成術(Lance-神中法)¹⁾、寛骨臼回転骨切り術(Rotational acetabular osteotomy; RAO)²⁾、Chiari 骨盤骨切り術 (Chiari 法)³⁾を行っている。

著者らが進行期・末期股関節症に対して行っている Chiari 法の適応、手術手技、臨床成績などについて解説する。

【亜脱性股関節症の治療方針(図1)】著者らは、亜脱臼性股関節症に対して患者の年齢および病期に応じた治療方針を定め、各種手術方法を使い分けている^{4,5)}。患者が 50 歳以上の場合は、神中法、RAO、Chiari 法のいずれを行っても術後の筋力の回復が十分でないことと、骨切り術後の関節リモデリングが良好でないことが多いことより、消炎鎮痛剤内服などの保存的治療で経過を観察し、疼痛のコントロールが不可能な場合に THA を行う。進行期関節症は関節裂隙の狭小化の程度により、進行期（初期）と進行期（末期）の二つに分けて適応を考えている⁴⁾。進行期・末期股関節症においては、関節が変形し荷重部の関節軟骨はすでに変性・摩耗しており、股関節症によって引き起こされた不安定性と非適合性を改善し、進展を予防することが大切である。50 歳以下の関節適合性の良好な進行期（初期）患者に対してはまず RAO の適応を検討し、進行期（末期）・末期に対しては Chiari 法を考慮する。50 歳以上の進行期に対しては、患者に耐え難い疼痛がある場合、将来的な再置換術の可能性などを話し、適応を選んで人工股関節置換術 (THA) を考慮する。

【進行期・末期股関節症に対する Chiari 法について】若年者や活動性の高い症例に対しては、その限られた耐久性のため THA は可能な限り避けるべきであろう^{6~10)}。Chiari が 1955 年に亜脱臼に対する medial displacement osteotomy を発表して以来³⁾、前期・初期股関節症に対する Chiari 法の良好な成績が報告されてきた^{11~13)}。一方、進行期・末期股関節症に対する Chiari 法の成績の報告は多くはないが、良好な成績が報告されている^{14~17)}。著者らは本法が進行期・末期股関節症患者の治療に有用であると考えており、適応を選んで施行している^{14,17)}。以前は進行期・末期股関節症に対して、大腿骨転子間内反骨切り術も行っていたが、その成績が Chiari 法よりやや劣ることより、現在はほとんど行っていない¹⁸⁾。また、進行期例に RAO を施行した場合、術後短期間で急激に関節症変化が増悪する症例を経験したため、RAO は進行期（初期）までの適応とし、進行期（末期）と末期例には行っていない。

【進行期・末期股関節症に対する Chiari 法の手術適応¹⁴⁾】術後の筋力回復と関節のリモデリングを考慮し、手術適応年齢は 50 歳未満が望ましい。X線学的に術前の CE 角

(center-edge angle) が -10° 未満の例や、関節列隙が完全に消失している例は適応とはしていない。

【インフォームドコンセントのポイント 5)】 Chiari 法に際しては、患者の十分なインフォームドコンセントを得ることが必要である。一般的な術後感染、骨癒合不全、深部静脈血栓症などの合併症に関することのほか、以下を術前に話している。

1. THA の方が術後早期の確実な除痛効果は期待できるが、その耐久性に問題があり、若年者に施行した場合、将来的再置換術の可能性が高くなる。
2. THA 再置換術においては、骨欠損などのため初回手術より様々な問題が起きる可能性が高くなる。
3. Chiari 法は THA より長期のリハビリテーションを必要とし、十分な除痛効果が得られるまで数ヶ月以上を要することが多い。
4. 脚長補正や関節可動域の改善など機能的な点では、Chiari 法は THA よりやや劣る。
5. いわゆる atrophic type の関節症に対しての骨切り術では、良好な除痛効果が得られ難いことがある。

【Ollier の外側 U 字型皮切を用いる Chiari 法の手術手技 5),12),19)】

1. 体位 側臥位で行う。McGuire の骨盤保持器を用いることにより、術中に患者の骨盤が前倒れおよび後倒れするのを防ぐことができ、長時間の手術でも安定した完全側臥位を保つことができる (図 2)。この保持器のオリジナルは McGuire pelvic positioner という製品名であったが、現在この保持器は、Universal lateral positioner system (Innovated Medical Products 社) という名称で、日本でも市販されている。T 型バーにより保持器を直接手術台に固定することができる。その他、比較的耐久性の高い構造であること、側臥位のまま X 線撮影が可能なことなどの利点が挙げられる。
2. 消毒および覆布かけ 消毒にはポピオンヨードを用いている。粘着性のある部分が付いたディスポーザブルの覆布をかけ、足部から膝上まで足袋を被せる。ポピオンヨードが塗布してあるドレープで術野を覆う。静脈血栓塞栓症の予防のため患側の足関節から膝まで弾性包帯を巻き、非手術側には間欠的下肢圧迫装置を装着する。
3. 皮切 皮切は、前方は上前腸骨棘の遠位約 2cm から弧状に大転子の約 1cm 遠位を通り、そのまま後上方に皮切を伸ばし前方と同じレベルかそのやや遠位までとする (図 3)。
4. 展開法 大腿筋膜を皮切と同様に切開する。前方では、まず中殿筋と大腿筋膜張筋を確認し、中殿筋を後方へ大腿筋膜張筋を前方へ引いてその間を展開する。中殿筋と大腿筋膜張筋の間には何本かの走行する栄養血管があるので、凝固して止血する (図 4)。後方では、大殿筋を中殿筋後方境界部で鈍的に分けて、股関節を内旋位として短外旋筋群を確認し、切離して関節包に達する。これらの操作により、中殿筋の前縁と後縁が明らかになり、中・小殿筋と関節包のあいだに前方と後方からエレバトリウムを挿入しておく (図 5)。
5. 大転子の切離回転 骨切り部を電気メスでマークし、4cm の幅広いノミを用いて大転子

基部で骨切りを行う。大転子の中・小殿筋とともにスタインマンピンを用いて近位によ
け、前方は下前腸骨棘よりやや近位、後方は坐骨切痕まで展開する(図 6)。大腿直筋反転
頭付着部を切離して関節包直上の骨切り部を十分に可視下とする。

6. 骨切りレベルと方向の確認 骨切りのレベルと方向の指標となるキルシュナー鋼線の刺
入 X線透視装置を用い、径 2mm のキルシュナー鋼線を関節包直上の接線方向に刺入
して、骨切りレベルおよび角度の指標とする(図 7)。電気メスを用いてドーム状に骨切り
ラインの印をつける。
7. 骨切り まず幅 1cm のノミを用いて関節包直上の外側骨皮質のみ貫き、そこから骨切り
を開始する。レシプロケーティングソーを用い、ドーム状の骨切りラインに従って骨切
りを行う(図 8)。術者は患者の前方に立ち、刃の方向が骨盤に対して前外方から後内方
に向かうようにする。まず骨盤前方部を骨切りし、そのあと後方部を骨切りする。骨切
りが終了したら骨片間にエレバトリウムとスプレッダーを挿入し、骨片移動の妨げとなる
軟部組織や残存する骨膜があれば切離する。
8. 骨片の移動および固定 骨切りが完了したら、大転子部を後内方に向かって徒手的に押
し、骨頭の外方および前方部を近位骨片が十分被覆するのを確認する(図 9)。移動が不
十分なときは再度骨片間にエレバトリウムやスプレッダーを挿入し、骨片移動の妨げとな
る軟部組織などがどうか確認する。術者が大転子部を徒手的に押しているときに、
助手がキルシュナー鋼線を腸骨近位部より坐骨後方部に向けて刺入し骨片を固定する。
移動骨片により骨頭の被覆が得られていることを X線透視装置で確認する。骨片の十分
な固定のため 2 本目のキルシュナー鋼線を刺入する(図 10)。
9. 大転子の固定 大転子を 2~3 本の金属製またはポリ乳酸製海綿骨スクリューを用いて
固定する。各々のスクリューにワッシャーを付ける。術前大転子高位であった例に対し
ては、大転子を遠位に移動させて固定する。移動の指標として、大腿骨頭中心の位置が
大転子頂部とほぼ同じ高さとなるようにする。
10. X線透視での最終確認 移動した白蓋骨片により大腿骨頭が十分に被覆されてい
ること、大転子が適切な位置で固定されていることを、X線透視装置で最終確認する。
11. 洗浄と縫合 パルス洗浄器で洗浄し、ドレーンを留置して層々縫合する。

【進行期・末期股関節症に対する Chiari 法の成績¹⁵⁾】1973 年から 2000 年までに進行期・
末期股関節症に対して施行し、10 年以上臨床的・X線学的に経過観察可能であった 38 例
39 関節を対象としてその成績を検討した。経過観察期間は平均 17.7 年(10.4~30 年)で
あった。臨床評価では Harris hip score で術前平均 53 点(30~78 点)が最終経過観察時
には平均 77 点(45~100 点)と改善していた。観察時の Harris hip score が 80 点以上を
成績良好群、80 点未満を不良群とすると、良好群が 19 関節(49%)、不良群が 20 関節(51%)
であり、不良群の中の 8 関節(21%)で THA が施行されていた。X線学的には、CE 角は術
前平均 -5° ($-27^{\circ} \sim 12^{\circ}$) が経過観察時には平均 33° ($18^{\circ} \sim 54^{\circ}$) へ、Sharp 角は
術前平均 50° ($39^{\circ} \sim 61^{\circ}$) が経過観察時には平均 40° ($33^{\circ} \sim 46^{\circ}$) へとそれぞれ改

善していた。また、骨切りレベルは術後成績に影響する要因であり、股関節部臼蓋縁より 0～10mm の範囲が適切な骨切りレベルであった。

【症例供覧】34 歳、女性、進行期股関節症（図 11） 術前 X 線像で骨頭変形と著明な関節裂隙の狭小化を認める。術後 13 年で亜脱臼の進行を認めるが、関節のリモデリングと適合性は良好である。股関節痛の訴えはなく、疼痛スコアは 40/44 点である。

【考察】RAO や Chiari 法など関節温存手術の成績は、進行期・末期股関節症に施行した場合、前期・初期関節症より劣っているとする報告が多い^{14)~17), 20)~22)}。現在、若年者脱臼性および亜脱臼性股関節症の進行期・末期股関節症に対する治療法は定まったものではなく、controversial である。THA に関する主な教科書には「まず手術適応の評価が重要であり、THA 以外の治療では疼痛の改善と機能回復は期待できないかを検討する。」という意味の文章が記載されていることが多い。教科書 The adult hip (Callaghan JJ, et al, eds)では、THA の手術適応の章で「“Indications”とは、各々の患者にとってその手術介入により生じる特有の危険にもかかわらず、その介入を正当化するに十分な根拠をもつような状況、と定義される。」と記載されている⁸⁾。

Chiari 法はもちろん万能ではなく、良好例も多いが（図 11）不良例も存在する。今回の検討では、Chiari 法において骨切りレベルが長期成績に影響を及ぼす最も大事な要因の一つであった。骨切りレベルが股関節部臼蓋縁より 0～10mm の範囲であれば適切なレベルであり、その適切なレベルを得るためには術中に X 線コントロールまたは透視装置を用いることが望ましい⁹⁾。Chiari は、骨切りレベルが低すぎると移動した骨片が骨頭を過度に圧迫し、成績不良につながると述べており、骨切りレベルを低くしすぎてはならない点を強調している²³⁾。また、術後の C E 角が 30°～35° 程度になるよう、骨切り後に遠位骨片を後内方へ押し込み、骨片を十分に移動させることも重要である。

進行期・末期股関節症に対する Chiari 法は、手術適応を選び手技に注意すれば良好な成績が得られ、患者の疼痛を軽減することが可能であった。また、THA までの time-saving 手術としても有用であると言える。

「THA 以外の治療では疼痛の改善と機能回復は不可能か」を術前に検討することは非常に重要であるが、その判断が難しい症例も経験する。Balderston は「若年者の股関節疾患の治療の選択は難しい問題である。THA を計画する前に、骨切り術などのオプションを考慮すべきである。THA 以外の手術も決して小侵襲ではなく、難しい手術手技が必要である。これらは THA よりも行われる頻度が少ないため、手技に精通していない整形外科医はあまりオプションとして考慮しながらない傾向にある。手術適応がある場合、整形外科医はこれら THA 以外のオプションを決して否定してはならない。」と記している¹⁰⁾。

【文献】1) 神中正一：股関節外科（1）．実地医と臨床．12：595-603,1935.

3) Ninomiya S, et al : Rotational acetabular osteotomy for the dysplastic hip. J Bone Joint Surg. 66-A : 430-436, 1984.

3) Chiari K : Ergebnisse mit der Beckenosteotomie als Pfannendachplastik. Z Orthop

Ihre Grenzgeb. 87 : 14-26,1955.

- 4) 松野丈夫ほか：亜脱臼性股関節症に対する手術適応と治療. 骨・関節・靭帯. 16(3) : 293-303,2003.
- 5) 伊藤浩ほか：進行期および末期 Chiari 骨盤骨切り術の適応と限界. 関節外科, 26(10月増刊号) : 155-161,2007.
- 6) Amstutz HC: Indications for surgery: Risks and discussion. Hip arthroplasty. Amstutz HC, ed. Churchill Livingstone Inc, New York, 1991, p89-92.
- 7) Eftekhar NS: Indications and contraindications for total hip replacement. Principles of total hip arthroplasty. Eftekhar NS, ed. CV Mosby, St. Louis, 1978, p207-259.
- 8) Della Valle CJ, et al: Primary total hip arthroplasty: Indications and contraindications. The adult hip. Callaghan JJ, et al, eds. Lippincott Williams & Wilkins, Philadelphia, 2007, p851-858.
- 9) Harkess JW: Indications for total hip arthroplasty. Campbell's Operative Orthopaedics: Tenth edition. Canale ST, ed. Mosby, St. Louis, 2003, p343-345.
- 10) Balderston RA: Alternatives to total hip arthroplasty for the younger patient. Total hip arthroplasty. Wickland E, ed. WB Saunders Company, Philadelphia, 1988, p67-72.
- 11) Ito H, et al : Comparison of the surgical approaches for a Chiari pelvic osteotomy. J Bone Joint Surg. 85-B : 204-208, 2003.
- 12) Matsuno T, et al : Modified Chiari pelvic osteotomy: a long-term follow-up study. J Bone Joint Surg. 74-A : 470-478, 1992.
- 13) Ohashi H, et al. : Factors influencing the outcome of Chiari pelvic osteotomy: a long-term follow-up. J Bone Joint Surg. 82-B : 517-525, 2000.
- 14) Ito H, et al : Chiari pelvic osteotomy for advanced osteoarthritis in patients with hip dysplasia. J Bone Joint Surg. 86-A : 1439-1445, 2004.
- 15) Ito H, et al : The Chiari pelvic osteotomy for patients with dysplastic hips and poor joint congruency: LONG-TERM FOLLOW-UP. J Bone Joint Surg. 93-B : 726-731, 2011.
- 16) 大川孝浩ほか：臼蓋形成不全股に対する Chiari 手術の工夫と限界一年齢と病期の観点より－. 関節外科, 26(10月増刊号) : 162-169,2007.
- 17) 中野俊次ほか：進行期以降の股関節症に対して行った Chiari 骨盤骨切り術の10年以上の成績. Hip Joint. 31 : 59-62,2005.
- 18) Ito H, et al: Intertrochanteric varus osteotomy for osteoarthritis in patients with hip dysplasia. 6 to 28 years followup. Clin Orthop, 433: 124-128, 2005.
- 19) Ito H, et al. : Chiari pelvic osteotomy for advanced osteoarthritis in patients with hip dysplasia. J Bone Joint Surg. 87-A Suppl1(Pt2) : 213-225, 2005.
- 20) 重松正森ほか：変形性股関節症に対する寛骨臼移動術の適応と限界. 関節外科, 26(10月増刊号) : 102-106,2007.

21) 武石浩之ほか：寛骨臼回転骨切り術（田川法）の適応と限界．関節外科，26(10月増刊号)：107-113,2007.

22) 岡野邦彦ほか：進行期変形性股関節症に対する寛骨臼回転骨切り術の適応と限界－骨頭変形による適応判断と関節内操作の弊害－．関節外科，26(10月増刊号)：114-121,2007.

23) Chiari, K. : Medial displacement osteotomy of the pelvis. Clin Orthop. 98 : 55-71,1974.

【図説明】 図1 亜脱臼性股関節症の treatment chart

図2 骨盤保持器

図3 Ollier の外側進入皮切（文献19より引用）

図4 前方の展開（文献19より引用）

図5 エレバトリウムの挿入（文献19より引用）

図6 骨切り部の展開（文献19より引用）

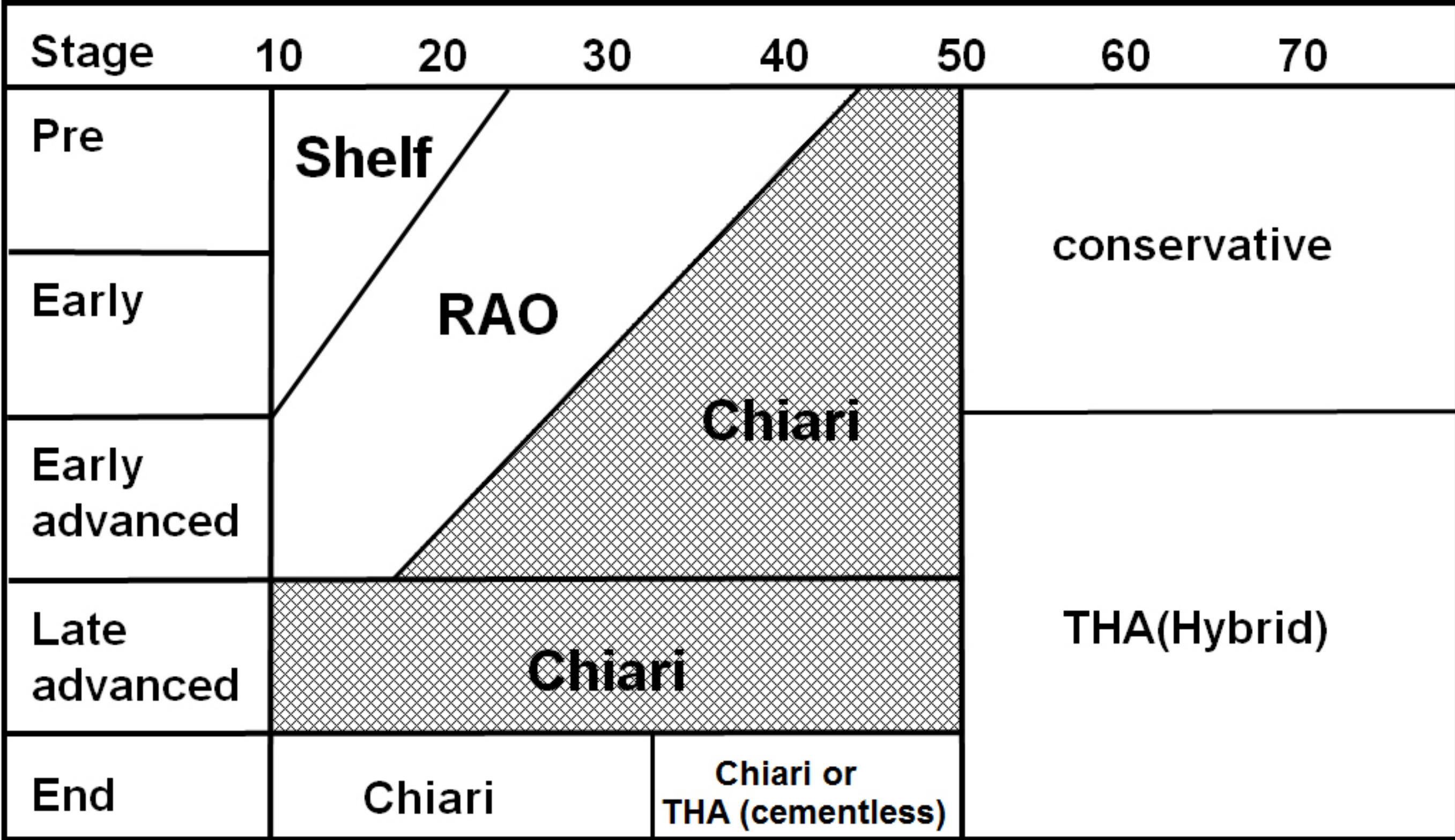
図7 キルシュナー鋼線の刺入（文献19より引用）

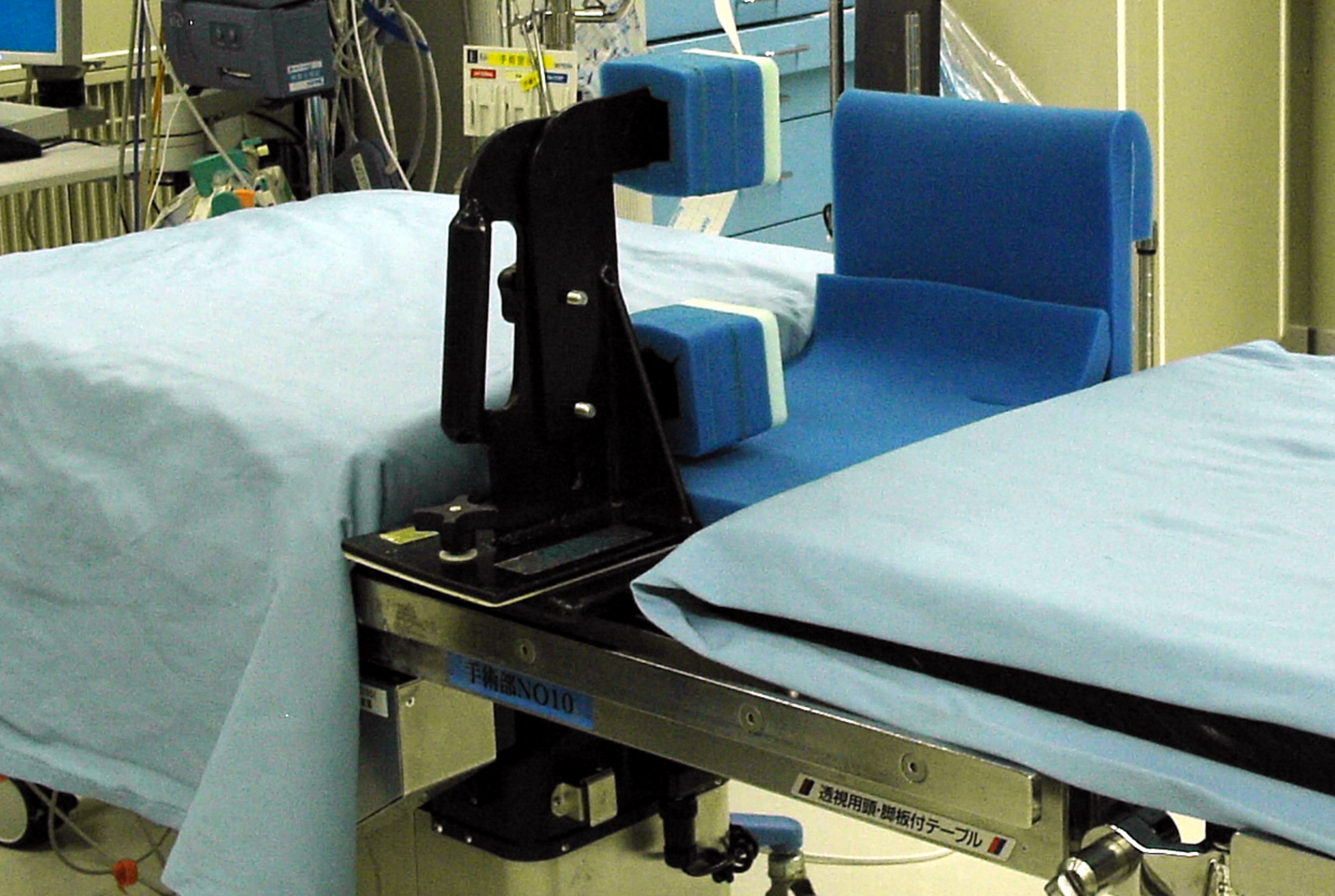
図8 レシプロケーティングソーを用いたドーム状の骨切り（文献19より引用）

図9 骨片の移動（文献19より引用）

図10 キルシュナー鋼線による固定（文献19より引用）

図11 症例 A.術前 B.術後6週 C.術後13年



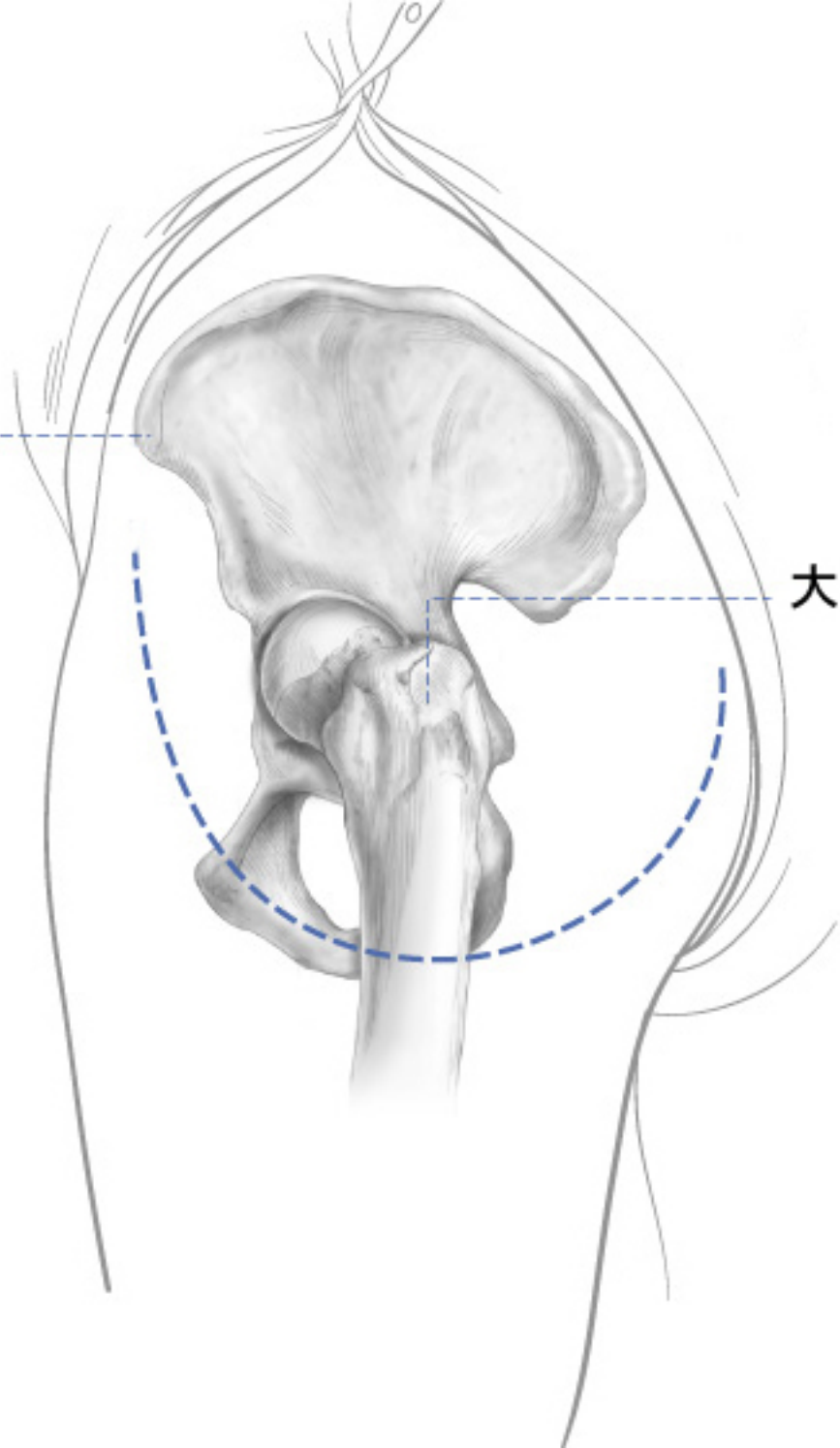


手術部NO10

透視用頭・脚板付テーブル

上前腸骨棘

大轉子



前方

大腿筋膜張筋

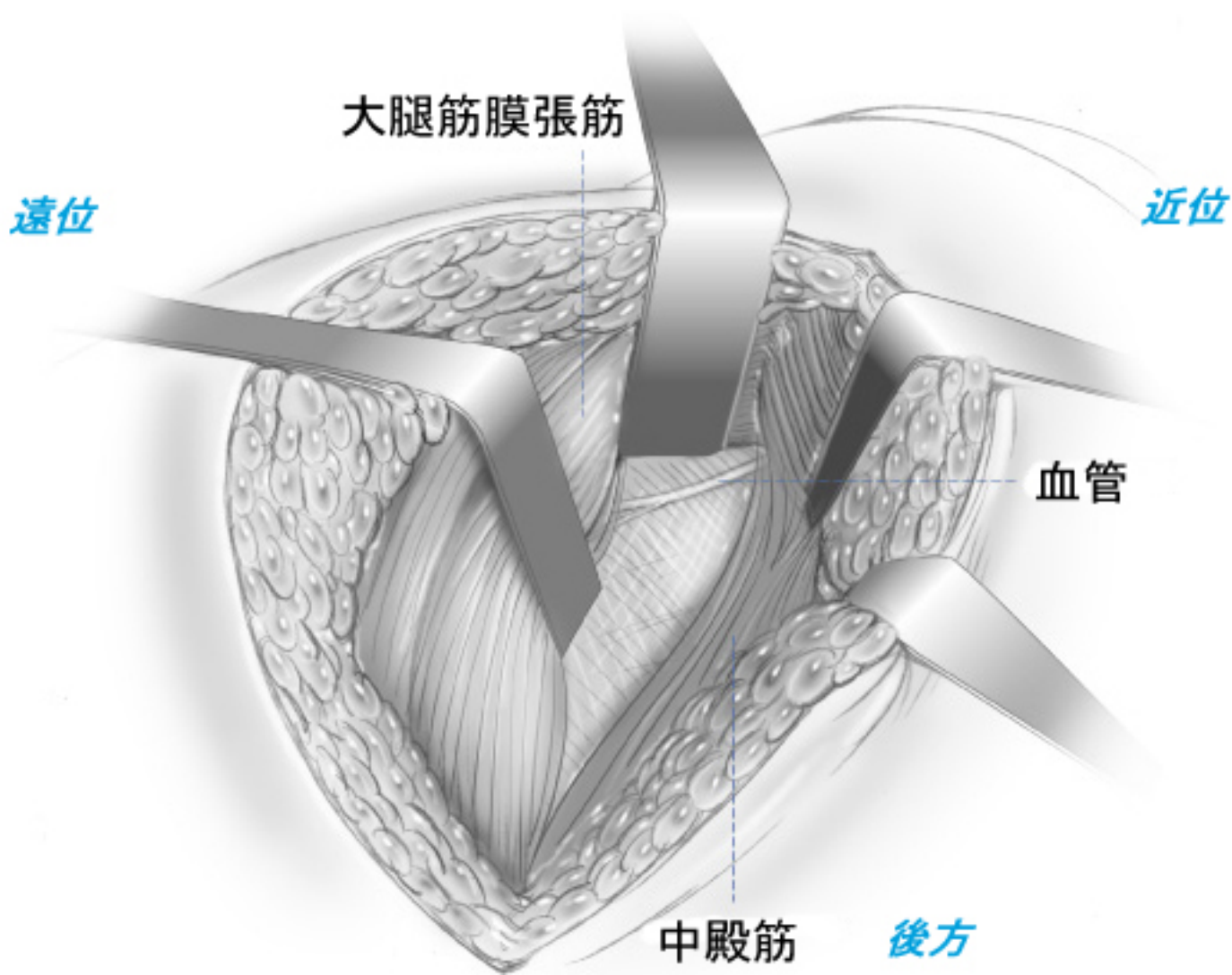
遠位

近位

血管

中殿筋

後方



エレベリウム

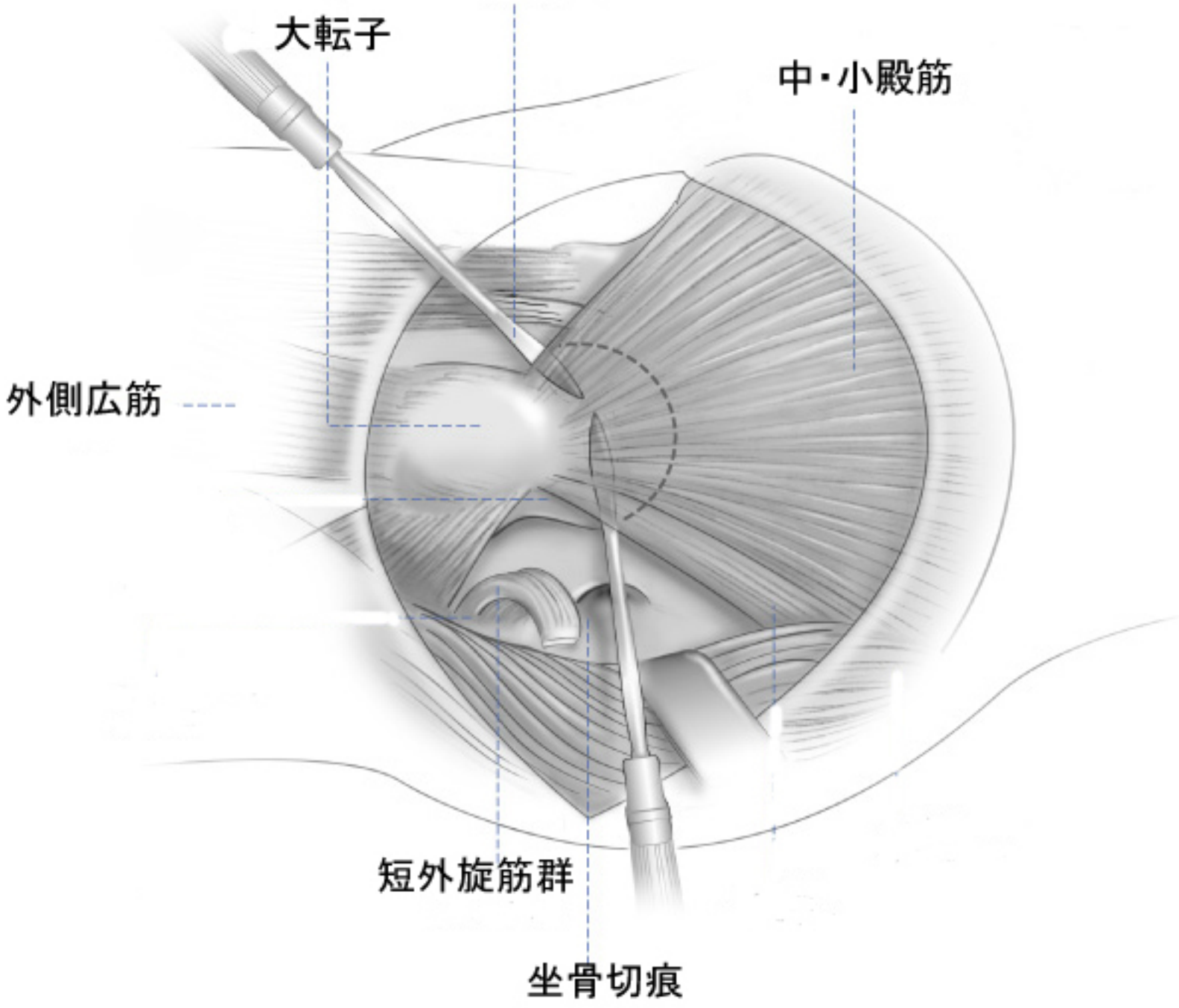
大転子

中・小殿筋

外側広筋

短外旋筋群

坐骨切痕



スタインマンピン

中・小殿筋

上前腸骨棘

大転子

大腿直筋

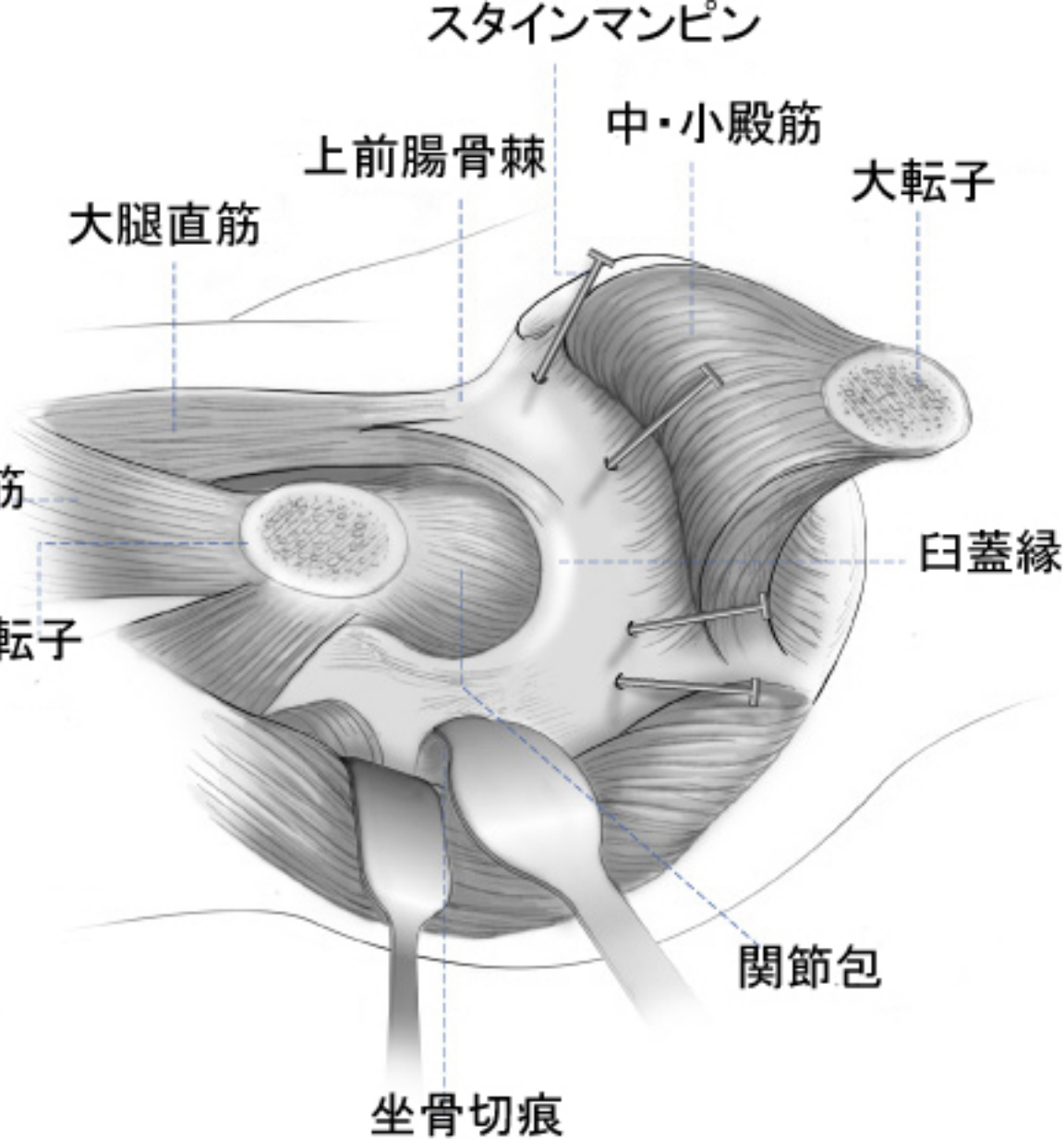
外側広筋

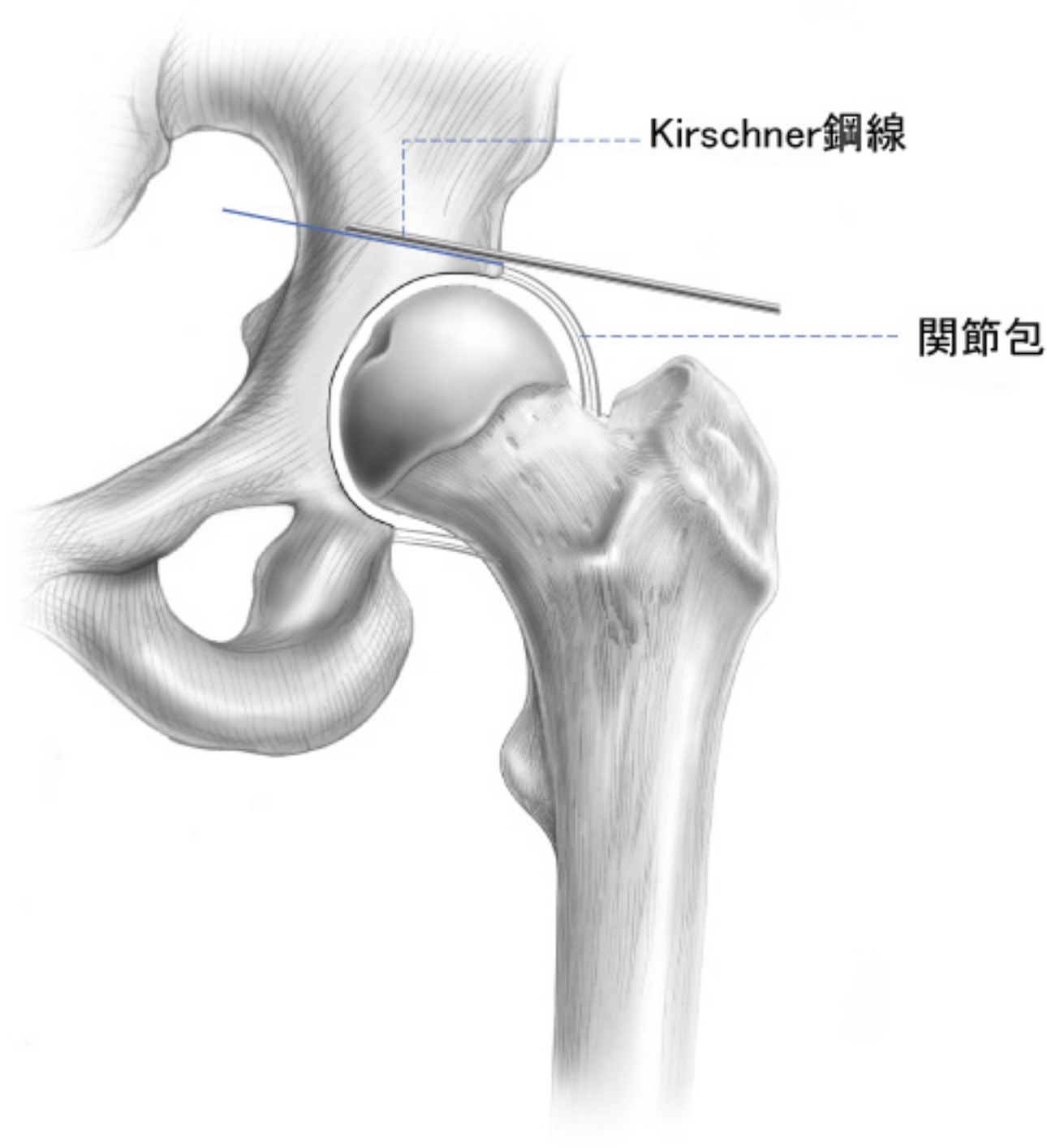
臼蓋縁

大転子

関節包

坐骨切痕





Kirschner鋼線

關節包

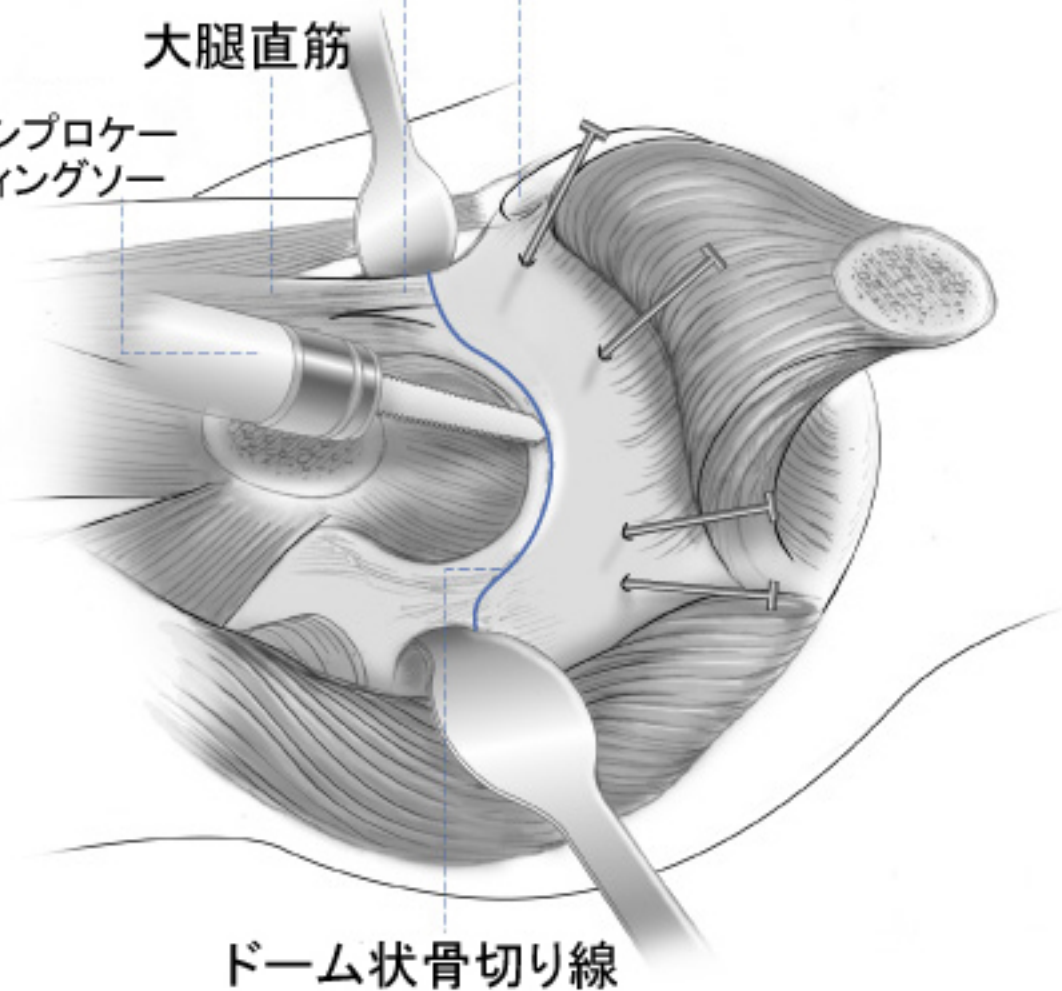
上前腸骨棘

下前腸骨棘

大腿直筋

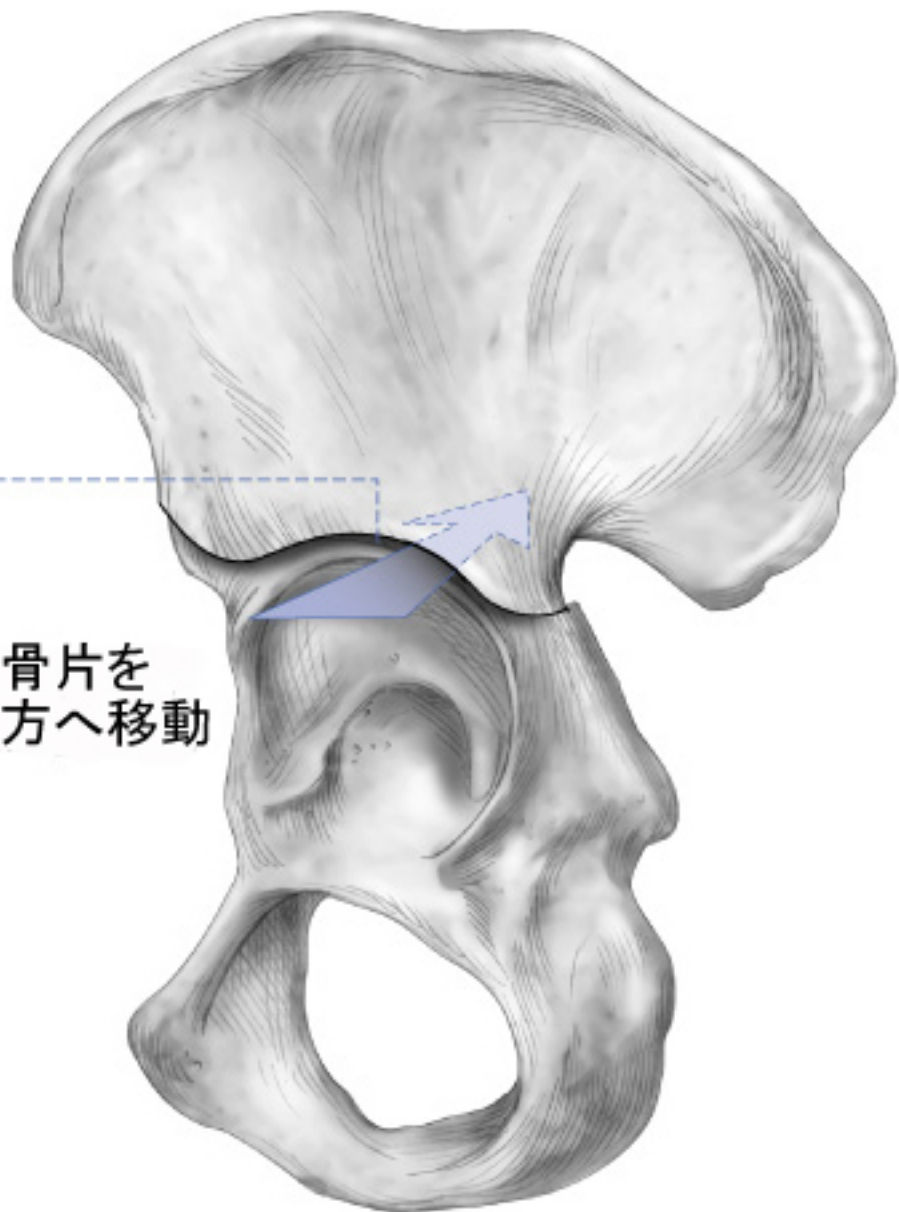
レシプロケー
ティングソー

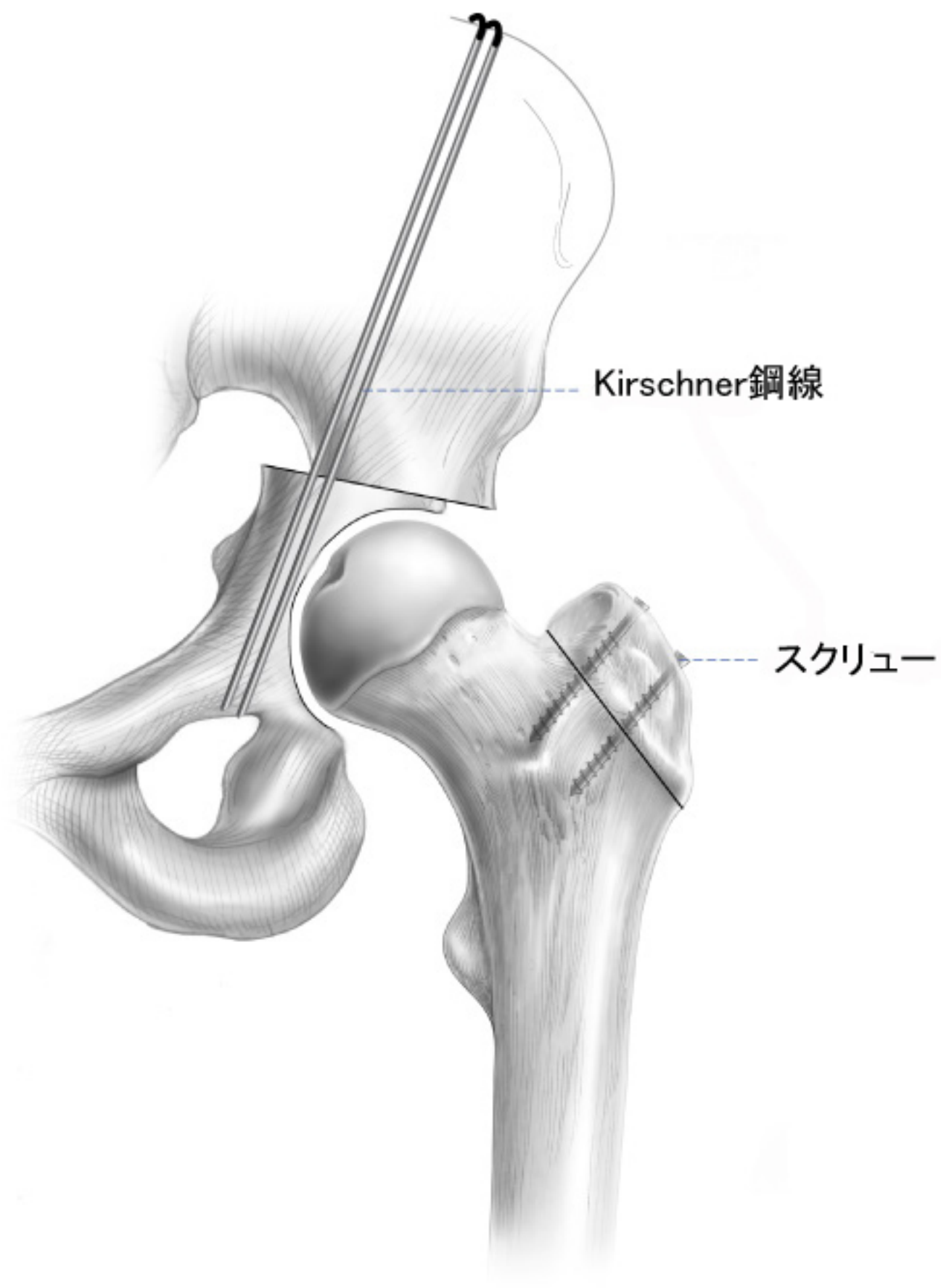
ドーム状骨切り線



骨切り線

遠位骨片を
後内方へ移動





Kirschner鋼線

スクリュー





