AMCoR
Asahikawa Medical University Repository http://amcor.asahikawa-med.ac.jp/

日本小児泌尿器科学会雑誌 (2011.06) 20巻1号:83～85.

膀胱外反症術後に生じた再発性尿道肉芽腫の1例

和田直樹, 渡邊成樹, 北　雅史, 加藤祐司, 松本成史, 柿崎秀宏

症例報告

# 膀胱外反症術後に生じた再発性尿道肉芽腫の1例

旭川医科大学　腎泌尿器外科
和田　直樹、渡邊　成樹、北　雅史、加藤　祐司、松本　成史、柿崎　秀宏

# RECURRENT URETHRAL GRANULOMA AFTER COMPLETE PRIMARY REPAIR OF BLADDER EXSTROPHY

Naoki WADA, Masaki WATANABE, Masafumi KITA, Yuji KATO, Seiji MATSUMOTO, Hidehiro KAKIZAKI
Department of Renal and Urologic Surgery, Asahikawa Medical University

## Abstract

We present a rare case of a boy who had a recurrent urethral granuloma, induced by foreign material, after complete primary repair of bladder exstrophy. In October 2004, the patient was born with bladder exstrophy, and six days after birth he underwent complete primary repair of this condition, with pubic bone closure, at another hospital. The pubic bones were approximated with the use of Dacron tape passed through both obturator foramina. From 10 months after surgery, he was followed up at our hospital. About 14 months after surgery, a mass with a polypoid appearance was noticed extruding from the hypospadic meatus. We performed transurethral resection of the mass. On endoscopy, the stalk of the mass seemed to communicate with the bladder neck at the 12 o'clock position. On pathological examination an inflammatory granuloma was found in the resected specimen. Over the subsequent 22 months, the urethral granuloma relapsed three times. At the time of the fourth resection, we noticed a fiber-like, whitish structure that was present deep to the granuloma stalk, at the bladder neck. At this point, it was suspected that the recurrent urethral granuloma was induced by the Dacron tape. In March 2009, we removed the Dacron tape by dissecting the space below the pubic bone. In the 19 months after removal of the Dacron tape, there has been no recurrence of the urethral granuloma.

Based on our experience of this rare case, we suggest that foreign material such as Dacron tape should not be used to approximate the pubic bones at the time of primary closure of bladder exstrophy.

Keywords : bladder exstrophy, urethra, granuloma,



## 要　　旨

膀胱外反症の根治手術の際に使用した非吸収性テープにより発生した再発性尿道肉芽腫の男児例につき報告する。

2004年10月体外受精・胚移植による妊娠後37週2020gで出生。出生時に膀胱外反症と診断され、生後6日目に他院にて膀胱尿道閉鎖術が施行されたが、尿道組織に余裕がなく、外尿道口は陰茎陰嚢部に位置し、尿道下裂の状態となった。同時に整形外科医により離開した恥骨結合の修復が施行された。その後当院を通院し始めるが、術後1年過ぎより外尿道口から腫瘤の出現を認め、出血を起こすため内視鏡的に切除した。膀胱頚部12時方向に茎があり、病理組織学的には炎症性肉芽組織であった。初回切除から22ヵ月の間に3回の再発があり、経尿道的また経膀胱瘻的に腫瘍を再切除した。4回目の経膀胱瘻的切除の際、切除した腫瘤の根部に白色の繊維性物質を認めた。膀胱外反症の手術時、離開した恥骨結合はダクロンテープを両側閉鎖孔に通して引き寄せることで修復されており、ダクロンテープが異物となって発生した尿道肉芽腫と診断した。2009年3月、恥骨部の皮膚を正中切開し、恥骨結合下縁で結び目のあるダクロンテープを確認後、ダクロンテープを切断して摘出した。尿道前壁がやや欠損する形となったため、周囲組織をあわせて前壁を閉じた。その後尿道肉芽腫の再発は認めていない。

尿路に近接する部位に非吸収糸やテープを用いると、異物反応が惹起されることが再確認された。膀胱外反症に付随する恥骨結合の離開に対しては、太い吸収糸を用いて左右恥骨の結節縫合を行うなど、術式に留意すべきである。

キーワード：膀胱外反症、尿道、肉芽腫

## 緒　　言

膀胱外反症は、欧米で数万回の出生に1例程度の頻度で発生し、本邦ではさらに少ないとされる稀な疾患である。一方、生命予後は良好であるものの、排尿機能、性機能などからみた患児のQOLは低く、治療に難渋する疾患である。

膀胱外反症の基本的な治療目標は、尿禁制の獲得、低圧での蓄尿、自排尿の確立、腎機能の保護、また機能的・形態的に許容できる外性器の外観を得ることにある。

病型は恥骨結合の離開を伴う完全型と伴わない不完全型に分かれるが、圧倒的に完全型が多くを占める。膀胱外反症に対する手術治療は、1999年にGradyら[1]によって一期的形成手術(complete primary repair)が報告されているが、経験の少ない施設では陰茎海綿体や亀頭・尿道の喪失といった重篤な合併症が生じやすく、一般的には膀胱・尿道および腹壁の閉鎖(primary closure)を行い、尿道・陰茎形成、膀胱頚部形成を段階的に行うstaged repairが行われている。

今回われわれは、完全型膀胱外反症に対するcomplete primary repair後に再発する尿道肉芽腫の男児例を経験したので報告する。

## 症　　例

2004年10月、体外受精・胚移植による妊娠後37週、2020gで出生。出生後に膀胱外反症と診断される。出生6日目に他院の泌尿器科および整形外科によってcomplete pri-

mary repairと離開した恥骨結合の修復が施行された。その際、尿道板組織が不十分であり、尿道下裂の状態(外尿道口は陰茎陰嚢部)となっていた。

2005年8月から当科を通院し始める。同年12月頃、外尿道口から腫瘤の出現を認めた(図1)。徐々に腫瘤からの出血を認めるようになったため、2007年2月、経尿道的に腫瘤を切除した。膀胱鏡では膀胱頚部12時方向が浮腫状であり、腫瘤と連続しているようにみえた。腫瘤を可及的に切除した(図2)。病理学的には炎症性肉芽組織であった。

術後12日目に再び外尿道口より腫瘤の出現を認め、2007年5月、再度経尿道的腫瘤切除を施行した。しかし同年6月再発を認め、8月に経尿道的および切除のために作成した膀胱瘻を介して内視鏡的に腫瘤切除を行った。膀胱瘻を介して観察すると膀胱頚部12時に根部を認めたため、その部位を中心に切除を行った。その後しばらく再発を認めていなかったが、10ヵ月後の2008年6月、再発を認めた。同年12月、再度膀胱瘻を介して4回目の腫瘤切除を行った。同様に膀胱頚部12時方向にあると思われた腫瘤根部(図3a)を中心に内視鏡的に切除を行っていたが、切除が進むと白色の固い繊維性物質を認めた(図3b)。術後CTではこの物質は確認し得なかった。異物による再発性肉芽腫と判断し、膀胱外反症に対するcomplete primary rapairの際の手術記録を取り寄せたところ、離開した恥骨結合は、ダクロンテープを閉鎖孔に通して締結されていることが確認された。腫瘤切除の際に認めた繊維性物質は、このダクロンテープであり、それが異物となって生じた炎症性肉芽腫と判断した。

2009年3月、ダクロンテープの摘出を行った。恥骨結合を中心に正中切開を行い、恥骨結合下縁のスペースにダクロン

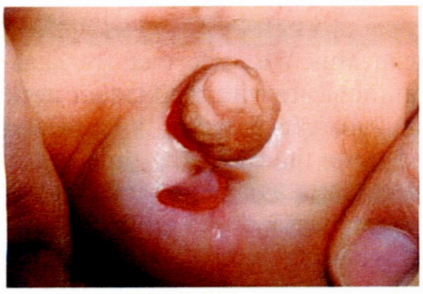

図1：外尿道口から腫瘤を認める。Complete primary repair後、尿道下裂の状態となっており、外尿道口は陰茎陰嚢部に開口している。

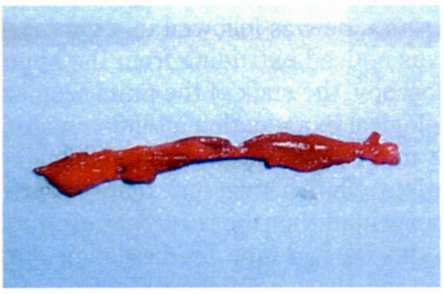

図2a：切除された腫瘤。

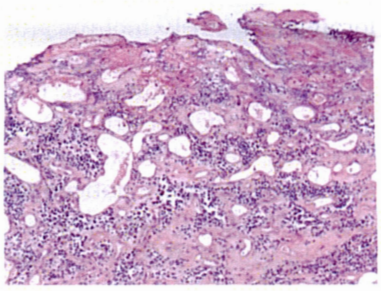

図2b：病理学的には好中球主体の炎症細胞浸潤と血管増生を主体とした炎症性肉芽組織であった。



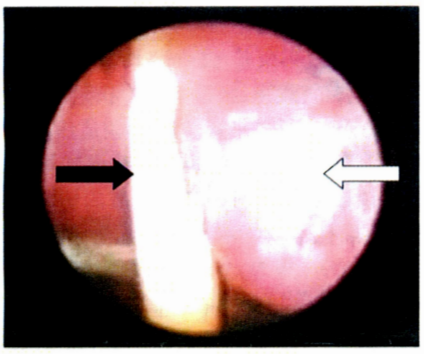

図3a：膀胱瘻を介して腫瘤(白色矢印)を確認した。カテーテル(黒色矢印)が外尿道口より挿入されている。

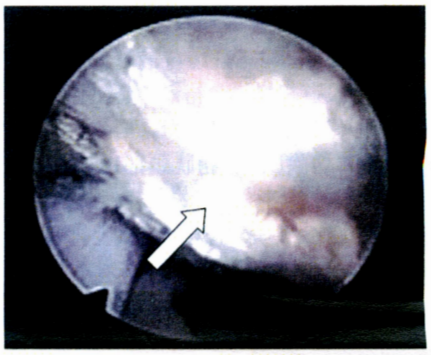

図3b：腫瘤根部を切除していくと、白色の固い繊維性物質(白色矢印)を認めた。

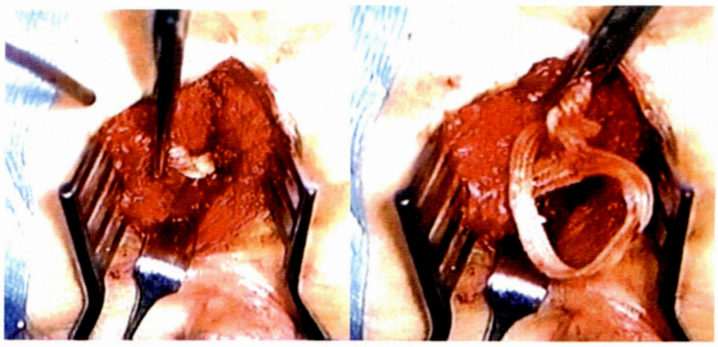

図4：恥骨結合下方のスペースに白色のダクロンテープを確認し、それを切断、摘出した。

テープを確認した。これを切断し、摘出した(図4)。尿道前壁が欠損する状態となり、周囲組織を含めて尿道を閉鎖した。

恥骨結合の離開の悪化を認めていない。腹圧時の尿失禁を認めるが、2011年1月現在まで腫瘤の再発を認めていない。

## 考　　察

膀胱外反症の基本的な治療の目標は、尿禁制の獲得、低圧での蓄尿、自排尿の確立、腎機能の保護、および機能的・形態的に許容できる外性器の外観を得ることである[2]。一般的には生後早期にまず膀胱尿道と腹壁を閉鎖(primary closure)し、その後男児では尿道形成および陰茎形成を行う。また小学校入学前を目安として、尿禁制を獲得するために膀胱頚部形成術を施行するといったものである。

生後時間がたつと、膀胱粘膜の変性・硬化を起こすため、primary closureは新生児期に行う。この際、離開した恥骨結合を寄せることは、創哆開を防ぎ膀胱や腹壁の確実な閉鎖を行ううえで重要である。また、膀胱頚部から後部尿道が骨盤底筋群に囲まれるという解剖学的に正常な位置関係に修復するためにも、離開した恥骨結合を寄せることは重要である。一般的には、生後48時間あるいは72時間以内の閉鎖術であれば、母体からのリラキシンの影響で患児の関節は可動性がよく、骨盤が柔軟であるために骨盤骨切り術は必要とせず[3]、左右の恥骨そのものをナイロン糸やPDSなどで寄せて縫合する方法[4]や、Bryant牽引[3]が用いられる。しかし、それ以降の時期に確実に恥骨を寄せるためには、骨盤骨切り術を付加しなければならない。

今回の症例では、生後6日目にcomplete primary repairを行っており、骨盤骨切り術を施行するべきであったのではないかと思われるが、ダクロンテープを閉鎖孔に通し、締結することで両側の恥骨が引き寄せられていた。ダクロンは、ポリエチレンテレフタレート、いわゆるPETと呼ばれるポリエステルであり、繊維としては強度や耐熱性にすぐれ、人工血管や人工靭帯また子宮頚管の縫縮などに用いられる。ナイロンやポリプロピレンと比較した検討では縫合部分においてダクロンでは貪食細胞や巨細胞の浸潤を活発に認め、肉芽腫を形成しやすいと報告されている[5][6]。この様な非吸収性の異物反応を引き起こしやすい材質のテープが、後部尿道から膀胱頚部に近接する状態にあったために、膀胱尿道内に炎症性の肉芽腫を発生させたと考えられる。経過中、原因として異物による再発性肉芽腫を考えてはいたが、このような経験が少なかったことや、primary closureの際にダクロンテープを用いていたことを認識していなかったために、ダクロンテープそのものを確認できた四度目の切除までに時間を要した結果となった。恥骨結合の離開に対して骨盤骨切り術とともに内固定としてダクロンテープを用いて恥骨を引き寄せた報告[7]があるが、今回の経験から尿路に近接する部位にこのような非吸収性の異物は使用するべきでないことを再認識させられた。

今回の患児ではテープ除去後は尿道肉芽腫の再発は認めていないが、今後は尿道形成や尿禁制の獲得に向けての課題が残されている。精神発達遅滞もあるため、患児の両親と相談しながら膀胱頚部再建術および尿道形成術の時期を検討しているところである。

## 参　考　文　献


1) Grady, R.W., Mitchell, M.E.: Complete primary repair of exstrophy. J. Urol., 162, 1415-1420, 1999.
2) Baker, L.A. and Grady, R.W.: Exstrophy and epispadias. In Clinical Pediatric Urology, 5th ed., pp999-1045, Saunders Co., Philadelphia, 2007.
3) Baker, L.A., and Gearhart, J.P.: The staged approach to bladder exstrophy closure and the role of osteotomies. World J. Urol., 16, 205-211, 1998.
4) Gearhart, J.P. and Mathews, R.: Exstrophy-epispadias complex. In Urology, 9th ed., pp3497-3553, Saunders Co., Philadelphia, 2007.
5) LoCicero, J., Robbins, J.A. and Webb, W.R.: Complications following abdominal fascial closures using various nonabsorbable sutures. Surg. Gynecol. Obstet., 157, 25-27, 1983.
6) Postlethwait, R.W., Willigan, D.A., and Ulin, A.W.: Human tisuue reaction to sutures. Ann.Surg., 181, 144-150, 1975.
7) 大野一幸、樋口周久、清水信幸、他：総排泄腔外反症に対する腸骨後方骨切り術の長期成績, 臨整外, 41, 273-276, 2006.