AMCoR
Asahikawa Medical University Repository http://amcor.asahikawa-med.ac.jp/

旭川厚生病院医誌 (1994.06) 4巻1号:25～28.

内視鏡的乳頭括約筋切開術を施行した総胆管結石症例の検討

高橋邦幸、山野三紀、水上裕輔、村中茂人、渡　二郎、大田人可、村上雅則、都丸　久、折居　裕、峯本博正、真口宏介

内視鏡的乳頭括約筋切開術を施行した総胆管結石症例の検討

高橋邦幸[1)]　山野三紀　水上裕輔
村中茂人　渡　二郎　大田人可
村上雅則　都丸　久　折居　裕
峯本博正　真口宏介[2)]

要　旨

1985年10月より1994年2月までに当院で内視鏡的乳頭括約筋切開術（Endoscopic sphincterotomy：以下EST）を施行した総胆管結石症158例を対象にしてその早期合併症および後期合併症につき検討した。症例の内訳は男女比79対79，平均年齢は男67.2歳，女66.9歳であった。早期合併症は12例に認めたがいずれも保存的に軽快した。後期合併症は18例（胆管炎4例，総胆管結石再発9例，胆石胆嚢炎5例）に認めた。有胆嚢症例のESTは術後の胆道感染などを懸念して従来施行されにくい傾向にあったが今回の検討では有胆嚢有石症例であってもEST後80%以上は後期合併症を認めず，特に高齢者などの場合はESTを第1選択とすべきであると考える。

Key Words：**総胆管結石，内視鏡的乳頭括約筋切開術**

はじめに

ESTは，現在では総胆管結石の治療としては確立された感がある。しかしながらEST施行後の胆嚢炎や胆管炎の発生，および結石再発などの問題点も残されている。今回我々は総胆管結石症に対するEST治療後の経過観察例の検討から種々の合併症の発生頻度とその要因について検討を行った。

I　対象と方法

1985年10月から1994年2月までに当院でESTを施行した総胆管結石症158例を対象とした。男女比は79：79で，平均年齢は男67.2歳，女66.9であった。年齢分布では60代から80代が多かった。（表1）

ESTの切開法はオリンパス社製pull型パピロトミーナイフを使用し，大切開あるいは中切開を原則とした。また完全排石の確認はバルーンカテーテルによる

表1　対象症例（年齢分布）

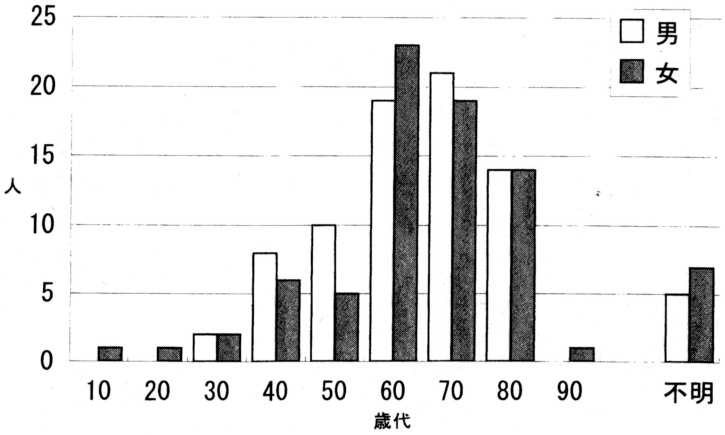

[1)]旭川厚生病院消化器科　〒078　旭川市1条通24丁目
[2)]旭川医科大学第3内科

表２　胆嚢の有無および胆嚢結石の有無による症例内訳

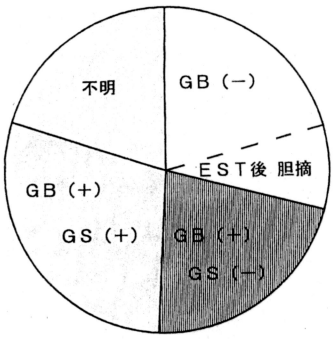

GB（−）：無胆嚢症例 ─ EST前より無胆嚢症例　31例（21%）┐ 43例（29%）
　　EST後胆摘症例　12例（8%）┘
GB（+）GS（−）：有胆嚢無石症例　32例（22%）
GB（+）GS（+）：有胆嚢有石症例　43例（29%）
　　不明例　29例（20%）

造影を行った。

合併症は発生した時期により早期合併症，後期合併症に分けた。早期合併症は術後１ヵ月以内に発生したものとし，後期合併症は１ヵ月以上の期間を経て発症したものとした。また，後期合併症については６ヵ月以上の経過観察を行ない得た147例を対象とし，これらを胆嚢の有無および胆嚢結右の有無で３群に分類し，各群ごとに合併症について検討した。（表２）また，合併症ごとにその要因についても検討した。

II　成　　績

１．早期合併症（表３）

早期合併症の内訳では胆管炎，膵炎，胆管微小穿孔，後腹膜血腫，後腹膜膿瘍が各１例，乳頭部出血７例の合計12例（7.6%）に認められたが，いずれも保存的に軽快し，輸血例，緊急手術例，および死亡例はなかった。胆管微小穿孔例は造影用カテーテル内のガイドワイヤーが胆管外に脱出したものであり，穿孔後経鼻胆道ドレナージチューブを留置したところ，保存的に軽快した。

表３　早期合併症の内訳

合　併　症	頻　　度
胆　管　炎	１例（0.6%）
膵　　炎	１例（0.6%）
胆管微小穿孔	１例（0.6%）
後腹膜血腫	１例（0.6%）
後腹膜腫瘍	１例（0.6%）
乳頭部出血	７例（4.4%）
全　　体	12例（7.4%）

２．後期合併症

１）分類別後期合併症の頻度（表４）

症例全体では18例（12.2%）に後期合併症を認めた。内訳は胆管炎４例（2.7%），総胆管結石再発９例（6.1%），胆石胆嚢炎５例（有胆嚢有石症例中11.4%）であった。分類別では有胆嚢有石症例で比較的合併症の頻度が高かったがそれでも80%以上の症例は術後無症状で合併症も認めなかった。有胆嚢無石症例で１例に胆石胆嚢炎を生じているがこれはEST後２年半で胆嚢結石が出現し，４年２ヵ月後に胆石胆嚢炎を生じたものである。

２）合併症別症例の検討（表５）

胆管炎は４例に認められたがいずれも傍乳頭憩室を伴っていた。また発症までの期間は最短で２ヵ月，最長で５年10ヵ月であった。２ヵ月で胆管炎を起こしたものは，EST時に完全排石の確認が不十分であり，胆管炎後の内視鏡的逆行性胆管造影（ERC）では既に結石を認めなかったものの，遺残結石に伴う胆管炎が疑われた。

胆石胆嚢炎は５例に認められた。発症までの期間は最短で１ヵ月，最長で４年３ヵ月であった。５例中４例は発症後胆摘術を施行したが，EST後１ヵ月で発症した１例は発症後自然排石された。

総胆管結石再発は９例に認められた。発症までの期

表４　分類別後期合併症の頻度

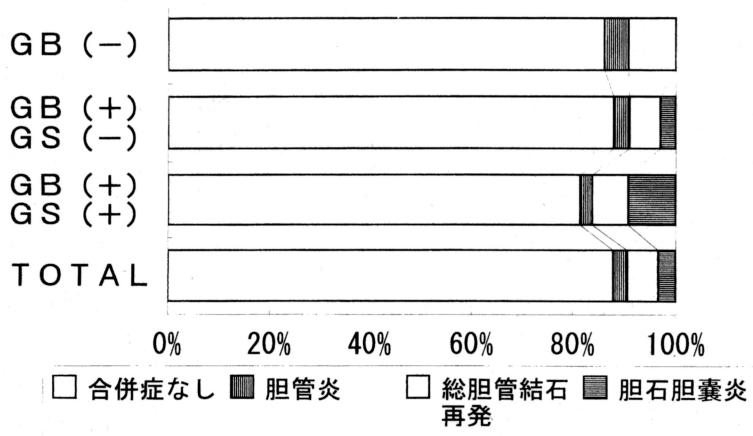

表5　合併症別の検討

合併症	年齢	性別	GB，GS	憩室	完全排石確認	再発期間	その他
胆管炎	75	F	GB (−)	+	+	5年10ヵ月	
	70	F	GB (+)，GS (+)	+	+	1年10ヵ月	
	66	F	GB (−)	+	+	3ヵ月	
	77	F	GB (+)，GS (−)	+	−	2ヵ月	遺残結石排石に伴う胆管炎疑い
胆石胆嚢炎	66	F	GB (+)，GS (+)	+	+	4年3ヵ月	
	75	M	GB (+)，GS (−)	−	+	4年2ヵ月	EST後2年半で胆嚢結石出現
	67	M	GB (+)，GS (+)	+	+	2年11ヵ月	
	72	M	GB (+)，GS (+)	+	−	7ヵ月	
	65	M	GB (+)，GS (+)	+	+	1ヵ月	胆石胆嚢炎後、自然排石
総胆管結石再発	79	M	GB (−)	+	+	2年7ヵ月	
	66	F	GB (+)，GS (+)	+	+	2年6ヵ月	泥状のビ系石
	70	F	GB (+)，GS (+)	+	+	2年2ヵ月	
	75	M	GB (+)，GS (−)	+	+	1年2ヵ月	泥状のビ系石
	73	M	GB (+)，GS (+)	−	+	10ヵ月	コ系石．GSがCBDへ落下
	69	F	GB (−)	−	−	5年	
	77	F	GB (−)	+	−	11ヵ月	
	50	M	GB (+)，GS (−)	+	−	8ヵ月	
	32	M	GB (−)	−	−	6ヵ月	

間は最短で6ヵ月，最長で5年であった。9例中4例でバルーンカテーテルによる完全排石の確認が行なわれていなかった。さらに，1年以内に再発した4例では3例で完全排石の確認が行なわれていず，遺残結石の可能性が高いと考えられた。また完全排石を確認後再発した5例では4例で憩室を認め，そのうちの2例ば泥状のビ系石の再発であった。また有胆嚢有石症例の1例でコ系石の再発をみており胆嚢結石が総胆管へ落下したものと考えられた。

傍乳頭憩室の頻度と総胆管結石完全排石確認率を各合併症ごとにまとめた(表6)。胆管炎症例では全例に

表6　合併症別にみた傍乳頭憩室の頻度と総胆管結石完全排石確認率

後期合併症	傍乳頭憩室	総胆管結石排石確認率
胆管炎	4例 (100%)	3例 (75%)
胆石胆嚢炎	4例 (80%)	4例 (80%)
総胆管結石	6例 (67%)	5例 (56%)
症例全体	(47.0%)	(82.9%)

傍乳頭憩室を有しており，他に比較し高率であった。また総胆管結石再発症例では完全排石確認率が56%と症例全体におげる82.9%に比較し低率であった。

III　考　案

ESTは1973年に総胆管結石の内視鏡的除去を目的に開発された[1),2),3)]。しかし開発当初は出血等の早期合併症や,EST後の乳頭機能廃絶による逆行性感染等が懸念され，安易にESTを施行すべきではないといった考え方があり，胆摘後の遺残結石と再発総胆管結石のみを適応としようとするものであった。しかし現実には高齢などによる手術リスクの高い例では有胆嚢例(有石，無石を含む)でもESTを施行せざるを得ない症例もある。今回の我々の検討でもEST施行症例の51%が有胆嚢症例であった。

ESTの早期合併症については今回の我々の検討では緊急手術例や死亡例はなく手技が安定すれば重篤な合併症はほとんど避けられるものと考えられた。

後期合併症で症例を胆嚢の有無，胆嚢結石の有無で分類して検討してみると，有胆嚢無石症例では胆嚢炎を生じたものは1例もなく，また諸家の報告でも同様の報告がされており[4),5)]，有胆嚢症例でも胆嚢結石がない場合はESTの適応に関してなんら問題にならないものと考えられた。一方，胆嚢結石を伴うものについては今回の検討ではEST後11.4%に胆嚢炎を生じており，無石症例より頻度が高かった。しかしEST未施行の胆嚢結石の自然経過でも何らかの理由で手術を要した症例は34%にも達したとの報告もあり[6)]，必ずしもESTが胆嚢炎惹起の原因とは断定できないと考えられた。有胆嚢有石症例に対するESTについては意見が分れるところである。EST後全例に胆摘を推めるもの[7)]，60歳以下なら胆摘総胆管切開術，61〜70歳まではEST後胆摘，70歳以上はESTだけで経過をみるとするもの[8)]，総胆管結石が完全に除去されれば胆摘術

は不要とするもの[9]などが代表的なものである。我々は今回の検討で，①有胆嚢有石症例であってもEST後80%以上の症例で無症状である。②有胆嚢有石症例のうち1例で自然排石をみたものがある，等の理由から高齢者ではESTを第1選択とし，胆嚢結石保有例でもEST後必ずしも胆摘術は必要ではなく，胆嚢炎が発生した場合に胆摘術を施行することで問題はないと考えられた。しかし若年者の場合はESTの長期経過が未だ不明な点もあり，できるだけ乳頭機能温存を計る意味で，ESTを施行せずに胆摘総胆管切開術を施行することを考慮に入れる必要があると考えられた。

次に各合併症ごとにその要因につき検討してみると，胆管炎症例では全例に傍乳頭憩室を有しており，傍乳頭憩室による胆汁鬱滞が胆管炎を惹起する可能性が示唆された。また総胆管結石再発症例では完全排石確認率が56%と症例全体における82.9%に比較し低率であり遺残結石がかなり含まれている可能性が高いと考えられ，完全排石の確認が重要と思われた。また完全排右を確認した5例では4例に憩室を認め，そのうちの2例は泥状のビ系石の再発をみており胆汁鬱滞のための細菌感染の関与が示唆された。

結　語

①早期合併症は158例中12例（7.6%）に認められたが，いずれも保存的に軽快した。
②後期合併症は147例中18例（12.2%）に認められた。
③胆管炎症例ではいずれも傍乳頭憩室を伴っていた。
④有胆嚢無石症例では逆行性感染による無石胆嚢炎は認めなかった。
⑤有胆嚢有石症例では81.4%はEST後無症状で合併症も認めず，特に外科的リスクの高い症例に対してESTは積極的に行うべき治療法と考えられた。
⑥総胆管結石再発症例では完全排石を確認していない症例が多く，遺残結石の可能性が示唆され，完全排石の確認が重要と考えられた。

本内容は第47回日本消化器内視鏡学会総会において発表した。

文　献

1）Kawai K, Akasaka Y, Hashimoto Y et al.:Preliminary report on endoscopic papillotomy. J Kyoto Pref Univ Med 82：353—355, 1973
2）相馬　智，立川　勲，岡本安弘ほか：内視鏡的乳頭切開術および遺残胆道結石摘出の試み—第一報—Gastroenterol Endosc 16：446—452, 1974
3）Classen M, Demling L:Endoskopische Sphinkterotomie der Papilla Vateri und Stein-extraktion aus dem Duktus Choledochus. DMW 99：496—497, 1974
4）池田靖洋，田中雅夫，松本伸二ほか：内視鏡的乳頭括約筋切開術の長期成績—再発結石と胆嚢無石・有石例の検討を中心に．胃と腸20：1169—1180, 1985
5）藤本荘太郎，中島正継，吉田俊一ほか：内視鏡的乳頭括約筋の長期成績．胃と腸20：1181—1193, 1985
6）亀田治男；胆石症の内科的治療，胆石症へのアプローチ．佐藤寿雄(編)：外科ムック No 2．金原出版，1978, P 140
7）Rösch W, Riemann JF, Lux G et al:Longterm Follow-up after Endoscopic Sphincterotomy. Endoscopy 13：152—153, 1981
8）Dresemann G, Kautz G, Bünte H:Langzeitergebnisse nach endoskopischer Sphinkterotomie bei Patienten mit Gallenblase in situ. DMW 113：500—505, 1988
9）Martin DF, Tweedle DEF:Endoscopic management of common duct stones without cholecystectomy. Br J Surg 74：209—211, 1987

Clinical Study on the Cases of CBD Stones Treated by EST

Kuniyuki TAKAHASHI[1)],Miki YAMANO, Yusuke MIZUKAMI,
Sigeto MURANAKA, Jiro WATARI, Hitoyoshi OHTA,
Masanori MURAKAMI, Hisashi TOMARU, Yutaka ORII,
Hiromasa MINEMOTO and Hiroyuki MAGUCHI[2)]

Key Words: Common bile duct stone, Endoscopic sphincterotomy

1)Dept. of Gastroenterology, Asahikawa Kosei General Hospital, 1-24 Asahikawa 078, JAPAN
2)The Third Dept. of Internal Medicine, Asahikawa Medical College