AMCoR
Asahikawa Medical University Repository http://amcor.asahikawa-med.ac.jp/

北海道外科雑誌 (1990.12) 35巻2号:214～216.

乳腺の紡錘細胞癌の1例

森山博史、竹内恵理保、安保義恭、岡嶋　晋、竹之内伸郎、関下芳明、藤森　勝、塩野恒夫、黒島振重郎、山口潤

乳腺の紡錘細胞癌の１例

森山　博史[1)]　竹内恵理保[1)]　安保　義恭[1)]　岡嶋　晋[1)]
竹之内伸郎[1)]　関下　芳明[1)]　藤森　勝[1)]
塩野　恒夫[1)]　黒島振重郎[1)]　山口　潤[2)]

要　旨

当院で女性の右乳房に発生した紡錘細胞癌の１例を経験したので報告する。

切除腫瘤は、黄色の島状の病巣が散在する灰白色充実性腫瘤で，灰白色の部分は，紡錘細胞より成る肉腫様構造が主体を占め，一部は，その中に，上皮性の部分が散在していた。また，黄色部分は，乳管癌であった。

乳房における紡錘細胞癌は，極めて稀な疾患であるため，その治療，予後については明確なものはないが，一般的に，通常型の乳癌とあまり変わりはないとされている。本症例に関しても，手術後６ヵ月経過しているが再発の兆候は認められていない。

Key Words：紡錘細胞癌，いわゆる癌肉腫，乳房腫瘤，非定型的乳房切断術

はじめに

乳腺のいわゆる癌肉腫は，現在，乳癌取り扱い規約では，紡錘細胞癌と分類され[3)]，極めて稀な疾患であり，本邦および欧米の報告例をみても数少ない。また，組織発生，診断，予後など問題の多い疾患である。我々は，最近，紡錘細胞癌の１例を経験したので，若干の文献的考察を加え報告する。

症　例

症例，38歳，女性。主訴，右乳房腫瘤。現病歴，平成元年10月頃，３㎝大の軟らかい腫瘤を右乳房上外側に触れるのに気付き，同年11月当科を受診，穿刺吸引細胞診を行なった結果，class Ⅴの診断であったため，同年12月，手術目的で当科入院となった。既往歴では，小児期の熱発が原因と推定されるIQの低下が認められた。局所所見としては，右乳房Ｃ領域に3.5×3.0㎝，弾性軟，境界明瞭，表面結節性の腫瘤を触知した。皮膚変化，大胸筋固定，胸壁固定，乳汁異常分泌なし。腋窩および頚部リンパ節の腫大は認められなかった。TNM分類では，$T_{2a}N_0M_0$のStage Ⅱであった。術前の一般検査では，異常所見は認められなかった。穿刺吸引細胞診の所見では，class Ⅴで，核腫大，核クロマチン増量，配列不正，核大小不同などの異型を伴うmalignant cellsを認め，また，間質系のmalignant cellsも認められsarcomaの可能性も否定できなかった。超音波診断では，辺縁不整，内部構造不均一で石灰化のある，3.0×2.2㎝のMassが認められた（図１）。マンモグラフィーでは，一部，micro calcificationを

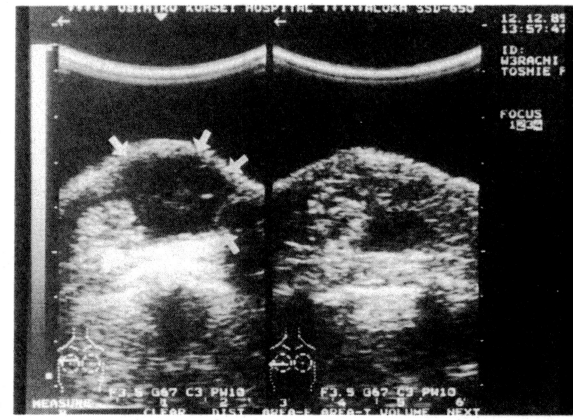

図１

帯広厚生病院外科[1)]
帯広厚生病院病理部[2)]

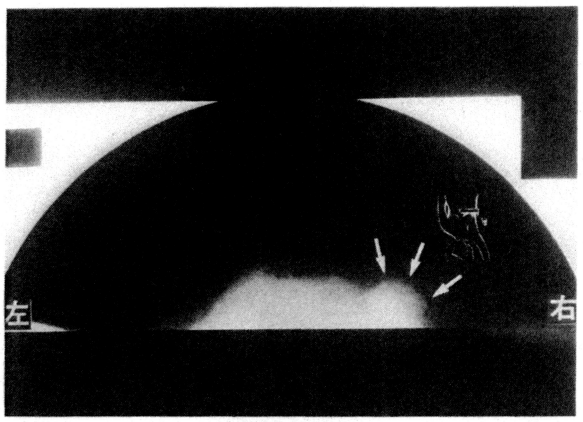

図２

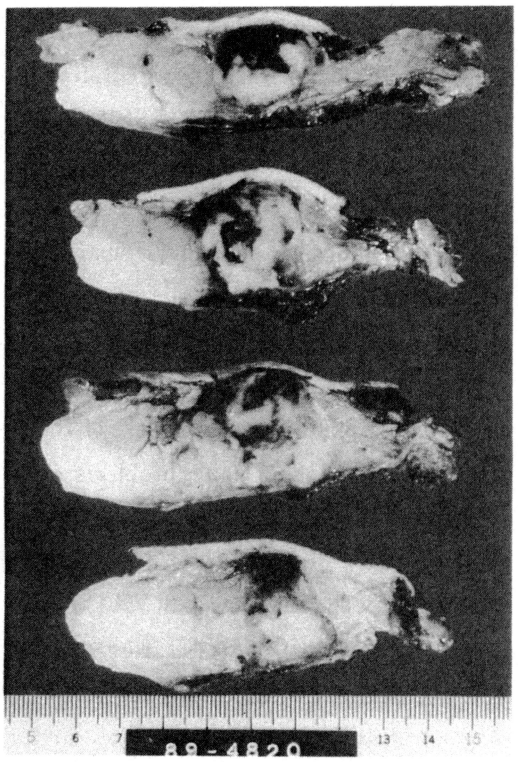

図３

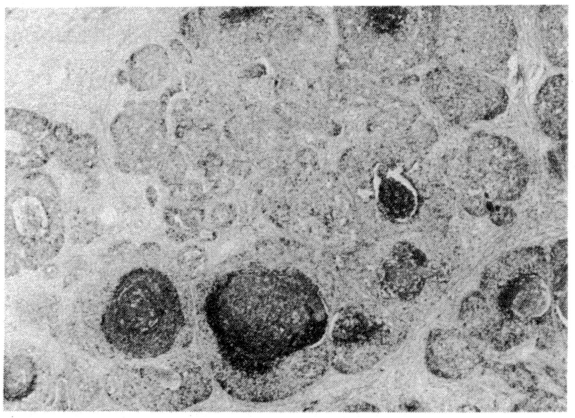

図４

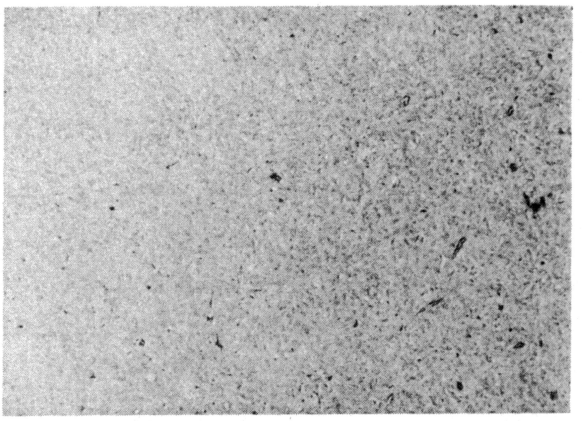

図５

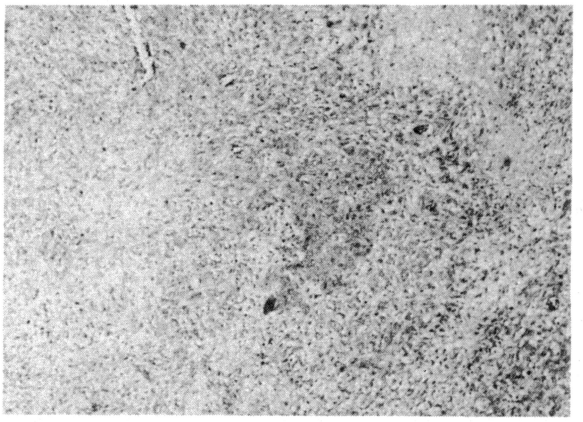

図６

伴う腫瘤陰影が認められた（図２）。

手術所見では，右乳房悪性腫瘍の診断で，平成元年12月14日，非定型的乳房切断術（大，小胸筋温存術）を施行した。切除腫瘤は，35×30㎜の灰白色充実性腫瘍で，一部辺縁には，黄色の島状の病巣が散在して認められた（図３）。

病理組織学的には，灰白色の部分は，紡錘細胞より成る肉腫様構造が主体を占め，一部は，その中に，上皮性の細胞巣が散在していた。また，黄色部分は，乳管癌であった。Ｈ－Ｅ染色では，上皮様配列を示す部分（図４）では，面疱構造を示す乳管癌であった。また，肉腫様部分（図５）では，異型性，多形性の目立つ不規則に交錯する紡錘細胞が認められた。さらに，肉腫様構造の中に上皮性の部分が散在しているという両者の移行部分（図６）も認められた。以上の所見から，肉腫様部分は，癌が紡錘細胞化生した紡錘細胞癌であると判断し，いわゆる癌肉腫であると診断した。

摘出リンパ節に癌の転移は，認められなかった。

経過としては，術中，MMC20㎎を静注し，２週目

よりタモキシフェンおよびテガフールの経口投与を開始した。経過良好にて，平成元年12月28日退院した。

考　　察

癌肉腫は，一つの悪性腫瘍の中に上皮性と非上皮性の両成分の混在した腫瘍と定義される。一般的に，癌肉腫は，Collision tumor，Combination tumor，Composite tumor，so-colled Carcinosarcoma の4型に分類されている。[1)5)]今回，報告したいわゆる癌肉腫は，真の癌肉腫と異なり，癌細胞の紡錘形化生をきたしたもの，つまり，紡錘細胞癌と癌細胞巣の混在したものである。これらの，分類に関しては，診断上，困難な場合が多いが，本症例では，H－E染色にて，癌部と肉腫部のはっきりした境界を認めず，移行部を認めたことより，いわゆる癌肉腫であると診断した。本邦における乳腺のいわゆる癌肉腫の頻度は，癌研による1981-1985の集計では，乳癌1856例中，2例（0.1％）と極めて稀である。[2)]このため，その治療，予後について明確なものはないが，様々な文献による報告によると，通常型の乳癌とあまり変わりはないようである。[1)4)]本症例に関しては，手術後6カ月経過しているが再発の兆候は，認められていない。

結　　語

乳腺の紡錘細胞癌の1例を経験したので，若干の文献的考察を加えて報告した。

文　　献

1）長岡真希夫，中尾量保，宮田正彦，他：乳腺のいわゆる癌肉腫の1例，日本臨床外科医学雑誌，46：914，1985.

2）坂元吾偉：乳腺の病理，病理と臨床，7：453，1989.

3）乳癌研究会：乳癌取り扱い規約，第9版26，金原出版，東京，1988.

4）平岡克己，堀江昭夫，久米文弘，他：乳腺 Spindle Cell Calcinoma の1例，産業医科大学雑誌，7：221，1985.

5）内田　賢，桜井健司：乳腺のいわゆる癌肉腫，乳頭腫瘤を作った1例，日本臨床外科医学雑誌，44：1303，1983.

Summary

A case of spindle cell carcinoma of the breast

Hiroshi MORIYAMA[1)], Eriho TAKEUCHI[1)], Yoshiyasu ANBO[1)], Susumu OKAJIMA[1)], Nobuo TAKENOUCHI[1)], Masaru FUJIMORI[1)], Yoshiaki SEKISHITA[1)], Tsuneo SHIONO[1)], Shinjurou KUROSHIMA[1], and Jun YAMAGUCHI[2)]

Department of Surgery[1)] and Department of Pathology[2)], Obihiro Kousei Hospital

We have experienced a case of spindle cell carcinoma of the breast. Spindle cell carcinoma of the breast is extremely rare and has many problems about its therapy and prognosis.

The patient was a 38-year-old female with a tumor in the right breast. The tumor was 3.5×3.0 cm in size and was located in upper and lateral quadrant of the right breast. A modified mastectomy was performed.

Histological examination revealed the mixture of ductal carcinoma and sarcoma-like appearance.

In some areas of sarcoma-like appearance, transitional changes from ductal carcinoma to sarcoma-like appearance were found. The sarcoma-like appearance were composed of spindle-shaped cells. Therefore, we diagnosed this tumor as spindle-cell carcinoma.