AMCoR
Asahikawa Medical University Repository http://amcor.asahikawa-med.ac.jp/

手術 (2005.10) 59巻11号:1757～1760.

後腹膜Mueller管嚢胞の1例

唐崎秀則, 稲垣光裕, 石崎　彰, 小原充裕, 紀野修一, 葛西眞一

手術　第59巻　第11号　2005

手術症例報告

後腹膜 Müller 管嚢胞の1例

唐崎秀則*　稲垣光裕*　石崎　彰*
小原充裕*　紀野修一*　葛西眞一**

はじめに

Müller 管嚢胞は男性骨盤内に好発する疾患で，剖検では0.7～1%にみられるといわれている[1]。女性では子宮，腟壁嚢腫としてみられるが，後腹膜原発の Müller 管嚢胞はきわめてまれな疾患である。今回左側腹部痛で発症した後腹膜 Müller 管嚢胞の1切除例を経験したので報告する。

I. 症　例

症　例：83歳，女性

主　訴：左側腹部痛

現病歴：2003年12月上旬より左側腹部痛が出現し近医を受診した。2004年1月，腹部CT検査で後腹膜嚢胞性病変を指摘され，翌々日当科紹介入院となった。

既往歴：1962年帝王切開，1975年子宮筋腫で子宮摘出術を施行した。

血液生化学所見：特記すべき異常所見を認めなかった。腫瘍マーカーも CEA：1.9 ng/m*l*，CA 19-9：18 U/m*l*，CA 125：8 U/m*l*，NSE：8.8 ng/m*l* とすべて正常範囲内であった。

画像診断：CT（図1）では左腹部に7 cm大の low density area を認めた。病変の内部濃度は均一で，造影効果はなく，嚢胞性病変と考えられた。嚢胞壁は薄く均一で，内部に隆起性病変，隔壁は認められなかった。また，病変は大動脈の左側で尿管を左背側に，下腸間膜静脈を左腹側に圧排しており，後腹膜に存在するものと考えられた。頭側は Treitz 靱帯から尾側は左右の総腸骨動脈分岐部に至る病変であった。MRI では病変はT1強調画像で低信号，T2強調画像で高信号を示し，嚢胞内容は漿液性と考えられた。画像上周囲臓器との明らかな連続性，浸潤所見は認められなかった。

術前経過：これら画像所見より，リンパ管腫などの後腹膜嚢胞と診断した。脊柱側彎症を認め，病変と主訴（左側腹部痛）との関連が問題となったが，疼痛の範囲が胸郭にも及び，体動による変化も乏しいため，疼痛の原因は整形外科的なものではなく，後腹膜病変による症状である可能性が高いと考えられた。NSAID の内服でも症状が改善しないため2004年4月手術を施行した。

II. 手術所見

剣状突起から臍左側をまわる上腹部正中切開で開

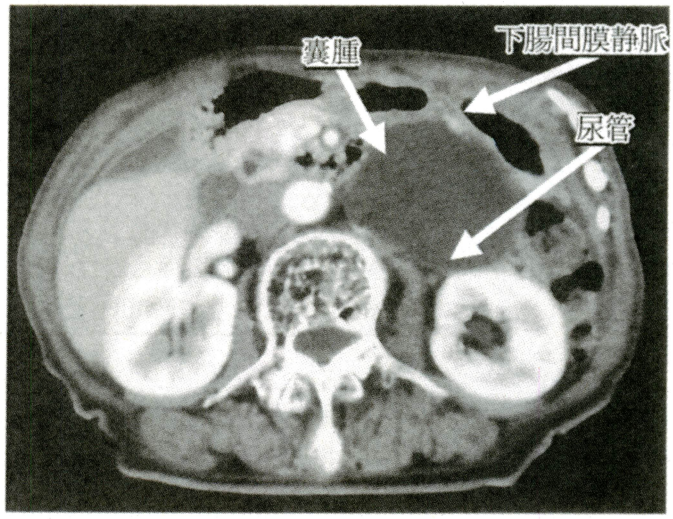

図1　腹部造影CT
左腹部に7 cm大の嚢胞性病変を認める。嚢胞内部に隆起性病変，隔壁は認めない。病変は大動脈の左側で尿管を左背側に，下腸間膜静脈を左腹側に圧排している。

* Hidenori KARASAKI et al.　旭川医科大学第2外科（〒078-8510　北海道旭川市緑が丘東2条1-1-1）
** Shinichi KASAI　同外科　教授

腹した。下腹部に子宮筋腫術後瘢痕があり，同部に大網の癒着を認め，これを剝離した。右卵巣と空腸に索状の癒着を認め，これも剝離した。病変は左側後腹膜下に存在し，下腸間膜静脈，左尿管，大動脈に近接圧排していたが，浸潤はなく剝離可能で，*en bloc* に切除しえた（図 2）。嚢胞液は淡黄色清明漿液性で，腫瘍マーカーは CEA：0.5 ng/m*l* 以下，CA 19-9：10 U/m*l*，AFP：1.0 ng/m*l* 以下といずれも上昇は認めなかった。

病理組織学的所見：HE 染色（図 3）で，病変は線毛を有する多列円柱上皮に覆われており，部分的に平滑筋束が認められ，卵管や子宮内膜などの Müller 管由来の腺上皮に類似していた。上皮に異型や分裂像などの悪性所見は認められなかった。

免疫組織学的所見：上皮細胞は cytokeratin 7 陽性，cytokeratin 20 陰性，EMA は上皮表面に陽性，vimentin 弱陽性，calretinin 陰性，核のエストロゲン，プロゲステロンレセプター陽性であった（表 1）。以上より，まれな病変であるが後腹膜 Mül-

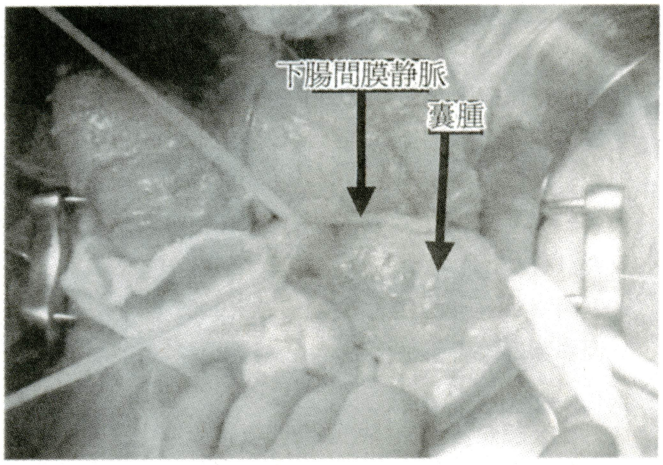

図 2　手術写真
病変は左側後腹膜下に存在し，下腸間膜静脈，左尿管，大動脈に近接圧排していたが，浸潤はなく剝離可能であった。

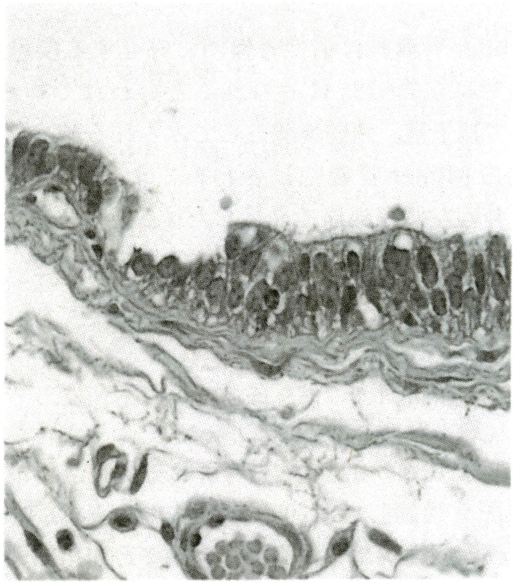

図 3　病理組織像（HE 染色）
線毛を有する多列円柱上皮に覆われており，部分的に平滑筋束を認める。悪性所見は認められなかった。

表 1　免疫組織学的所見
Konishi らの検討と同様に，cytokeratin 7　陽性，cytokeratin 20 陰性，EMA は膜表面に陽性，エストロゲン，プロゲステロンレセプター　陽性であり，Müller 管嚢胞として矛盾しない。

	Konishi et al[6]	自験例
Cytokeratin 7	陽性	陽性
Cytokeratin 20	陰性	陰性
epithelial membrane antigen (EMA)	膜表面に陽性	膜表面に陽性
vimentin	未施行	弱陽性
estrogen receptor (ER)	核に陽性	核に陽性
progesterone receptor (PgR)	核に陽性	核に陽性
carcinoembryonic antigen (CEA)	陰性	陰性
Calretinin	陰性	陰性

表 2　後腹膜 Müller 管嚢胞報告例

症例	性別	年齢(歳)	症状	ホルモン療法	手術既往	嚢胞	文献
1	女	19	腹部膨満感	+	なし	単房	2
2	女	48	なし	—	なし	多房	3
3	女	73	腹部膨満感	—	子宮付属器切除	単房	4
4	女	45	なし	—	付属器切除	多房	4
5	女	68	なし	—	子宮付属器切除	単房	4
6	女	47	腹部膨満感	+	なし	多房	5
7	女	35	月経異常	—	なし	多房	6
8	女	83	左側腹部痛	—	子宮切除，帝王切開	多房	自験例

ler 管嚢胞と診断した。

術後経過：術後経過は良好で，術後 8 日目に退院となった。術後 9 カ月の現在，近医で経過観察中であるが，術前の疼痛は消失している。

III. 考　察

後腹膜 Müller 管嚢胞はきわめてまれな疾患で，過去に本例を含め 8 例の報告があるのみである[2)~6)]（表 2）。Müller 管嚢胞自体は男性骨盤内に好発するが，後腹膜原発は全例女性である。平均年齢は 52 歳で自験例が最高齢である。自覚症状は腹部膨満感，腹痛が 4 例と最多だが，無症状例も 3 例含まれる。薄く均一な嚢胞壁を有し漿液性の内容を含む大型の嚢胞で，報告例では単房性が 5 例，多房性が 3 例である。組織学的に病変は線毛を有する多列円柱上皮に覆われており，部分的に平滑筋束を認め卵管水腫と似た組織構築をとることが特徴である。免疫組織化学的検討は最近の 2 例で行われている[5)6)]。本例でも過去の 2 例とほぼ同様の結果で，Müller 管由来上皮として矛盾しない所見であった。

病因や組織起源としては，① 迷入 Müller 管組織が異常なホルモンの刺激を受けて成長する，② 体腔上皮や腹膜がさまざまな上皮に分化，異形成する（secondary Müllerian system concept），③ 逆行性月経や手術による異所性内膜組織や内膜症に由来する，などが考えられている[5)]。報告例のなかにホルモン療法や月経異常の既往を認める症例があること，骨盤部の手術既往を認める症例があることが上記仮説の傍証としてあげられるが，免疫組織化学的検討が行われた本例を含む最近の 3 例ではホルモン療法，骨盤部手術の既往は各 1 例のみであり，なお確定的ではない。

臨床的には嚢胞性リンパ管腫，気管支性嚢胞，粘液嚢胞腺腫，嚢胞性中皮腫，滑膜肉腫などのそのほかの後腹膜嚢腫との鑑別，治療方針が問題となる。後腹膜嚢腫 23 例の検討では術前正診率は 22% で，5 例に再発を認め，組織学的に詳細な記載はないが 2 例が悪性であったと報告されている[7)]。術前の質的診断が困難である一方で鑑別に悪性疾患が含まれる現状においては，切除を第一に考えた治療方針の選択が妥当と考えられる。本例においても，術前には確定診断に至らなかったが悪性を否定できないこと，また有症状であったことから切除の適応と考えた。術中周囲臓器への癒着は軽度で，切除は比較的容易であった。過去 7 例の報告でも全例が嚢腫切除を施行されており，合併する肝硬変による在院死の 1 例を除き，2～56 カ月の観察期間で再発を認めていない。きわめてまれな本症の診断治療には，今後の症例の集積と詳細な検討が必要と考えられる。

文　献

1) 狩野武洋ほか：ミューラー管嚢胞の一例．泌尿器外科 13：799—801, 2000
2) Steinberg L et al：Müllerian cyst of the retroperitoneum. Am J Obstet Gynecol 107：963—964, 1970
3) Harpaz N et al：Urogenital mesenteric cyst with fallopian tubal features. Arch Pathol Lab Med 111：78—80, 1987
4) Mariza N et al：Benign retroperitoneal

cysts of Müllerian type : A clinicopathologic study of three cases and review of the literature. Int J Gynecol Pathol **13** : 273—278, 1994

5) Lee J et al : Müllerian cysts of the mesentery and retroperitoneum : A case report and literature. Pathol Int **48** : 902—906, 1998

6) Konishi E et al : Immunohistochemical analysis of retroperitoneal Müllerian. Human Pathol **34** : 194—198, 2003

7) Robert J et al : Mesenteric and retroperitoneal cysts. Ann Surg **230** : 109—112, 1986