AMCoR
Asahikawa Medical University Repository http://amcor.asahikawa-med.ac.jp/

北海道外科雑誌 (1984.06) 29巻1号:50～52.

穿孔をきたした原発性回腸癌の1例

吉田博希、金子行宏、大場淳一、藤森　勝、関下芳明、塩野恒夫、黒島振重郎、岡本賢三

穿孔をきたした原発性回腸癌の１例

吉田　博希*　　金子　行宏*　　大場　淳一*
藤森　　勝*　　関下　芳明*　　塩野　恒夫*
黒島振重郎*　　岡本　賢三*

要　　旨

症例は68歳，男性で腹痛，腹部膨満感を主訴として来院した。来院時，腹部は著明に膨満しており，デファンスが認められ，ブルンベルグ症候陽性であった。腹部Ｘ線写真では腹部全体にガスで膨満した腸管を認めた。汎発性腹膜炎の診断で手術を施行したところ，回盲弁より約25cm口側の回腸に９×８cmの腫瘤が認められ，腫瘤の腸間膜側に径１cmの穿孔部が認められた。腫瘤を含めて回腸を130cm，腸間膜を含めて切除し，回腸端々吻合を施行した。病理組織学的には高分化型腺癌であった。

術後経過は良好で，術後７ヵ月後の現在，再発の徴候もなく健在である。

Key words：回腸癌，穿孔，小腸腫瘍

１　は　じ　め　に

小腸に発生する癌腫は極めて少なく，その発生頻度は小腸の長さ，表面積からすれば，胃，大腸などの他の消化管に比べ著しく少なく，全消化管癌中0.1～0.3％を占めるにすぎないとされている[1]。最近，われわれは回盲弁より口側，約25cmの回腸に発生した穿孔性原発性回腸癌の１例を経験したので報告する。

２　症　　例

患　者：M. K, 68歳，男性

主訴：腹痛，腹部膨満感

既往歴：特記すべきことなし

家族歴：特記すべきことなし

現病歴：昭和58年４月上旬頃より，全身倦怠感があり，某医にて貧血を指摘され，輸血を受けた。４月28日，突然，腹痛，腹部膨満感が出現し，５月２日，某医を経て入院した。

入院時現症：身長150cm，体重50kg，血圧170～90mmHg，脈拍77，整。眼瞼結膜にに貧血，黄疸なく，胸部にも異常所見は認められない。腹部は著明に膨満しており，腹部全体に疼痛を訴えた。腸雑音の亢進はなく，デファンスは著明で，Blumberg 症候陽性であった。

臨床検査成績：赤血球数　477×10^4，白血球数13900，血色素量　11.3 g/dl，血小板数　53.4×10^4，AFP 陰性，CEA　1.6mg/dℓ。

Ｘ線所見：胸部単純写では両肺野ともに異常陰影は認めず，胸水の貯留も認めない（図１）。立位腹部単

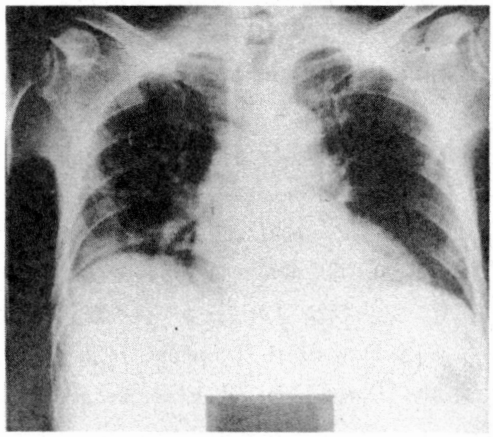

図１　胸部Ｘ線写真

*帯広厚生病院外科
**勤医協中央病院病理

純写では腹部全体にわたりガスで膨満した腸管を認め，Kerckring ヒダ像が著明に認められたが，free air は認められなかった（図２）。

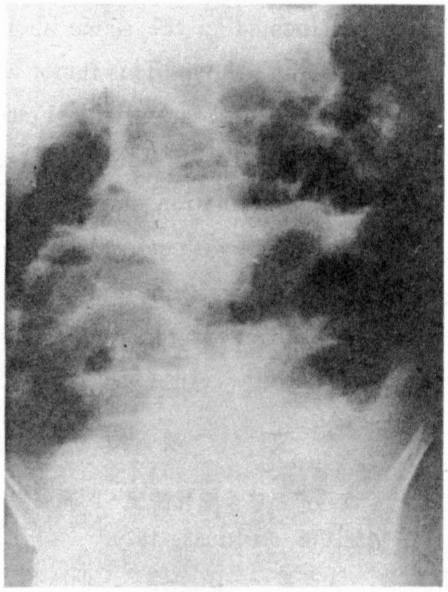

図２　腹部Ｘ線写真

手術所見：汎発性腹膜炎の診断で，５月２日，緊急手術を施行した。腹部正中切開にて開腹したところ，回盲弁より約25cm口側の回腸に大きさ９×８cmの腫瘤が認められた。腫瘤は小腸間膜側より発生し，漿膜まで浸潤し，さらに他の部の回腸も巻き込み一塊となっていた。また腫瘤の小腸間膜側には径１cmの穿孔部が認められた。腫瘤部の回腸を約130cm，腸間膜を含めて切除し，回腸端々吻合を施行した。

切除標本：腫瘍は全周性でそこに残存する正常粘膜はなく，回腸はこの部で完全閉塞していた。形態は Borrmann Ⅱ型様であった（図３）。

病理組織学的所見：組織型はきれいな乳頭状形態を成す高分化型腺癌で全層性に浸潤していた。強拡大で

図３　切除標本の肉眼所見

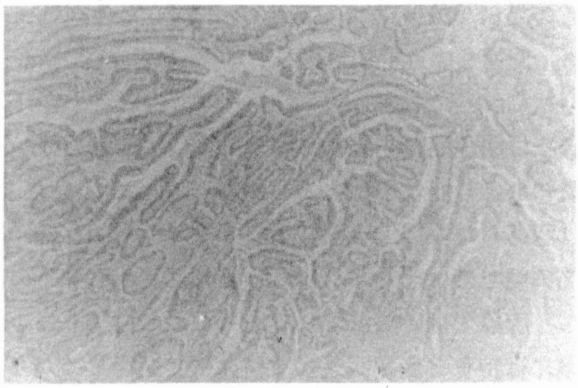

図４　病理組織学的所見

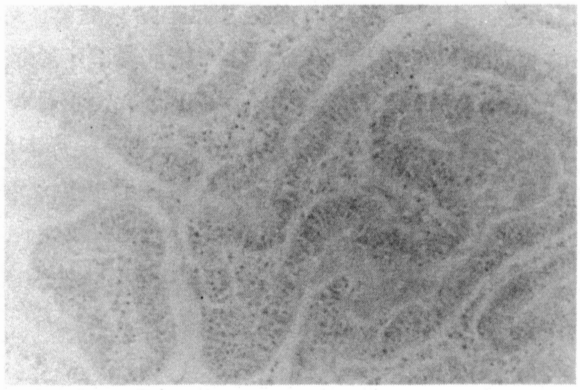

図５　病理組織学的所見

は高円柱で好酸性の胞体を有し，核が偏在した異型細胞よりなる adenocarcinoma の像が認められた（図４，図５）。ow(－)，aw(－)，ew(－)，lyo，vo，si，壁在リンパ節転移(－)，であった。

術後経過：術後経過は順調で，７ヵ月を過ぎた現在，再発の徴候もなく健在である。

３　考　　案

本邦の空回腸悪性腫瘍の内訳は八尾ら[2]によると678例中，悪性リンパ腫が259例（38％）と最も多く，次いで腺癌が221例（33％），平滑筋肉腫が176例（26％），カルチノイドが９例（１％）と，欧米に比し，癌より悪性リンパ腫が多く，またカルチノイドが著しく少ないのが特徴とされている。[3]

発生部位は悪性リンパ腫が回腸に72.5％発生するのに対して，腺癌では68.2％が空腸に発生しており，回腸発生例は少ない。倉金ら[1]の報告でも空腸癌と回腸癌の比は1.7：１としており，腺癌では回腸に発生するものより空腸に発生するものの方が多いようである。また空腸癌では Treitz 靱帯より60cm以内に発生するものが78％，回腸癌では回盲弁より40cm以内に発生す

るものが67％を占めており，大多数のものがTreitz靱帯，回盲弁の近くに発生している[2]。

症状については沢田ら[4]によれば，腺癌，悪性リンパ腫では閉塞症状，腹痛，体重減少，出血，貧血，腫瘤触知などの症状を示すことが多く，両者に著しい差異は認められない。穿孔については悪性リンパ腫，平滑筋肉腫でではそれぞれ40％，25％に認められるのに対し，腺癌では4％とまれであった。このように小腸腫瘍には特有な症状が乏しく，従って進行してから発見されることが多い。本症も急性腹症として手術を施行し，初めて診断が確定したものである。近年，小腸二重造影，小腸内視鏡検査，選択的動脈造影，CT scan, 超音波検査などの進歩により術前に確定診断のつく症例が増加してきてはいるが，いまだ，進行してから発見されるものが大多数を占めている。野本ら[5]によれば，m，sm，の早期癌は3.6％に過ぎず，S癌が67.9％を占めている。

従ってその予後も不良であり，5年生存率は20％であり[6]，早期診断が切望されるものである。

4 む す び

68歳，男性で腹膜炎症状を主訴として来院した穿孔性原発性回腸癌の1手術例を経験したので報告した。

Summary

A Case of Primary Carcinoma of the Ileum with Perforation

A 68-year old man was admitted to our hospital because of abdominal pain and distension. He was diagnosed as generalized peritonitis and emergency laparotomy was performed.

The tumor was located in the ileum about 25cm proximal to the Bauhin's valve. This tumor was 9 × 8 cm in size and had a perforation with 1 cm in diameter. Partial resection of the ileum was undertaken. Histological examination showed well differentiated adenocarcinoma with serosal infiltration.

Postoperative course was uneventful and he is healthy without evidence of recurrence 7 months after surgery.

H. Yoshida, Y. Kaneko, J. Ohba, M.Fujimori, Y.Sekishita, T.Shiono, S.Kuroshima, K.Okamoto*

Department of Surgery, Obihiro Kosei Hospital
*Department of Pathology, Kinikyo Chuo Hospital

文　　献

1）倉金丘一：本邦における原発性空・回腸癌の臨床統計的考察，最新医学，34：1053，1979.

2）八尾恒良，日吉雄一，田中啓二，他：最近10年間（1970～1979）の本邦報告例の集計からみた空，回腸腫瘍，胃と腸，16：935，1981.

3）Goel IP, Didolkas MS, Elias EG：Primary malignant tumors of the small intestine. Surg Gynec Obstet., 143：717，1976.

4）沢田俊夫，武藤徹一郎，草間　悟：原発性小腸腫瘍．消化器外科，4：499，1981.

5）野本信之助，菅家　透，小林武夫，他：原発性空回腸癌．—自験3例の報告と本邦集計200例の統計的考察—．癌の臨床，25：53，1979.

6）梶谷　敬，高橋　孝：腸癌—診療に有用な数値表—，日本臨床，32：2276，1974.