AMCoR
Asahikawa Medical University Repository http://amcor.asahikawa-med.ac.jp/

心臓 (1998.03) 30巻3号:151～155.

孤立性左冠動脈入口部狭窄の1症例

赤坂和美、加藤淳一、桜木　均、西條泰明、中村秀樹、原田貴之

● 症例

孤立性左冠動脈入口部狭窄の1症例

赤坂和美* 加藤淳一* 桜木 均*
西條泰明* 中村秀樹* 原田貴之*

*旭川厚生病院循環器科
(〒078-8211 旭川市一条通24丁目)

A case of left isolated coronary ostial stenosis

Kazumi Akasaka*, Junichi Katoh*,
Hitoshi Sakuragi*, Yasuaki Saijo*,
Hideki Nakamura*, Takayuki Harada*.
*Department of Cardiology,
Asahikawa Kousei General Hospital.

(1997.3.17 原稿受領；1997.9.4 採用)

Key words
coronary ostial stenosis (冠動脈入口部狭窄)
woman (女性)
coronary arteriography (冠動脈造影)

§ 抄録

血管炎や放射線照射などによる炎症性変化や冠攣縮などの病因を除外した，臨床的に原因不明の孤立性冠動脈入口部狭窄は極めてまれであり，通常の動脈硬化による虚血性心疾患とは区別されるべき疾患概念として注目されている．今回我々は，本症と考えられる閉経前の女性を経験したので報告する．症例は50歳の女性．労作時の胸痛を主訴に当科に入院し，運動負荷にてI，II，aVL，aVF，V_3～V_6にhorizontal typeのST低下が認められた．冠危険因子は喫煙のみであり，炎症反応，血清梅毒反応は陰性であった．冠動脈造影にて左冠動脈入口部に75％の狭窄を認めたが，他の部位には動脈硬化性病変を伴っていなかった．本症例は冠動脈バイパス術を施行し，現在外来にて通院加療中である．

(心臓 **30**：151～155, 1998)

末梢に冠動脈硬化所見がなく，炎症性変化や冠攣縮などの病因を除外した，臨床的に原因不明の孤立性冠動脈入口部狭窄は極めてまれであり，通常の冠動脈硬化による虚血性心疾患とは違う特徴をもつことが報告[1)~7)]されている．今回我々は，孤立性冠動脈入口部狭窄と考えられる，閉経前女性の1例を経験したので報告する．

§ 症例

症例：50歳，女性．

主訴：胸痛．

既往歴：特記すべきことなし．

家族歴：特記すべきことなし．

現病歴：平成4年11月頃から，労作時に冷汗を伴う5分程の胸痛が出現．5日前から掃除などの軽労作でも出現するようになり，頻度も1日に数回と増加したため，平成4年12月8日に当科を初診し，即日入院となった．

冠危険因子：1日15本，20年間の喫煙．

現症：身長150 cm，体重48 kg．血圧102/60 mmHg，左右差なし．脈拍52/分，整．心雑音なし．肺野にラ音なし．血管雑音を聴取せず．腹部に異常所見なく，表在動脈の触知は良好で左右差を認めなかった．神経学的にも異常所見なし．

入院時安静時心電図(図1)：心拍数60/分，洞性整脈．IIIにr波の減高とT波の平坦化を認めるが，他にST-T変化を認めず．

胸部X線写真：CTR 42.8％，肺野に異常を認めなかった．

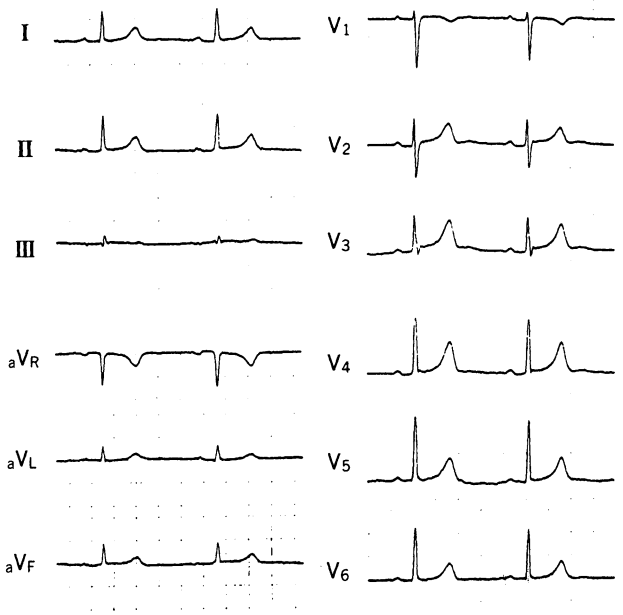

図 1　入院時安静時心電図

表 1　入院時検査成績

WBC	6900 /mm³	TP	6.2 g/dl
RBC	376×10⁴ /mm³	Alb	3.7 g/dl
Hb	12.9 g/dl	GOT	11 K.U
Ht	38.0 %	GPT	6 K.U
Plt	23.5×10⁴ /mm³	BUN	18.7 mg/dl
ESR(1 hr)	4 mm	Cr	0.7 mg/dl
CRP	(−)	Na	139 mEq/l
RPR	(−)	K	4.3 mEq/l
TPHA	(−)	Cl	107 mEq/l
ANF	(−)	T. cho	189 mg/dl
anti DNA-Ab	(−)	TG	100 mg/dl
CH_{50}	37 U/ml	HDL-C	40 mg/dl
		FBS	94 mg/dl

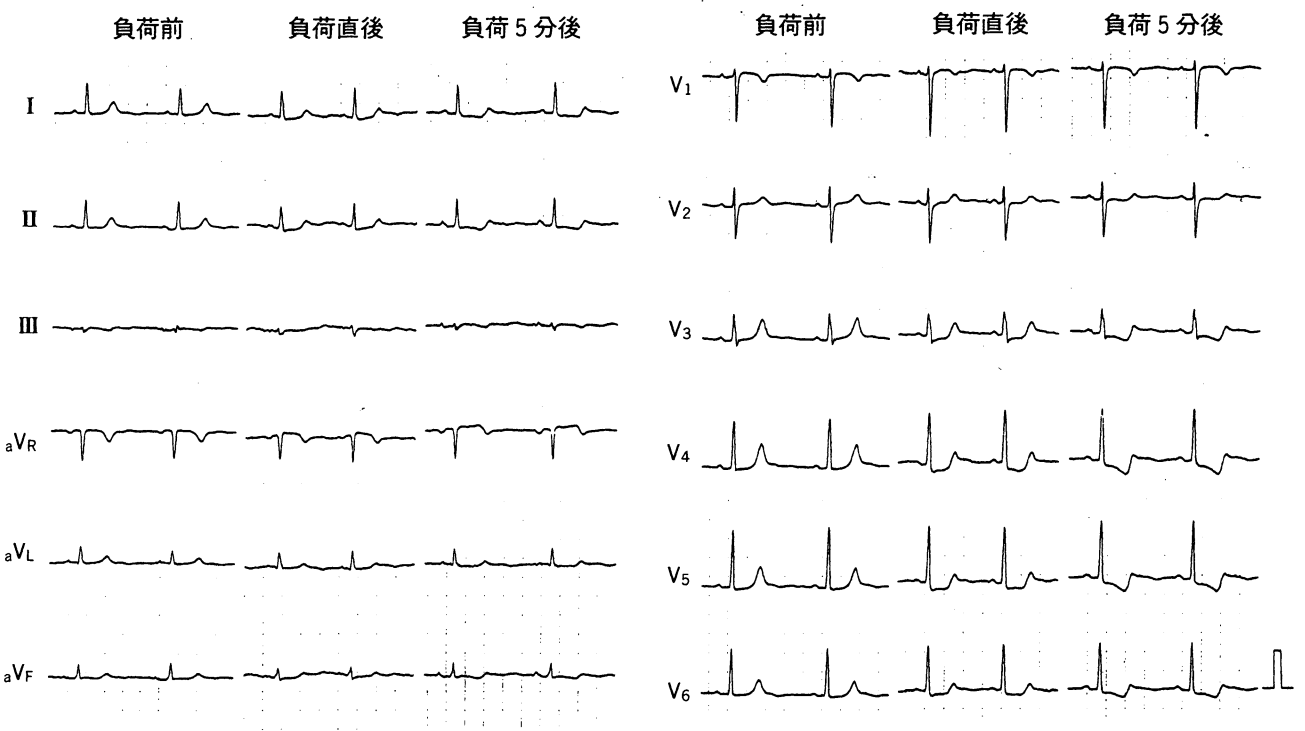

図 2　運動負荷心電図 (Master's double 2 step test)
I，II，aVL，aVF，V_3〜V_6に horizontal type の ST 低下を最大 1.5 mm 認める．

入院時検査所見(表 1)：総コレステロール 189 mg/dl，中性脂肪 100 mg/dl，HDL-コレステロール 40 mg/dl，FBS 94 mg/dl．炎症所見を認めず，血清梅毒反応は陰性，抗核抗体も陰性であった．

入院後検査所見：Master's double 2 step test にて胸痛が出現し心電図変化が遷延するため，硝酸イソソルビドを静注し，胸痛は消失した．負荷直後の心電図では aVRでの ST 波上昇と，I，II，aVL，aVF，V_3〜V_6に horizontal type の ST 波低下が最大 1.5 mm 認められた．5 分後でもこれらの誘導にて sagging type の ST 波低下を認めた(図 2)．

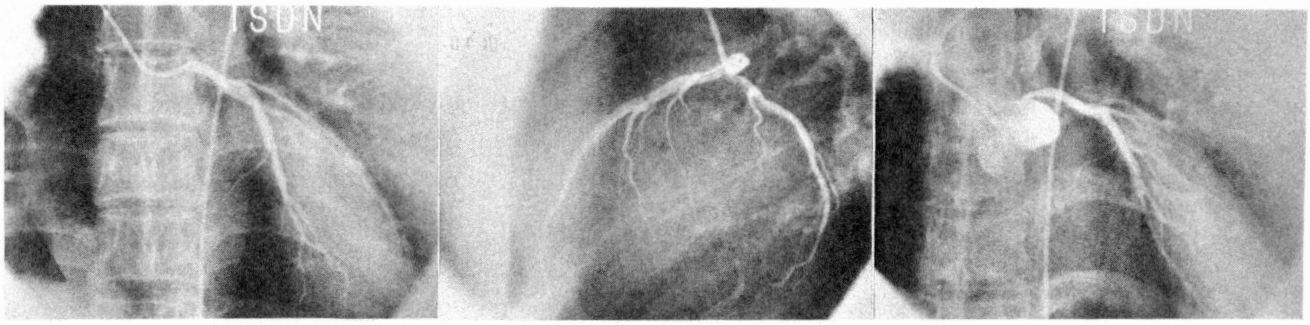

図 3 左冠動脈造影
左冠動脈に狭窄度 75 %の入口部狭窄を認めるが，他の部位には動脈硬化性病変を認めない．

表 2 原発性冠動脈入口部狭窄と左主幹部病変の比較

Primary solitary coronary ostial stenosis	Left main trunk disease
・女性に多い	・男性に多い
・中年に多い	・高齢者に多い
・冠危険因子に乏しい	・高率に冠危険因子を有する
・concentric	・他に冠動脈狭窄を伴う
・short segment	・左室機能低下例が多い

心エコー図では左室壁運動に異常なく，左室肥大も認めなかった．

心臓カテーテル検査は，重症冠動脈病変が考えられたため，硝酸剤を投与下に 5 Fr のカテーテルを使用して左冠動脈造影を施行したが，カテーテルが楔入し，Valsalva 洞への造影剤の逆流を認めなかった(図 3)．Valsalva 洞造影を施行し，狭窄度 75 %の入口部狭窄と判断した．入口部より遠位には狭窄病変をはじめとして，石灰化や明らかな硬化性病変を認めず，入口部のみの病変であった．また，右冠動脈に明らかな変化を認めなかった．左室造影では壁運動は異常なく，左室駆出率は 71 %であった．大動脈およびその主要分枝に石灰化や狭窄病変は認めなかった．平均肺動脈楔入圧 9 mmHg，肺動脈圧 24/9(15) mmHg，右室圧 26/3 mmHg，平均右房圧 6 mmHg，大動脈圧 120/65(90) mmHg，左室圧 118/0 mmHg，左室拡張末期圧 10 mmHg と心内圧は正常で，心係数は 2.9 l/分/m^2であった．

以上の検査結果から，臨床的に原因不明の原発性孤立性冠動脈入口部狭窄と診断した．冠血行再建術の絶対的適応と判断し，冠動脈バイパス術(大伏在静脈を用いて左前下行枝へ吻合)を他院にて施行し，現在当科外来にて通院加療中である．

§ 考按

左冠動脈入口部狭窄はまれであり，その頻度は冠動脈造影，あるいは冠動脈バイパス術の 0.13-2.7 %，左主幹部病変の 9-29 %と報告されている[1)~8)]．なかでも末梢に冠動脈硬化所見がなく，炎症性変化や冠攣縮などの病因を除外した，いわゆる臨床的に原因不明の孤立性冠動脈入口部狭窄はほとんどが女性であり，その頻度は冠動脈造影あるいは冠動脈バイパス術の 0.01-0.88 %と極めてまれである[1)~8)]．我々が調べ得た限りでは，本邦では過去に 13 例が報告されているのみである[3)~5)9)~14)]．

原発性孤立性冠動脈入口部狭窄は，通常の動脈硬化による虚血性心疾患に比べ，中年の閉経前の女性に多く，冠危険因子に乏しく，形態は concentric, short segment であることが多いこと，さらに左冠動脈に多く，側副血行路に乏しいこと，陳旧性心筋梗塞の既往に乏しく，強い狭心症を有することが多いことなどが特徴とされている[1)~4)](表 2)．本症例もこれらの特徴を有していた．本邦での報告は全例左冠動脈であるが，欧米では左

冠動脈に多いとの報告[7)8)15)]のほか，右冠動脈に多いとの報告[16)]や両側の冠動脈入口部狭窄が5例中3例であった報告[2)]もある．

孤立性冠動脈入口部狭窄の原因は不明であり，術中の大動脈壁のpunch biopsyをもってしてもその診断は困難とされている[4)8)]．従来から推測されているものとしては，動脈硬化，fibromuscular dysplasia，入口部の膜様形成，低形成，無形成などによる冠動脈の先天的異常などがあげられ[1)3)4)6)]，Yamanakaら[8)]は6例の剖検所見より，前2者が主たる原因であろうと報告している．また，閉経前の女性に多いことから，ホルモンや体液性要因や，不顕性ないしは限局性血管炎の存在も考えられている[5)]．

結局，原発性孤立性冠動脈入口部狭窄の診断は，入口部狭窄をきたす原因として示唆，あるいは報告されている疾患や病態[4)]を否定することによる除外診断にならざるを得ない．本症例では，冠動脈末梢に動脈硬化所見を認めず，既往歴や臨床検査所見から梅毒，大動脈炎症候群，放射線照射などの炎症性変化は否定でき，冠攣縮との鑑別やその関与が問題となると考えられる．ただ，硝酸剤の持続静注と冠動脈内注入をはじめとして冠拡張剤を十分量使用していたこと，現在まで何回か冠動脈造影を施行しているが，いつも同様の入口部狭窄が存在すること，病歴上すべて労作時の胸痛であり，運動負荷にて広範なST低下をきたしていることは，器質的左冠動脈入口部狭窄に一致する所見と考える．

東洋人では欧米に比し，孤立性冠動脈入口部狭窄の頻度が高い可能性も示唆されている(0.88％ vs 0.01-0.24％)[6)]．Kohらの指摘するように[6)]，中年女性で冠危険因子に乏しいが，軽度の運動負荷にて広範な誘導で著しいST波低下をきたすような症例においては，孤立性冠動脈入口部狭窄を念頭におく必要性があり，このような症例での冠動脈造影は慎重に施行しなくてはならない．左冠動脈入口部の観察には，LAO 15-25° cranial 20°でのValsalva洞造影が適していることが報告されている[2)]．

冠動脈入口部狭窄に対しての手術成績は早期，遠隔期成績とも良好とされている[1)3)4)]が，高リスクであるとの報告[8)]もあり，今後も本症例に対して注意深い経過観察が必要であると考える．

§ 文献

1) Barner HB, Reese J, Standeven J, et al：Left coronary ostial stenosis：Comparison with left main artery stenosis. *Ann Thorac Surg* 1989；**47**：293-296
2) Thompson R：Isolated coronary ostial stenosis in woman. *J Am Coll Cardiol* 1986；**7**：997-1033
3) Sasaguri F, Hosoda Y, Kanoh T：Isolated coronary ostial stenosis compared with left main trunk disease. *Jpn Circ J* 1991；**55**：1187-1191
4) 山中　修，加納達二，林野久紀，ほか：女性にみられる孤立性冠状動脈入口部狭窄．*J Cardiology* 1991；**21**：551-556
5) 加納達二，山中　修，小林清亮，ほか：女性の孤立性冠状動脈入口部狭窄の検討．脈管学 1991；**31**：667-673
6) Koh KK, Hwang HK, Kim PG, et al：Isolated left main coronary ostial stenosis in oriental people：Operative, histopathologic and clinical findings in six patients. *J Am Coll Cardiol* 1993；**21**：369-373
7) Barner HB, Naunheim KS, Kanter KR, et al：Coronary ostial stenosis. *Eur J Cardiothorac Surg* 1998；**2**：106-112
8) Yamanaka O, Hobbs RE：Solitary ostial coronary artery stenosis. *Jpn Circ J* 1993；**57**：404-410
9) 田部井史子，飯田　要，坂本和彦，ほか：急性心筋梗塞で発症し左冠動脈主幹部病変を認めた閉経前女性の1例．心臓 1994；**26**：722-727
10) 小野　進，三船順一郎，中山　章，高橋美文，田中　孝：左冠動脈入口部狭窄．心臓 1982；**14**：907-913
11) 辻村吉紀，羽渕義純，森川淳一郎，ほか：若年女子にみられた左冠状動脈入口部狭窄の1例．診断と治療 1988；**76**：1068-1069
12) 井上晃男，佐藤　勉，諸岡成徳，ほか：冠動脈入口部単独狭窄の1中年女性例．心臓 1988；**20**：1336-1340
13) 岡山英樹，渡邊浩毅，阿部充伯，ほか：中年女性に認められた孤立性左冠動脈入口部狭窄の1例．呼と循 1992；**40**：923-926
14) 澤木章二，吉岡二郎，赤羽邦夫，ほか：中年女性

の左冠状動脈入口部単独狭窄の1例. 呼と循 1993；**41**：693-696

15) Panza A, Masiello P, Iesu S, et al：Idiopathic isolated coronary ostial stenosis：A rare lesion with particular clinical and surgical implications. *Thorac Cardiovasc Surg* 1995；**43**：40-43

16) Rissanen V：Occurrence of coronary ostial stenosis in a necropsy series of myocardial infarction, sudden death, and violent death. *Br Heart J* 1975；**37**：182-191