日本皮膚科学会雑誌 (1998.11) 108巻13号:1871～1880.

Steatocystoma Multiplex a facial variant of the aged

伊藤文彦, 松尾 忍, 伊部昌樹, 豊田典明, 高橋英俊, 山本明美, 橋本喜夫, 飯塚 一

Steatocystoma Multiplex

-a facial variant of the aged-

running head:

Steatocystoma Multiplex

伊藤文彦[1]、松尾　忍[2]、伊部昌樹[1]、豊田典明[1]、高橋英俊[1]、山本明美[1]、橋本喜夫[1]、飯塚　一[1]

1．旭川医科大学皮膚科学講座（主任：飯塚一教授）
2．松尾皮膚科クリニック（院長：松尾　忍）

{別刷請求先}
〒078-8510　旭川市西神楽4線5号3番地の11
旭川医科大学皮膚科学講座　　伊藤文彦

＜要旨＞

高齢者の顔面に多発する丘疹として発症したSteatocystoma Multiplex（SM）の8症例を報告した。いずれも遺伝傾向なく、毛髪、爪の異常も認めなかった。病理組織学的には基本的に通常のSMと同様であったがeruptive vellus hair cyst（EV）を合併した症例が2例、SMとEVの両方の所見を持つhybrid cyst様の組織像を呈したものが1例あり、両者の近縁性が示唆された。通常のSMは思春期頃、体幹・上肢に好発し、顔面発生例は比較的稀とされているが、自験8例はこれとは異なる特徴的な臨床像を呈することからfacial variant of the agedとして報告した。

ーはじめにー

steatocystoma multiplex（SM）は思春期頃、体幹・上肢に好発する多発性嚢腫で、顔面発生例は比較的稀とされている。最近我々は顔面に多発する丘疹としてみられた高齢者のSMを8例経験した。病理組織学的には通常のSMと同様であったが、eruptive vellus hair cyst（EV）を合併した症例が2例，SMとEVの両方の所見を持つhybrid cyst 様の組織像を呈したものが1例あった。老人性変化としては老人性疣贅、老人性色素斑、老人性白斑、老人性脂腺増生症、senile comedonesなどが知られているが、自験例は発症年齢、臨床像が典型的なSMとは異なる特徴的な病像を呈するためSMのfacial variant of the agedとして若干の考察を加えて報告する。

ー症　例ー

症　例1：68歳男

初　診：1992年12月21日

主　訴：額、眼周囲から頬骨部にかけての自覚症状のない黄白色の丘疹

現病歴：正確な発症時期は不明であるが、若い頃にはなかったと言う。初診の10日前に友人に指摘されてから気になり、旭川医大皮膚科を受診した。

既往歴：高血圧

家族歴：家族内に同様の皮疹はない。

現　症：前額部および両眼周囲に直径3mmまでの白色から黄白色の丘疹を認める（図1上）。腋窩、体幹、上肢などには顔面と同様な皮疹はない。

病理組織学的所見：真皮上層から下層にかけて嚢腫構造を認め、壁の上皮はepidermoidだが顆粒層は存在しない。一部には脂腺が付着している（図3左上）。嚢腫内容は標本上は認められない。

症例2：81歳女

初　診：1993年1月22日

主　訴：顔面の自覚症状のない黄白色の丘疹

現病歴：正確な発症時期は不明であるが、初診の約3ケ月前から気になり富良野協会病院を受診した。

既往歴：特記すべきことなし。

家族歴：家族内に同様の皮疹はない。

現　症：オトガイ部を含めて下顎部に直径4mmまでの正常皮膚色から黄白色の丘疹を認める（図1下）。腋窩、体幹、上肢などには顔面と同様な皮疹はない。

組織学的所見：オトガイ部から生検した。症例1と同様に真皮内に上皮性嚢腫が存在し、壁の一部に脂腺が存在する。嚢腫の最内層はcuticle様で嚢腫内容は認めない。

症　例3：79歳女

初　診：1993年11月24日

主　訴：顔面の自覚症状のない黄白色の丘疹

現病歴：初診の約2年前から出現し徐々に数を増してきたため、市立士別病院皮膚科を受

診した。

既往歴：特記すべきことなし。

家族歴：家族内に同様の皮疹はない。

現　症：両頬部、下顎、特にオトガイ部に直径3mmまでの黄白色の丘疹を認める（図2上）。腋窩、体幹、上肢などには同様の皮疹はない。

組織学的所見：右下顎から生検した。真皮内に嚢腫構造を認め、その壁はepidermoidだが顆粒層はなく、壁の一部に脂腺が付着している。嚢腫内容は好塩基性の無構造物質であり、嚢腫内にvellus hairはない。隣接する別の嚢腫の壁はepidermoidで、一部に顆粒層が見られ脂腺の付着はない。また、嚢腫内には層状の角質物質、一部では無構造物質とvellus hairを認めEVの合併と考えた（図3）。

症　例4：83歳女

初　診：1995年4月17日

主　訴：顔面の自覚症状のない黄白色の丘疹

現病歴：初診の約3年前から出現し徐々に数を増してきたため、市立士別病院皮膚科を受診した。

既往歴：特記すべきことなし。

家族歴：家族内に同様の皮疹はない。

現　症：額、両頬部、下顎に直径3mmまでの白色から黄白色の丘疹を認める（図2下）。腋窩、体幹、上肢などには顔面と同様な皮疹はない。

組織学的所見：左前額部から生検した。真皮内に嚢腫構造を認め、その壁はepidermoidだが顆粒層はなく、壁の一部に脂腺が付着している。嚢腫内容は好塩基性の無構造物質であり、嚢腫内にvellus hairは認めない。隣接する嚢腫の壁は顆粒層が見られ脂腺の付着はない。嚢腫内には層状の角質物質とvellus hairを認めEVの合併と考えた。

症　例５：６４歳女

初　診：１９９５年４月２６日

主　訴：顔面の自覚症状のない黄白色の丘疹

現病歴：初診の約１カ月前から出現し徐々に数を増してきたため、富良野協会病院皮膚科を受診した。

既往歴：特記すべきことなし。

家族歴：家族内に同様の皮疹はない。

現　症：両頬部、下顎に直径３ｍｍまでの白色から黄白色の丘疹を認める（図４上）。腋窩、体幹、上肢などには顔面と同様な皮疹はない。

組織学的所見：右下顎から生検した。真皮内に嚢腫構造がみられ、その壁はepidermoidだが顆粒層はなく、壁の最内層はcuticle様で壁の一部に脂腺を認める（図４下）。嚢腫内容は好塩基性の無構造物質であり、嚢腫内にvellus hairはない。

症　例６：７５歳女

初　　診：1995年6月28日

主　　訴：顔面の自覚症状のない黄白色の丘疹

現病歴：初診の約6年前から出現し徐々に数を増してきたため、市立士別病院皮膚科を受診した。

既往歴：特記すべきことなし。

家族歴：家族内に同様の皮疹はない。

現　　症：額、眼周囲から両頬部に直径5mmまでの白色から黄白色の丘疹を認める。両腋窩には顔と同様の丘疹が数個存在するが、他には同様な皮疹はない。

組織学的所見：左前額部から生検した。真皮内に嚢腫構造がみられ、その壁はepidermoidだが顆粒層は存在せず、壁の一部に脂腺が付着している。嚢腫内容は好塩基性の無構造物質であり、嚢腫内にvellus hairはない。

症　　例7：70歳女

初　　診：1996年3月13日

主　訴：顔面の自覚症状のない黄白色の丘疹

現病歴：初診の約5年前から出現し徐々に数を増してきたため、市立士別病院皮膚科を受診した。

既往歴：慢性膵炎（約20年前から）

家族歴：家族内に同様の皮疹はない。

現　症：額、眼周囲から両頬部に直径5mmまでの白色から黄白色の丘疹を認める。右腋窩には顔と同様の丘疹が数個存在するが、他には同様な皮疹はない。

組織学的所見：左前額部から生検した。真皮内に嚢腫構造があり、その壁はepidermoidだが顆粒層はなく、壁の一部に脂腺が付着している。嚢腫内容は好塩基性の無構造物質であり、嚢腫内にvellus hairはない。

症　例8：73歳女

初　診：1997年3月7日

主　訴：顔面の自覚症状のない黄白色の丘疹

現病歴：初診の約1ケ月前から出現し徐々に数を増してきたため、旭川医大皮膚科を受診した。

既往歴：RA

家族歴：家族内に同様の皮疹はない。

現　症：額、眼周囲から両頬骨部に直径3mmまでの白色から黄白色の丘疹を認める（図5上）。腋窩、体幹、上肢などには同様の皮疹はない。

組織学的所見：左前額部から生検した。真皮内に嚢腫構造が存在し、その壁は表皮と連続しておりepidermoidだが、表皮側の一部では顆粒層が存在するのに対し、真皮側の壁には顆粒層を認めず一部に脂腺を付着している。また、嚢腫内容は壁に顆粒層がみられる表皮側の部分では層状の角質様物質であるが、顆粒層のない真皮側の部分では好塩基性の無構造物質である。嚢腫内にはvellus hairを認める（図5・6）。隣接する別の嚢腫ではSMの嚢腫内にvellus hairを有する組

織像を呈している。

8症例とも組織学的にSMと診断した。しかし、表皮嚢腫のうち嚢腫壁が顆粒層を形成して角質層に移行し、脂腺の付着がみられず、嚢腫内には層状角質と軟毛がみられるといった特徴はEVに認められるものであり、症例3と4はEVの合併があり、症例8はSMとEVのhybrid cystと解釈した。

症例の概要を表1にまとめて示す。

ケラチンK10とK17の免疫組織化学的検討：K10とK17抗体はDAKO社製の抗体を使用し、ストレプトアビジン－ビオチン法により行なった。結果を表2にまとめて示す。また、症例8の染色像を図7に示す。嚢腫壁は症例5ではK10陰性K17陽性、また症例8では上方がK10陽性K17陰性、下方がK10陰性K17陽性であった。その他の症例ではK10、K17両者とも陽性であった。

治　療：8症例とも良性のものであることを説明し、一部について他の嚢腫の内容の圧出

を行ったものもあるが、大部分は経過観察している。

－考案－

SMの発症は20歳から30歳代の脂腺分泌の盛んな頃に多く見られ、性差はないとされている。また、常染色体優性遺伝を示すものが認められ、その頻度は約30％という報告[1]がある。最近ではK17の変異によることが確認された家系も報告されている[2][3]。通常は5mmから15mmの大きさで、躯幹、頚部、上肢を好発部位とし、男では上腹部や上背部に多く、女では腋窩、そ径にも稀ならず認められる[4]。一方、顔面の発生は比較的少なく桜岡らの報告[1]では約15％とされている。

顔面や頭部に限局するSMの報告はいくつかあるが、独特な臨床像からNishimuraら[5][6]およびHansenら[7]はfacial papular varintとして報告し、Kumakiriら[8]はscalpに限局する丘疹

状のものをeruptive SM(unique eruptive variety of SM)と呼称している。いずれも稀な発症部位であることや、特徴的な皮疹の形態など臨床的特徴により命名されている。これまでの報告[5,7-9]では多発しているが数センチまでの嚢腫が混在しているものや、躯幹、腋下にも多発するもの、または家族歴のあるものが多く、高齢でも皮疹は額の上部から頭部にかけて存在している。自験例の様に高齢者の顔面に多発する臨床型はこれまでに報告が少なく[7]、我々はこれをSMの特異なvariantと考えた。

臨床像から鑑別を要するものとしてsenile sebaceous hyperplasia, milium, eruptive vellus hair cyst, multiple epidermal cyst, syringoma, xanthomaなどがあげられるが、いずれも組織学的に容易に鑑別が可能である。特にEVはSMに比べやや硬く、わずかに青味がかっているものがあるため臨床像

で鑑別できることがあるが、自験8症例ではすべて弾性軟で色調にも明らかな差はなく、臨床像での鑑別は困難と考えられた。

SMの発生母地は通常図8に示した5の部位すなわち脂腺導管由来と考えられているが、近年、SMとEVは同一範疇に属する疾患で脂腺導管付着部の近傍を発生母地とする見解が大方の支持を得ており[10－12]、pilosebaceous cystとしてまとめる考えもある[13][14]。これまでにSMとEVが合併した例がSanchezら[10]、Jerasutusら[15]によりなされており、また、EVとSMおよび脂腺を伴うEVを同時に認めた症例やEVとSMおよびepidermoid cyst with sebaceous gland and vellus hairを同時に認めた症例も報告されている[16]。自験例でも症例3と4にはSMとEVが隣接して存在し、さらに症例8では一つの嚢腫にSMとEVが共存しており、SMとEVが極めて近縁な疾患で

あるという考えがわれわれの検討からも支持された。

SMとEVの異同についてはケラチンの発現様式からもいくつかの検討がなされている。阿部ら[17]は同一患者にSMとEVがみられた症例において、その嚢腫壁のケラチン発現様式には差が見られず、ともにその染色性は正常毛嚢の漏斗下部から峡部の外毛根鞘に一致しており、同部を発生母地と推定している。大西ら[18]もSM嚢腫壁のケラチン発現は同部に一致していたと述べている。

これに対してTomkovaら[19]はケラチンK10とK17の発現を検討し、SMでは両者がともに発現する一方、EVではK17のみが発現することから、SMとEVは一つの疾患の亜型というより各々独立した疾患であると結論している。

自験例においてもK10，K17の発現を検討したところ、症例5ではK10陰性、K17陽性であったが、その他の症例では両者とも陽

性であった（表２）。ＨＥレベルでは症例５はＳＭの所見に矛盾なく、１例のみの所見ではあるがfacial variantではＫ１０，Ｋ１７の染色性が通常のＳＭと異なる可能性が示唆される。あるいはＫ１０とＫ１７の染色性のみではＳＭとＥＶの独立性を支持するには不十分であることを意味している可能性もある。

自験例８でみられたcystはfollicular hybrid cystの範疇に属するものと思われる。Hybrid cystはBrownstein[20]が最初に提唱した概念であるが、Requena and Sanchez[21]によりFollicular hybrid cystとしてその範囲が拡大されたものである。興味深いことに症例８のcystでは上半分（表皮側）がＫ１０陽性、Ｋ１７陰性で、下半分（真皮側）はＫ１０陰性、Ｋ１７陽性であった。ＨＥレベルではcystの上半分はＥＶに見られる壁構造であり、顆粒層が認められ、内容物も層状を呈する角質様物質であった。一方、下半分は壁は上皮性で

はあるが顆粒層を認めず、内容物は無構造物質であった。vellus hair は嚢腫の移行部付近に集簇して認められた。通常、K10は脂腺付着部以下の下部毛包では発現されず、K17は外毛根鞘で発現される。また、脂腺および脂腺導管部ではK10、K17両方が発現される。同一の嚢腫の壁においてK10とK17が染め分けられたことから、図8の4の場所（pilosebaceous duct junction）や図8の2の場所（infundibular-isthmic junction）を母地として発生したために嚢腫の部位により異なる染色性が得られた可能性がある。

本症の発生機序については推測の域を出ないが、紫外線の影響や皮膚の老化の関与が示唆される。今回経験した症例の多くは富良野市、士別市といった主な産業が一次産業、特に農業地域に在住しており、患者顔面の皮膚には項部菱形皮膚に類似した深いしわがあり、若い頃農業に従事していた者も多い。全体と

して慢性の紫外線暴露による皮膚の光老化が顕著な症例に好発する印象がある。これに関連して、これまでにも老人の眼囲に集簇して生じたEVの例[22]やFavre-Racouchot症候群の皮疹部にSMが合併したり、EVとSMの像が混在していた例の報告がなされている[23][24]。自験例においては組織学的に確認していないため生検した部位以外にsenile comedonesやsenile sebaceous hyperplasiaなどが合併していたかは不明であるが、老人性疣贅、老人性色素斑が存在している症例が多かった。

自験8例では高齢者に遺伝傾向なく後天的に発症し、組織学的には従来のSMと大きな差はないが、発症部位としては比較的まれな顔面に多発した丘疹である点が極めて特徴的でありSMのfacial variant of the agedとして報告した。このような症例は必ずしも稀ならず見受けられるようであり、老人の顔面に生じた丘疹様皮疹の鑑別に加えら

れるべきものと考えられる。

＜文献＞

1）桜岡浩一、仲　弥、北村敬次郎：頭部に限局した多発性毛嚢嚢腫症、皮膚臨床、27：699-701、1985

2）Covello SP, Smith FJD, Coleman CS et al:Keratin 17 mutations cause either steatocystoma multiplex or pachyonychia congenita type 2. *J Invest Dermatol* 110: 614,1998

3）Smith FJD, Corden LD, Rugg EL et al：Missense mutation in keratin 17 cause either pachyonychia congenita type 2 or a phenotype resembling steatocystoma multiplex, *J Invest Dermatol* 108: 220-223, 1997

4）Holmes R and Black MM:

Steatocystoma multiplex with unusually prominent cysts on the face, *Br J Dermatol*, 102:711-713, 1980

5) Nishimura M, Kohda H, Urabe A: Steatocystoma multiplex - a facial papular variant, *Arch Dermatol* 122: 205-207, 1986

6) 西村正幸、幸田　弘、占部篤道：Steatocystoma multiplex - a facial papular variant、西日皮 48：633-634、1986

7) Hansen KK, Troy JL, Fairley JA: Multiple papules of the scalp and forehaed, *Arch Dermatol* 131: 835, 838, 1995

8) Kumakiri M and Yajima C: Eruptive steatocystoma multiplex on the scalp, *J Dermatol* 18: 537-539, 1991

9)Requena L, Martin L, Renedo G, Arias D, Espinal ML, Castro A : A facial variant of steatocystoma multiplex, *Cutis* 51: 449-452, 1993

10)Sanchez-Yus E, Aguilar-Marinez A, Cristobal-Gil MC, Urbina-Gonzales F, Guerra-Rodriguez P, Eruptive vellus hair cyst and steatocystoma multiplex: two related conditions ?, *J Cutan Pathol*, 15:40-42, 1988

11)野口博光、近兼健一朗、比留間　政太郎、石橋　明：Steatocystoma MultiplexとEruptive Vellus Hair Cyst－防衛医科大学校皮膚科教室例の検討、臨床皮膚科47：443-447、1993

12)Kiene P, Hauschild A, Christophers E : Eruptive

vellus hair cyst and steatocystoma multiplex. Variants of one entity ?, *Br J Dermatol* 134 : 365-367, 1996

13) Ohtake N, Kubota Y, Takayama O, Shimada S, Tamaki K : Relationship between steatocystoma multiplex and eruptive vellus hair cyst, *J Am Acad Dermatol*, 26 : 876-878, 1992

14) Redondo P, Vazquez-Doval J, Idoate M, Iglesias ME, Quintanilla E : Multiple pilosebaceous cysts, *Clinical and Experimental Dermatology* 20 : 328-330, 1995

15) Jerasutus S, Suvanprakorn P, Sombatworapat W : Eruptive vellus hair cyst and steatocystoma multiplex, *J Am*

Acad Dermatol 20: 292-293, 1989

16)Ahn SK, Chung J, Lee WS, Lee SH, Choi EH: Hybrid cysts showing alternate combination of eruptive vellus hair cyst, steatocustoma multiplex, and epidermoid cyst, and an association among the three conditions, *Am J Dermatopathol*: 18: 645-649, 1996

17)阿部裕明、中村絵美、大西誉光、渡辺晋一、高橋　久：Steatocystoma Multiplex とEruptive Vellus Hair Cyst が混在して見られた1例－免疫組織学的検討を加えて－、皮膚臨床38：115-118、1996

18)大西誉光、　阿部裕明、小川夏樹、渡辺晋一：Steatocystoma multiplex の

２例－ケラチン発現の免疫組織学的検討、臨床皮膚科５１：２６７-２７０、１９９７
19)Tomkova H, Fujimoto W, Arata J : Expression of keratins (K10 and K17) in steatocystoma multiplex, eruptive vellus hair cysts, and epidermoid and trichilemmal cysts, *Am J Dermatopathol* 19 : 250-253, 1997
20)Brownstein MH: Hybrid cyst: A combined epidermoid and trichilemmal cyst, *J Am Acad Dermatol* 9:827-875,1983
21)Requena L and Sanchez E: Follicular hybrid cysts. An expanded spectrum, *Am J Dermatopathol* 13(3): 228-233,1991
22)赤坂俊英、今村優子、昆　宰市：老齢者

眼囲のLocalized Eruptive Vellus Hair Cyst（EVHC）の1例－老人性変化としてのEVHC－、皮膚臨床33：1813-1815、1991
23）真家興隆：Favre-Racouchot 症候群を伴ったSteatocystoma multiplex、皮膚病診療17：1171-1172、1995
24）赤坂俊英、今村優子、佐々木　博：腫瘤状を呈し種々の嚢腫がみられたFavre-Racouchot 症候群、皮膚臨床35：1941-1944，1993

Steatocystoma Multiplex - a facial variant of the aged-

Fumihiko ITO*, Shinobu MATSUO**, Masaki IBE*, Noriaki TOYOTA*, Hidetoshi TAKAHASHI*, Akemi ISHIDA-YAMAMOTO*, Yoshio HASHIMOTO*, Hajime IIZUKA*

*Department of Dermatology, Asahikawa Medical College, Asahikawa, Hokkaido, Japan (Director : Prof H IIZUKA)

**Matsuo Dermatological Clinic, Asahikawa, Hokkaido, Japan

We reported eight cases of steatocystoma multiplex (SM) which appeared as multiple papules on the face of aged men and women. There was no familial history of SM and none of them were accompanied with abnormalities of hairs or nails. Histopathological findings were mostly consistent with typical SM except for two cases where combination of SM and eruptive vellus hair cyst (EV) was detected. In addition a hybrid cyst of SM and EV was found in one patient. SM usually develops on the trunk and upper extremities, but rarely on the face. The present eight cases of multiple facial SM were clinically distinct from typical SM. Therefore, we suggest them as a unique variant of SM and designated them to be a facial variant of the aged.

Key words:
steatocystoma multiplex, facial variant, eruptive vellus hair cyst, hybrid cyst

表 1

	年齢	性別	初診日	住所	発症時期	顔面の病変部位	顔面以外の病変	家族歴	嚢腫壁の角化形式	嚢腫内容vellus Hairの有無	基礎疾患
症例 1	68	男	1992.12.21	美瑛町	不明	前額部，眼周囲～頬骨部	(－)	(－)	epidermoid, 顆粒層（－）	(－)	高血圧
症例 2	81	女	1993.1.22	富良野市	不明	下顎部，オトガイ部	(－)	(－)	epidermoid, 顆粒層（－）	(－)	(－)
症例 3	79	女	1993.11.24	士別市	約 2 年前	頬部，下顎部，オトガイ部	(－)	(－)	epidermoid, 顆粒層（－）	隣接するcyst 内に（＋）	(－)
症例 4	83	女	1995.4.17	士別市	約 3 年前	前額部，頬部，オトガイ部	(－)	(－)	epidermoid, 顆粒層（－）	隣接するcyst 内に（＋）	(－)
症例 5	64	女	1995.4.26	富良野市	約 1 月前	頬部，オトガイ部	(－)	(－)	epidermoid, 顆粒層（－）	(－)	(－)
症例 6	75	女	1995.6.28	士別市	約 6 年前	前額部，眼周囲～頬骨部	両腋窩	(－)	epidermoid, 顆粒層（－）	(－)	(－)
症例 7	70	女	1996.3.13	士別市	約 5 年前	前額部，眼周囲～頬骨部	右腋窩	(－)	epidermoid, 顆粒層（－）	(－)	慢性膵炎
症例 8	73	女	1997.3.7	旭川市	約 1 月前	前額部，頬部	(－)	(－)	epidermoid, 顆粒層（＊）	cyst 内に（＋）	RA

不明：若い頃には存在しない
病変：すべて直径 3 ～ 5 mmの丘疹状，腋窩に認めたものも同様だが生検は施行していない
＊：上半分では顆粒層（＋）、下半分では顆粒層（－）
症例 8 では嚢腫と表皮の連続を認める

表 2

	K10	K17
症例 1	(＋)	(＋)
症例 2	(＋)	(＋)
症例 3	(＋)	(＋)
症例 4	(＋)	(＋)
症例 5	(－)	(＋)
症例 6	(＋)	(＋)
症例 7	(＋)	(＋)
症例 8	(＋) ＊	(＋) ＊＊

＊：嚢腫の上半分で陽性

＊＊：嚢腫の下半分で陽性

図１：症例１（上）・２（下）の臨床像

図２：症例３（上）・４（下）の臨床像

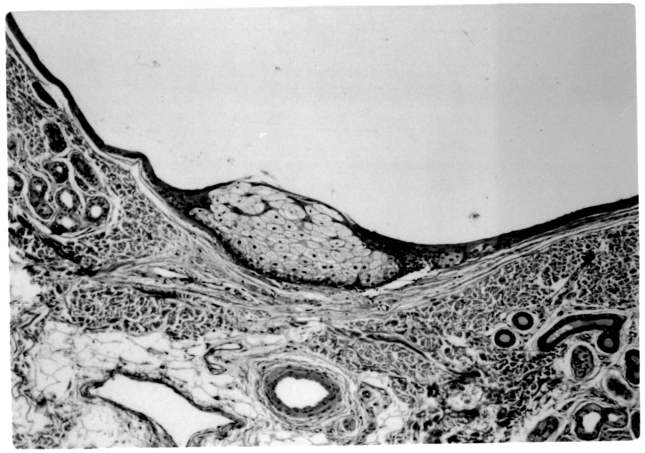

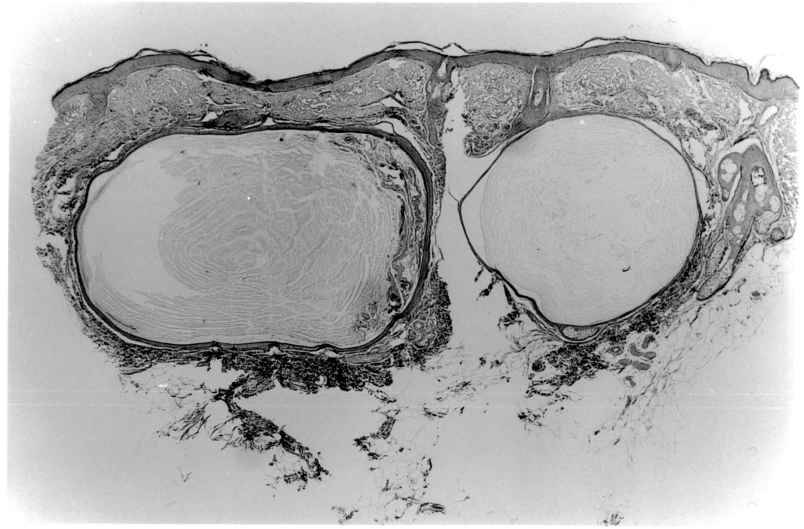

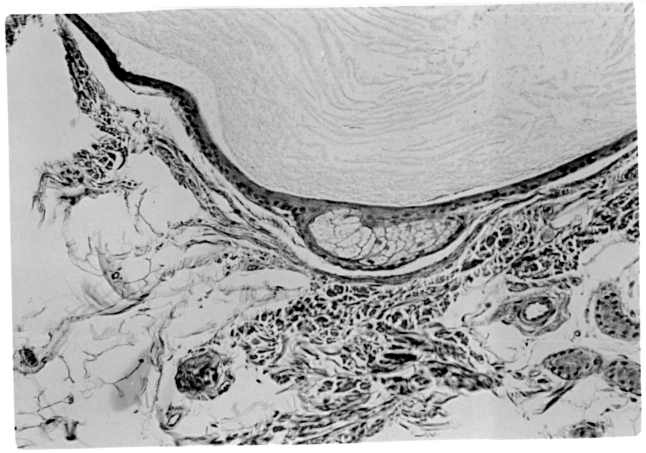

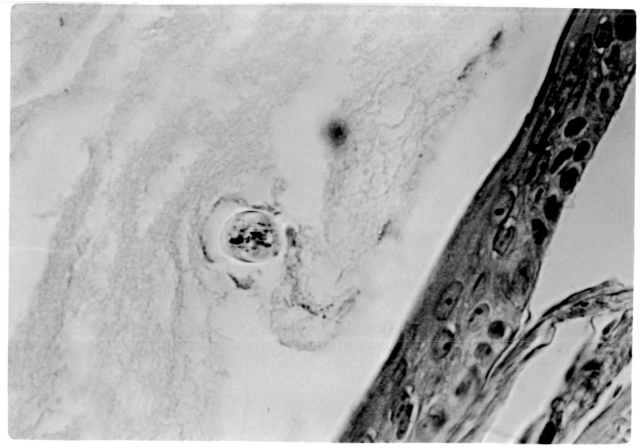

図３：症例１・３の組織像（HE）

症例１	症例３-a
症例３-b	症例３-c

a: 全体像
b: 嚢腫壁に脂腺を認める
c: 隣接する嚢腫にみられたvellus hair

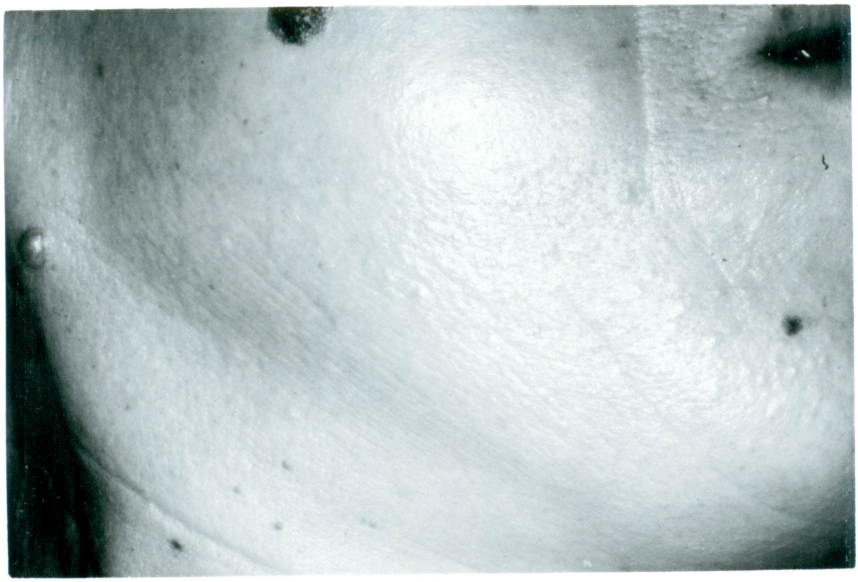

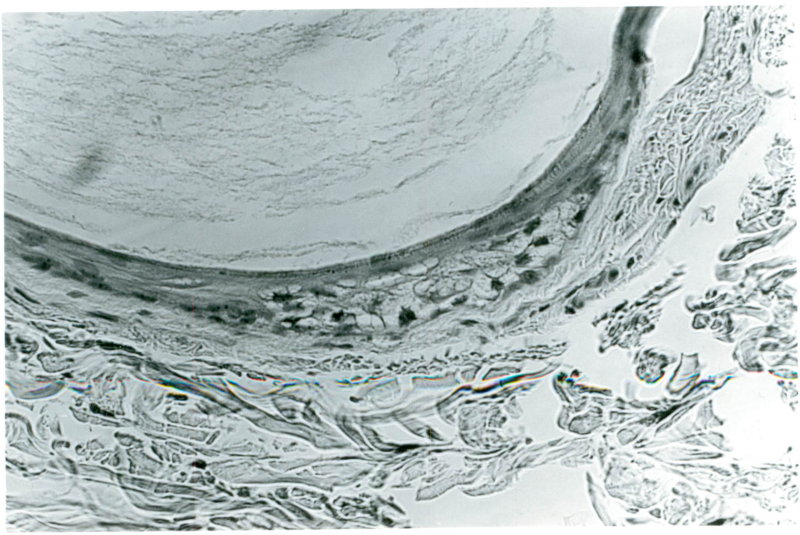

図４：症例５の臨床像・組織像（HE）

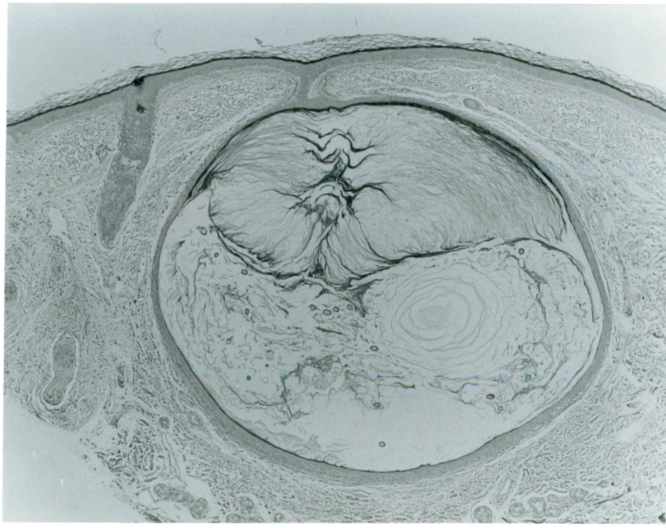

図５：症例８の臨床像・組織全体像（HE）

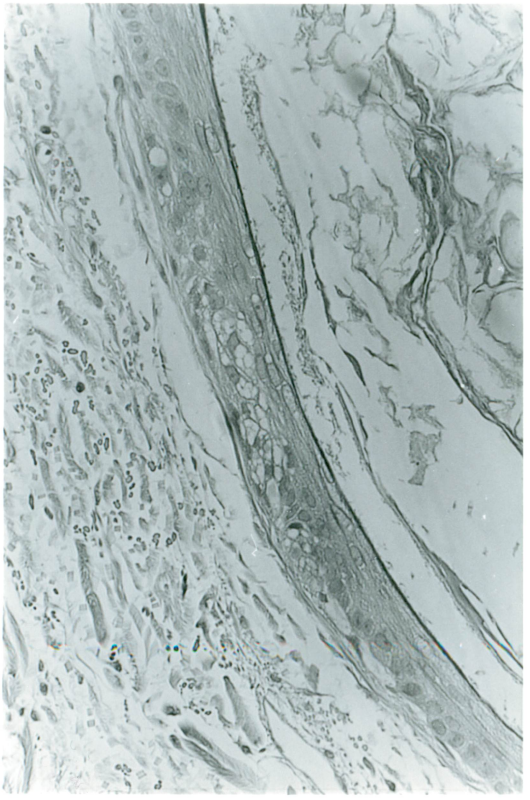

図６：症例８の組織像（HE）
左）嚢腫壁に脂腺を認める
右）嚢腫内にvellus hair を認める

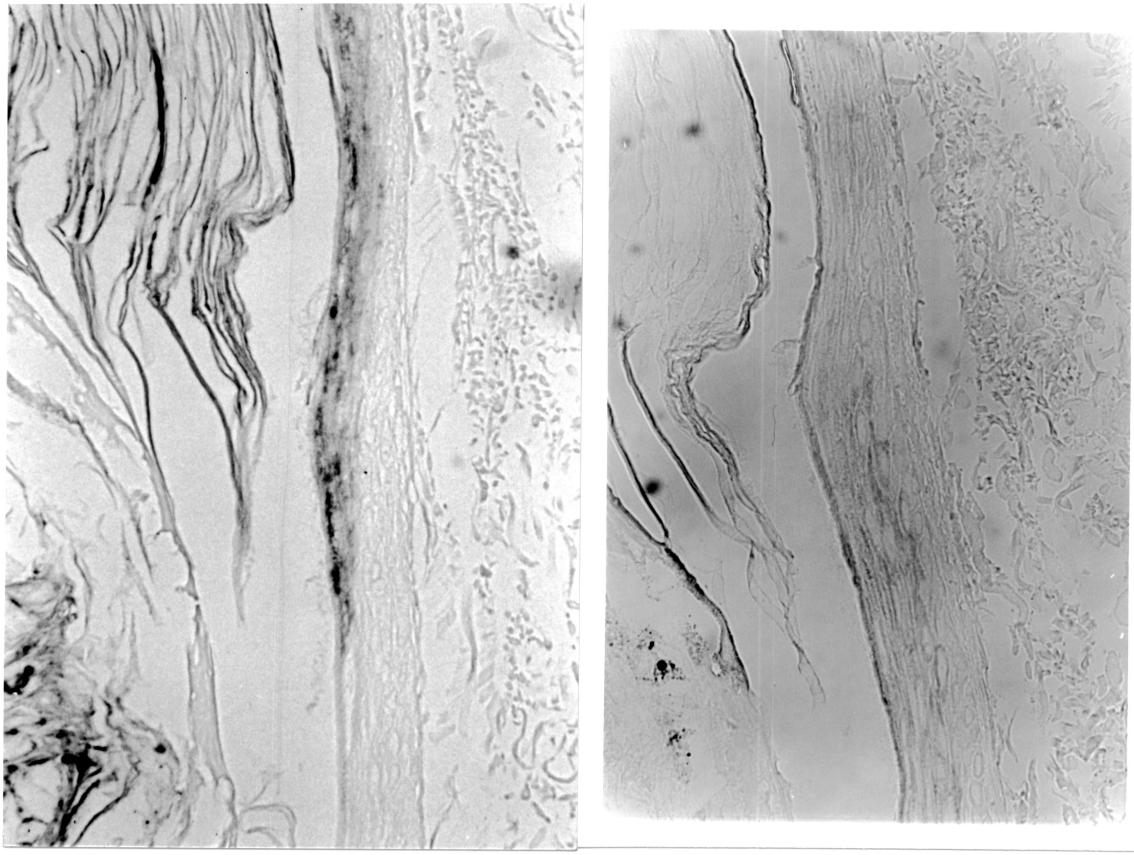

図７：症例８のK10（左）・K17（右）による染色像

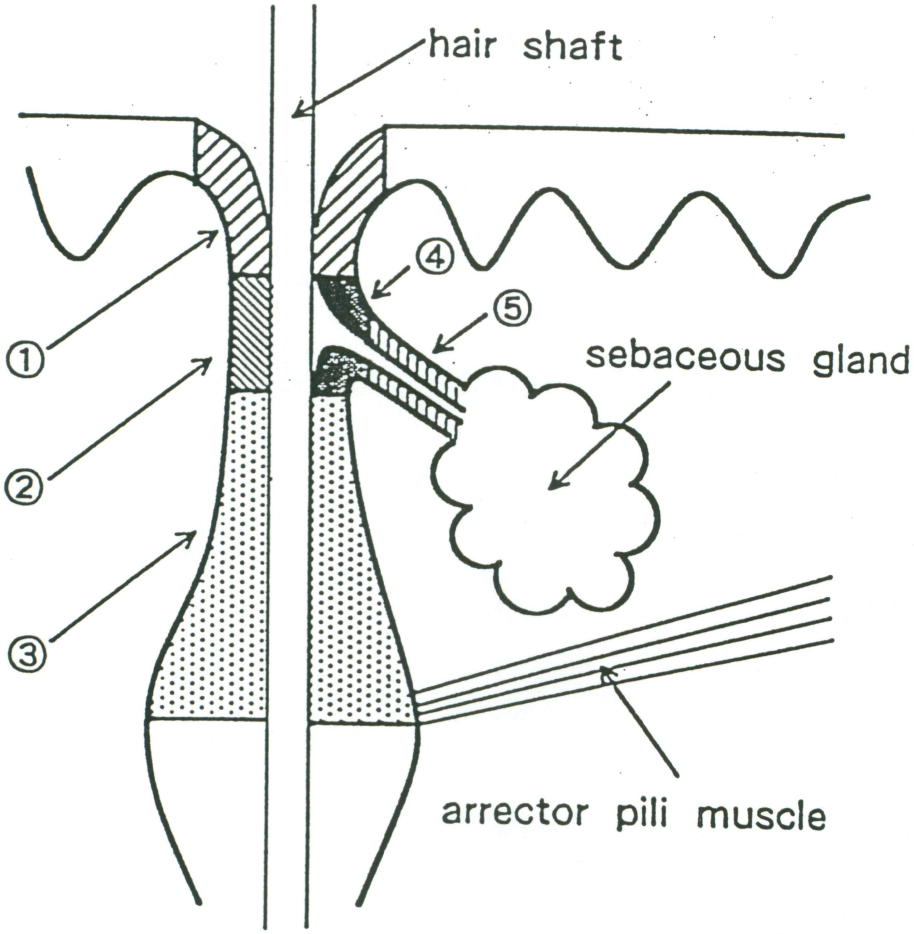

図8：A schematic hair follicle representing origins of multiple pilosebaceous cysts.
1. Infundibulum : infundibular type of pilary form.
2. Infundibular-isthmic junction : infundibular-isthmic type of pilary form.
3. Isthmus : isthmic type of pilary form.
4. Pilosebaceous duct junction : pilosebaceous form.
5. Sebaceous duct : sebaceous form.
(Ohtake N et al : J Am Acad Dermatol, 26:876-878, 1992から引用)