AMCoR
Asahikawa Medical University Repository http://amcor.asahikawa-med.ac.jp/

皮膚科の臨床 (1998.01) 40巻1号:95～97.

【薬疹と薬物障害】
尋常性乾癬患者にみられた塩酸ヒドロキシジンによる多形紅斑型薬疹の1例

橋本喜夫、佐藤恵美、豊田典明、高橋英俊、飯塚　一

皮膚臨床 40(1); 95〜97, 1998

特集 薬疹と薬物障害

尋常性乾癬患者にみられた塩酸ヒドロキシジンによる多形紅斑型薬疹の1例

橋本 喜夫* 佐藤 恵美* 豊田 典明*
高橋 英俊* 飯塚 一*

要 約 76歳，男性。5年前から尋常性乾癬と診断された。最近，瘙痒感を伴い軽度増悪傾向があるため，塩酸ヒドロキシジンを処方された。18日目から軀幹，下肢を中心に瘙痒性紅斑が多発し，既存の乾癬病巣もいくぶん増悪がみられた。臨床および組織像から，尋常性乾癬患者にみられた多形紅斑(EM) 型薬疹と診断した。塩酸ヒドロキシジンのパッチテストは1%，5%，10%ともに陽性。内服誘発試験も陽性であった。

I はじめに

塩酸ヒドロキシジン（アタラックス®）は，抗ヒスタミン作用を有するマイナートランキライザーで，皮膚科領域で頻用されている。最近われわれは，塩酸ヒドロキシジンによる多形紅斑(EM) 型薬疹を生じた尋常性乾癬の1例を経験したので，報告する。

II 症 例

患 者 76歳，男性
初 診 1995年10月30日
主 訴 全身の瘙痒性紅斑

現病歴 1990年頃から頭部，膝に鱗屑を伴った紅斑が出現し，近医皮膚科で尋常性乾癬と診断されていた。1995年8月頃から頭部，手背の皮疹が軽度増悪傾向を示し，瘙痒感があるため同皮膚科を受診し，同年10月2日に塩酸ヒドロキシジン（アタラックス®）を処方された。10月20日頃から全身に瘙痒を伴う紅斑が新たに出現し，拡大傾向みられ，既存の乾癬もいくぶん増悪傾向があるため，10月30日旭川医大皮膚科を受診し，翌日入院した。

既往歴・薬剤歴 1993年，94年2度にわたり脳梗塞に罹患し，入院加療をうけ，94年6月28日からロラゼパム（ワイパックス®），同年11月25日から塩酸チクロピジン（パナルジン®），アロプリノール（アロシトール®）を投与されている。95年3月30日にはニセルゴリン（サアミオン®）も投与開始された。6月19日から胃部不快感でメトクロプラミド（プリンペラン®），ラプレノン（セルベックス®）も投与された。10月2日からは前述したように塩酸ヒドロキシジン，10月19日からは不安神経症のためアルプラゾラム(コンスタン®）も投与されていた。

現 症 頭部には小葉状鱗屑を伴ったびまん性の紅斑が認められる。両肘から前腕，手背にかけて銀白色の鱗屑を伴った手掌大までの紅斑性角化性局面が散在し，一部癒合している（図1-a)。このほかに軀幹，下肢に2cm大くらいまでの淡紅色から鮮紅色の滲出性紅斑が多発し，一部癒合して認められた(図1-b)。典型的なiris lesionはみられなかった。臨床的には，頭部や肘，前腕，手背の皮疹は典型的な

* Yoshio HASHIMOTO, Emi SATO, Noriaki TOYOTA, Hidetoshi TAKAHASHI & Hajime IIZUKA,
旭川医科大学，皮膚科学教室（主任：飯塚 一教授）
〔別刷請求先〕 橋本喜夫：旭川医科大学皮膚科（〒078 旭川市西神楽4線5号）

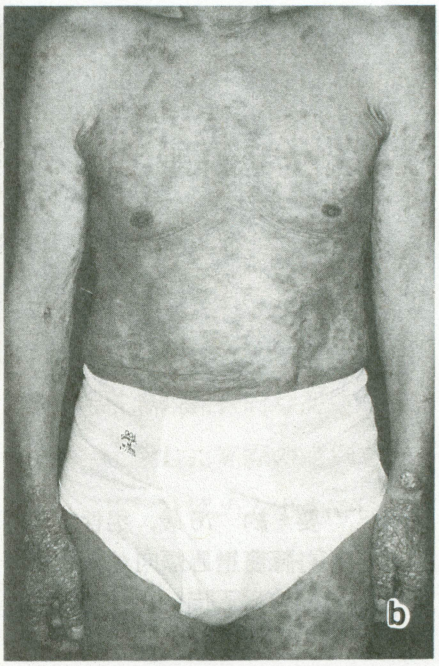

図1 臨　床　像
a：上肢；肘を中心に銀白色の鱗屑を伴った紅斑性角化局面がみられる。
b：軀幹；胸部から腹部，下肢に鮮紅色の滲出性紅斑が多発，癒合している。

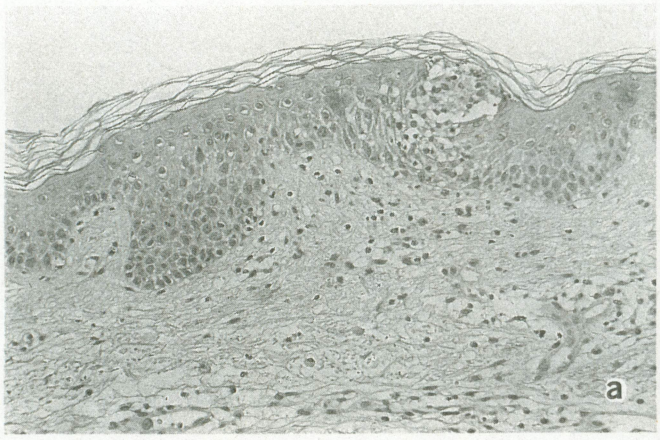

図2 組織像（HE 染色）
a：左上腕の浮腫性紅斑
b：左手背の浸潤性紅斑

乾癬で，軀幹，下肢の皮疹は多形滲出性紅斑（EM）と診断した。口腔内，陰部，結膜には粘膜疹は認めない。

入院時検査所見　末梢血に著明な異常を認めない。生化学的には LDH　628（IU/m*l*），BUN　34（mg/d*l*），Cr 1.4（mg/d*l*）と上昇を示した以外は異常なく，CRP は 15.2（mg/d*l*）と上昇していた。その他の検査所見に異常はない。

組織所見　左上腕の紅斑からの組織像は表皮に一部海綿状態がみられ，necrotic keratinocyte はみられない。真皮上層に血管周囲性リンパ球様細胞浸潤と浮腫が認められ，好酸球も散見された。多形滲出性紅斑（EM）に矛盾しない組織像であった（図 2-a）。左手背の浸潤性紅斑の組織像は錯角化を伴った角質増殖がみられ，表皮突起の延長も認められた。真皮上層の毛細血管拡張とリンパ球様細胞の浸潤があり，尋常性乾癬の像であった（図 2-b）。

治療および経過　臨床的に尋常性乾癬患者にみられた多形紅斑（EM）型薬疹と診断し，内服中の薬剤をすべて中止した。皮膚の瘙痒感，灼熱感強く，入院翌日からプレドニン 30 mg を開始し，塩酸シプロヘプタジン（ペリアクチン®），塩酸エピナスチン（アレジオン®）を併用した。EM 型薬疹は速やかに消退し，プレドニンは比較的速やかに漸減して，11 月 7 日で中止した。プレドニン中止後も肘から前腕，手背にかけての乾癬病巣に対しては，マイルドなス

テロイド外用剤のみで経過は良好であった。

原因薬剤検索　臨床経過，臨床型（EM）から，特に塩酸チクロピジン，アロプリノール，塩酸ヒドロキシジン，アルプラゾラムによる薬疹を疑い，これら4剤について検索した。DLSTはすべて陰性で，パッチテストは塩酸チクロピジン10%，アロプリノール10%，アルプラゾラム4%はすべて陰性，塩酸ヒドロキシジンは1%，5%，10%ともに陽性を示した。内服試験は塩酸ヒドロキシジンを常用量から始め，40 mg内服後に初診時と同様の紅斑が全身に出現し，塩酸ヒドロキシジンによるEM型薬疹と診断した。

III 考　案

自験例は，尋常性乾癬患者に認められた塩酸ヒドロキシジンによる多形紅斑（EM）型薬疹と診断した。本剤は鎮静作用をもつ抗ヒスタミン剤として皮膚科領域で頻用されるピペラジン系薬剤であるが，薬疹を生じる頻度はまれである。過去にEM型薬疹[1]のほかに，紅斑丘疹型[2]，光線過敏型[3]などの報告が散見されるが，当科10年間の薬疹統計[4]でも，本剤によるものは自験例のみであった。石川ら[5]は本剤のほかに，オキサトミド（セルテクト®），塩酸チアラミド（ソランタール®）により交叉感作を示し，びまん性紅斑型薬疹を生じた症例を報告しており，化学構造上共通であるピペラジン環の関与を重視している。自験例ではオキサトミド，塩酸チアラミドによる薬剤アレルギー検査は施行しなかったが，尋常性乾癬と不安神経症を基礎疾患にもつため，今後これらの薬剤やピペラジン環をもつフェノチアジン系薬剤を他医により投与される可能性もあり，慎重な経過観察を要する。

さて，自験例においては既存の尋常性乾癬の皮疹と，新たに生じたEM型薬疹とは臨床的に鑑別が可能であった。近年，薬剤による乾癬の皮疹誘発[6]や，既存乾癬病巣の悪化[7]の報告が散見される。自験例では入院前に乾癬の軽度増悪がみられ，薬疹の治癒後も肘から前腕に既存の乾癬病巣が残存しているものの，マイルドなステロイド外用剤のみで非常に良好な経過をとっている。したがって，入院時には塩酸ヒドロキシジンによって，既存乾癬病巣はいくぶん悪化していたと考えている。最近，小方ら[8]は滲出性紅斑を初期疹として乾癬病巣に移行した症例を報告している。彼ら[8]は，日常よく遭遇するEMと乾癬が合併してみられることがまれであることから，その際の滲出性紅斑が乾癬の急性増悪期にみられる滲出性乾癬の範疇に属すると推察している。自験例ではプレドニン投与によりEMが早期に消退し，乾癬病巣に移行するかどうか皮疹の推移をみていないため明言できないが，乾癬皮疹とEM皮疹が臨床的に明確に鑑別が可能であり，その分布や病理組織像も異なっているためEM型薬疹と尋常性乾癬の合併と考えた。

前述したように，塩酸ヒドロキシジンによる薬疹はまれで，しかも乾癬患者に認められた報告[9]は少ない。またEMと乾癬の合併の報告[10]も少なく，両者の発症機序の違いを推察するうえでも重要と考え報告した。

（1997年8月22日受理）

文　献

1）牧野好夫，小林　勇：日皮会誌，**92**：531，1982
2）加瀬佳代子ほか：皮膚，**3**（増8）：193-197，1990
3）木村恭一：皮膚臨床，**27**：117-120，1982
4）橋本喜夫，飯塚　一：皮膚臨床，**39**：399-406，1997
5）石川武人ほか：西日皮膚，**57**：1022-1027，1995
6）村上正文ほか：皮膚病診療，**16**：609-612，1994
7）斉藤すみほか：臨皮，**47**：361-364，1993
8）小方冬樹ほか：皮膚臨床，**39**：1209-1212，1997
9）清家卓也ほか：西日皮膚，**54**：1208，1992
10）Wiemers S et al：Hautarzt，**41**：506-508，1990