AMCoR
Asahikawa Medical University Repository http://amcor.asahikawa-med.ac.jp/

旭川厚生病院医誌 (2006.06) 16巻1号:3～9.

プライマリ医の知るべきライム病
自験113例の報告

橋本喜夫, 井川哲子, 飯塚　一

プライマリ医の知るべきライム病
—自験113例の報告—

橋本喜夫[1)] 井川哲子[1)] 飯塚　一[2)]

要　旨

北海道で経験したライム病113例について，その臨床的特徴を中心に概説した。全例に慢性遊走性紅斑（ECM）がみられ，発熱，倦怠感などの全身症状は欧米に比べ頻度も，重症度も低い。稀ではあるが関節炎の合併や，Herxheimer反応の発症，顔面神経麻痺（2.7%）の発症に留意すべきである。血清診断（抗ボレリア抗体）は陽性率61.5%で，あくまでも補助診断として活用すべきである。またプライマリ医にとって必要なライム病の知見について解説した。

Key Words：ライム病，慢性遊走性紅斑（ECM），Herxheimer反応，抗ボレリア抗体

緒　言

ライム病は1970年代後半に米国[1)]で発見されたマダニを介する新興感染症のひとつであるが，実際には80年以上前からヨーロッパではその存在は知られていた。ここではライム病の本邦における状況を自験113例を中心に概説したのちに，プライマリ医が知るべきライム病を　（Ⅰ）皮膚病変をどうみるか？（Ⅱ）類似疾患をどう鑑別するか？（Ⅲ）どうやって治療するか？（Ⅳ）患者にどう説明するか？（Ⅴ）どの時点で専門医へ紹介するか？について解説したい。

ライム病とは？

ライム病はボレリア菌を保有するマダニによって媒介される全身性の感染症で，本邦の場合はマダニ刺咬部から周辺に拡大する慢性遊走性紅斑（erythema chronicum migrans：ECM）（皮膚症状）が特徴的で，それに伴い発熱，関節痛，倦怠感などを伴う。ライム病の臨床症状は早期（Ⅰ,Ⅱ期），後期（Ⅲ期）に大別され，Ⅰ期（局在期）では慢性遊走性紅斑（erythema chronicum migrans；ECM）がマダニ刺咬部から紅斑性丘疹で始まり，周辺に紅斑が拡大する。易疲労感，発熱，筋肉痛，頚部痛などの症状を伴ったり，関節痛，リンパ節腫脹もみられることがあり，約4週間続く。

Ⅱ期（播種期）ではECMが多発性にみられたり（二次性遊走性紅斑），皮膚リンパ球腫，循環器症状としてA-V blockや心膜炎などが稀にみられる。また顔面神経麻痺，神経根炎，髄膜炎などもみられ，数週間から数カ月続く。Ⅲ期（慢性期）になると数カ月から数年にわたり，慢性萎縮性肢端皮膚炎（ACA），慢性の髄膜炎，視神経委縮，大関節の腫脹と疼痛を伴った慢性関節炎がみられる。テトラサイクリン系抗生剤が第一選択だが，ペニシリン系も有効である。

ライム病の本邦における状況

本邦では1987年に長野で1例目が報告[2)]されて以来，主に北海道，本州中部以北で200例以上の確実例の存在が推定される。発症地域が限られる理由は起因菌ボレリア（B.b.）を保有するマダニが現時点ではシュルツエマダニの成虫に限られ，このマダニは標高1000m以上の山岳地帯か，北海道などの寒冷地域にのみ生息するためと推定される。シュルツエマダニの全てがB.bを有しているわけではなく，15.4～21.7%の保有率である。本邦症例はマダニ刺咬の既往を患者が記憶していることが多い[3)]が，欧米ではマダニ刺咬の既往歴は1／3程度である。これは欧米ではサイズの小さな若虫による刺咬が多く，患者が気づかないのに

1）旭川厚生病院　皮膚科　〒078－8211　旭川市1条通24丁目
2）旭川医大皮膚科

表1：自験例のまとめ（症例1～20）
*皮膚からのボレリア培養陽性例

症例番号	年令	性	マダニ刺咬部位	刺咬場所	病期	皮疹の性状	刺咬部臨床像	関節痛	その他の症状
1	68	M	左上腕	北見	Ⅰ	40×35cm，環状紅斑	点状紅斑	なし	発熱，頭痛
2	41	F	左背部	旭川	Ⅰ	50×30cm，環状紅斑	硬結	手指，肘	発熱，頭痛，倦怠感
3	46	M	左鼠径部	旭川	Ⅰ	26×16cm，均一紅斑	点状紅斑	左股関節	なし
4	23	M	左腹部	日高	Ⅰ	34×17cm，環状紅斑	切除瘢痕	なし	なし
5*	62	F	右上腕	剣淵	Ⅰ	17×15cm，環状紅斑	点状紅斑	右肩	なし
6*	49	F	右側胸部	士別	Ⅰ	17×11cm，環状紅斑	硬結	膝	倦怠感
7	42	F	左上背部	富良野	Ⅰ	30×30cm，環状紅斑	褐色斑	なし	発熱
8	47	F	右背部	帯広	Ⅰ	20×12cm，環状紅斑	痂皮	なし	なし
9*	52	F	腹部	北見	Ⅰ	20×20cm，環状紅斑	硬結	なし	発熱，倦怠感
10*	57	M	左膝	天塩	Ⅰ	2×1.7cm，淡い紅斑	点状紅斑	膝	なし
11	36	M	左膝	富良野	Ⅱ	4×4.5cmまでの多発性紅斑	褐色斑	なし	発熱
12*	65	M	右肩	遠軽	Ⅰ	20×15cm，紫斑性紅斑	血疱	右肩	なし
13*	29	M	右上背部	富良野	Ⅰ	14×8cm，均一紅斑	硬結	なし	なし
14*	40	M	背部中央	士別	Ⅰ	11×6cm，環状紅斑	硬結	なし	なし
15*	67	F	右耳介	士別	Ⅱ	5.5×2.8cm，浮腫性紅斑	点状紅斑	なし	右顔面神経麻痺
16*	61	M	背部	遠軽	Ⅰ	12×12cm，均一紅斑	硬結	なし	頚部筋肉痛
17*	34	M	左前腕	上富良野	Ⅰ	10×10cm，均一紅斑	痂皮	なし	なし
18*	69	F	左腋窩	富良野	Ⅰ	50×40cm，環状紅斑	点状紅斑	なし	発熱
19*	42	F	左腋窩	小樽	Ⅰ	17×18cm，環状紅斑	びらん	なし	なし
20	55	M	右大腿	士別	Ⅰ	8×8cm，均一紅斑	硬結	なし	なし

対して，わが国のシュルツエマダニの刺咬はほとんどが成虫によるため，吸血によりかなり大きなサイズになり，患者が認識しやすいためと推定される。ライム病がマダニ刺咬症のうちどのくらいの頻度で発症するかは不明であったが，1995年から2000年の6年間に北海道の道北道東地方の関連病院を中心にわれわれが集積したマダニ刺咬症[4]は700例あり，そのうちECMが発症し，ボレリア培養陽性あるいは血清抗体陽性のライム病確実例が56例（8.0%）であることから，ボレリア汚染地域においてもライム病が発症する頻度はマダニ刺咬症の10%未満である。われわれは1989年に1例目[5]のライム病を報告して以来，2004年までに113例の確実例（未発表）（表1～6）を集積し，そのうち52例はBSKII培地を用いて，皮疹部からのボレリア分離培養[3)6)]に本邦で初めて成功した。本症の生命予後は良好であり，北海道のライム病はECMに代表される皮膚症状が主体で，第II期以後の出現頻度も9例（8.0%）と欧米に比べ低い。また発熱，全身倦怠感などの全身症状の出現頻度もそれぞれ29例（25.7%），11例（9.7%）と低く，抗生物質に対する反応も良好で，一般に軽症例が多い。また欧米の第III期にみられるような慢性のリウマチ様関節炎を呈した症例はなく，一過性の関節痛が22例（19.5%）に認められた。これらの関節痛は治療に対する反応もよく，ECMの消褪とともに症状が消失する。ただし1999年に胸鎖関節炎の合併を整形外科医によって診断されたⅢ期の確実例（症例番号53：表3）も道東で発生した。顔面神経麻痺が3例[7)8)]（2.7%）（症例15,29,85）にみられ，髄膜炎[8)]（症例29：表2）も認められた。また稀ではあるが，治療に伴うJarish-Herxheimer反応[9)]（症例44：表3）が生じることも留意すべきである。また，最近ではかなりの肝障害がみられた症例（症例104：表6）もあり，この症例では担当の内科医もライム病関連の肝炎を疑っている。北海道に代表される本邦のライム病が概して軽症である原因はボレリアそのものの病原性の違いや，人種的遺伝的違い，抗生剤を早期に使用する医療状況，vectorであるマダニの違いなど複数の要因が関与していると推定される。

プライマリ医の知るべきライム病

（Ⅰ）皮膚病変をどうみるか？

本邦の場合マダニに刺された既往がはっきりしている。既往が明確でない場合も，北海道，長野などの好発地域への旅行帰りに，1ヶ月以内に生じる紅斑があればまず疑う。マダニに刺された部位を中心に遠心性に拡大傾向のある紅斑であり，通常5～10cmときに

表２：自験例のまとめ（症例21～40）
*皮膚からのボレリア培養陽性例

症例番号	年令	性	マダニ刺咬部位	刺咬場所	病期	皮疹の性状	刺咬部臨床像	関節痛	その他の症状
21	48	M	左腰部	北見	Ⅰ	23×14cm，環状紅斑	硬結	なし	発熱
22*	48	F	左上腕	興部	Ⅰ	30×20cm，環状紅斑	切除瘢痕	なし	発熱，頸部筋肉痛
23*	65	M	左腹部	旭川	Ⅰ	10×８cm，均一紅斑	切除瘢痕	なし	なし
24*	36	F	右胸部	静内	Ⅰ	30×20cm，環状紅斑	点状紅斑	なし	なし
25*	47	M	右鼠径部	富良野	Ⅰ	10×８cm，環状紅斑	点状紅斑	なし	発熱，倦怠感
26*	53	F	左上腕	湧別	Ⅰ	９×９cm，均一紅斑	硬結	左肩	なし
27	10	M	左上腕	名寄	Ⅰ	３×2.5cm，均一紅斑	硬結	なし	発熱
28*	84	M	左上腕	富良野	Ⅰ	12×８cm，環状紅斑	マダニ	なし	なし
29*	64	F	左前頭部	北見	Ⅱ	10×５cm，均一紅斑	点状紅斑	なし	発熱，頸部痛，頭痛，左顔面神経麻痺
30*	4	F	右耳後部	名寄	Ⅰ	８×８cm，均一紅斑	点状紅斑	なし	発熱
31*	57	M	右上腕右側胸部	北見	Ⅱ	20×20cm，環状紅斑 ５cmまでの２次性紅斑	硬結	なし	発熱
32	75	F	右胸部	士別	Ⅰ	７×３cm，均一紅斑	硬結	なし	なし
33	61	F	右肩	士別	Ⅰ	８×８cm，均一紅斑	硬結，水疱	なし	なし
34*	69	M	左腹部	北見	Ⅰ	７×９cm，環状紅斑	硬結	なし	なし
35*	59	F	右側頸部	北見	Ⅰ	８×８cm，蜂窩織炎様	水疱	なし	発熱，リンパ節腫脹
36	63	F	左上腕	名寄	Ⅰ	40×30cm，環状紅斑	硬結	左肩	発熱
37*	61	F	腹部	士別	Ⅰ	30×20cm，環状紅斑	硬結	なし	なし
38	61	F	背部	湧別	Ⅰ	25×15cm，環状紅斑	点状紅斑	なし	なし
39*	56	M	左腹部	遠軽	Ⅰ	18×13cm，環状紅斑	硬結	なし	掻痒感
40	61	F	右股部	北見	Ⅰ	12×８cm，均一紅斑	硬結	なし	なし

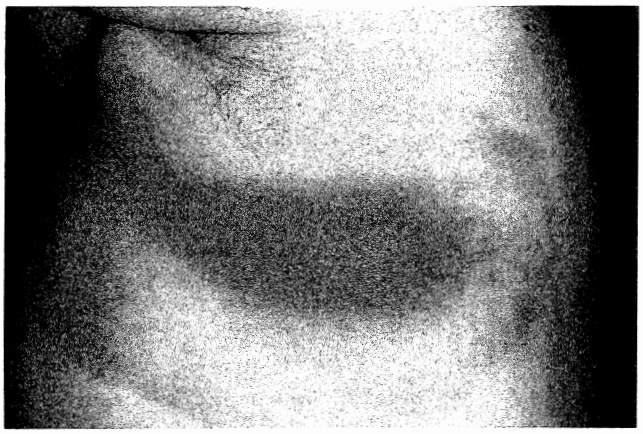

図１：左側胸部にマダニ刺咬部を中心に８×４cmの浮腫性紅斑があり，とりまくように30×20cmの環状紅斑がみられる。

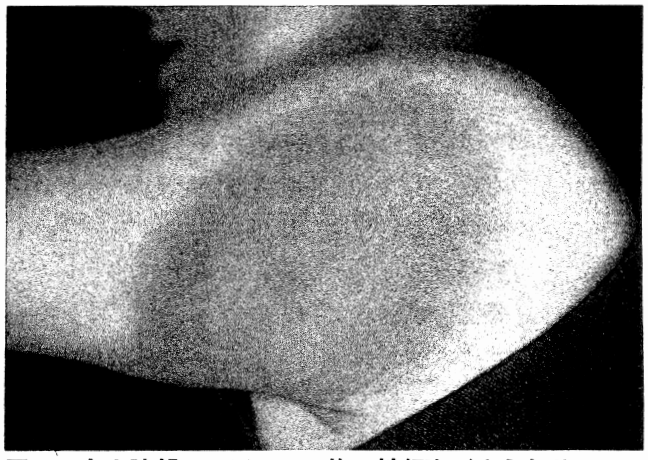

図２：左上腕部に15×15cmの均一性紅斑がみられる。

それ以上の径をもつ。色は淡紅色からときに暗紅色の紅斑で形は環状（図１）あるいは均一の紅斑（図２）である。痒みや灼熱感を伴うことが多い。

（Ⅱ）類似疾患をどう鑑別するか？

蕁麻疹は数時間～１日以内に消失，出没を繰り返すので鑑別可能である。多形滲出性紅斑は典型的な標的病変を伴ったり，多発性，対称性に四肢にみられるので鑑別可能である。通常のブドウ球菌による蜂窩織炎であれば熱感，有痛性であり，真皮から皮下まで浸潤が強いので鑑別可能である。鑑別不能であってもペニシリン系抗生剤が有効であるので問題はない。血清の抗ボレリア抗体は陽性であることが診断に直結するものではない。

（Ⅲ）どうやって治療するか？

テトラサイクリン（例アクロマイシンV　1000mg／

表3：自験例のまとめ（症例41～60）
*皮膚からのボレリア培養陽性例

症例番号	年令	性	マダニ刺咬部位	刺咬場所	病期	皮疹の性状	刺咬部臨床像	関節痛	その他の症状
41	43	M	背部	旭川	Ⅰ	20×20cm，均一紅斑	点状紅斑	なし	なし
42*	74	F	右側腹部	釧路	Ⅰ	50×40cm，環状紅斑	硬結	なし	頭痛，背部筋肉痛
43*	66	M	前頚部	遠軽	Ⅰ	50×40cm，環状紅斑	硬結	なし	なし
44*	37	M	右臀部	富良野	Ⅱ	40×30cm，環状紅斑	点状紅斑	左肩	Herxheimer反応
45*	74	M	右乳頭部	名寄	Ⅰ	6×6cm，蜂窩織炎様	硬結	なし	なし
46*	48	F	上背部	北見	Ⅰ	17×15cm，環状紅斑	硬結	右肩	なし
47*	36	M	左肩	名寄	Ⅰ	6×5cm，均一紅斑	硬結	左肩	なし
48*	53	F	左側胸部	北見	Ⅰ	15×10cm，環状紅斑	痂皮	なし	なし
49*	79	F	右上背部	北見	Ⅰ	13×6cm，環状紅斑	硬結	なし	なし
50*	55	F	右腋窩	遠軽	Ⅰ	40×30cm，環状紅斑	硬結	左肩	右胸筋痛，頭痛，
51*	47	M	左頚部	名寄	Ⅰ	20×30cm，均一紅斑	水疱	なし	倦怠感，リンパ節腫脹
52	43	M	左側腹部	名寄	Ⅰ	6×6cm，均一紅斑	硬結	なし	なし
53*	67	M	右頚部	釧路	Ⅲ	20×20cm，環状紅斑	点状紅斑	胸肋鎖関節炎	なし
54*	43	F	背部	北見	Ⅰ	40×30cm，環状紅斑	硬結	肘	微熱，頚部痛
55*	26	M	右腹部	士別	Ⅰ	1×1cm，紅斑	点状紅斑	なし	なし
56*	67	F	右上背部	北見	Ⅰ	45×40cm，環状紅斑	点状紅斑	なし	なし
57	59	F	左上腕	中標津	Ⅰ	20×20cm，環状紅斑	点状紅斑	なし	なし
58*	37	F	左側頭部	旭川	Ⅰ	15×10cm，環状紅斑	マダニ	なし	頚部痛，頭痛
59	72	M	左腋窩	網走	Ⅰ	10×10cm，環状紅斑	点状紅斑	なし	なし
60	40	F	右肩	網走	Ⅰ	10×8cm，均一紅斑	硬結	右肩痛	頚部痛

日／分4，ビブラマイシン200mg／日／分2）系抗生剤を2週間内服投与，もしくはペニシリン系抗生剤（例サワシリン1500mg／日／分3）を2週間内服投与する。発熱，関節痛，顔面神経麻痺などの皮膚外症状強ければロセフィン2g／日静注最低2週間がよい。マダニ刺咬症のみであれば，原則として虫体を含めて皮膚ごと切除が望ましい。切除後は前記の抗生剤を予防的に4日間使用すべきである。ニューキノロン剤を投与して，ライム病が発症してしまった症例報告[10]もある。

（Ⅳ）患者にどう説明するか？

本邦のマダニ（シュルツエマダニ）は約10%にボレリア菌を保有しており，そのダニに運悪く刺された場合に，このボレリア菌によって発症する感染症がライム病である。きちんと治療すれば生命予後はよく，2週間で皮疹が消退してしまえば治癒したと考えてよい。道北や北海道の場合のように，マダニ刺咬後のライム病発生率が3.6%を超えた地域では上記の予防的抗生剤投与が医療経済学的にも有用であると報告[11]されている。

（Ⅴ）どの時点で専門医に紹介するか？

まず紅斑がECMと確定できない場合，他の皮膚疾患であれば全く有効性がみられないと考えられる。この場合は最初から専門医へ紹介すべきである。頭痛，項部硬直，顔面神経麻痺を生じた場合や皮疹は消退したのに，関節痛，全身倦怠感がとれない場合などもそれぞれ専門医へのコンサルテーションを要する。

参考文献

1）Steere AC, Malawista SE, Snydman DR, etal：Lyme arthritis：An epidemic of oligoarticular arthritis in children and adults in three Connecticut communities. Arthritis Rheum 20：7－17, 1977

2）馬場俊一，鈴木啓之，川端真人ほか：慢性遊走性紅斑を主症状としたLyme病．日皮会誌　97：1133－1135, 1987

3）Hashimoto Y, Kawagishi N, Sakai H et al：Lyme disease in Japan：Analysis of Borrelia species using rRNA gene restriction fragment length polymorphism. Dermatology　191：193－198, 1995

4）橋本喜夫，木ノ内基史，高橋英俊ほか：北海道のマダニ刺咬症－ライム病発症との関連－．日皮会誌　112：1467－1473, 2002

5）橋本喜夫，水元俊裕，大熊憲崇ほか：ライム病の1例．

表4：自験例のまとめ（症例61～80）
*皮膚からのボレリア培養陽性例

症例番号	年令	性	マダニ刺咬部位	刺咬場所	病期	皮疹の性状	刺咬部臨床像	関節痛	その他の症状
61*	60	F	左肩	網走	I	50×40cm，環状紅斑	硬結	右肩関節痛	頭痛，痒み
62*	54	F	左背部	網走	I	15×15cm，環状紅斑	硬結	なし	なし
63*	24	M	右腋窩	富良野	I	50×50cm，環状紅斑	硬結	右肩関節痛	発熱，頚部痛
64*	52	F	上腕	静内	I	15×20cm，環状紅斑	硬結	なし	なし
65*	72	M	右側胸部	芽室	I	5×8cm，浮腫性紅斑	痂皮	なし	なし
66*	61	M	右胸	名寄	I	30×40cm，環状紅斑	痂皮	なし	発熱
67	44	M	右大腿	旭川	I	10×10cm，環状紅斑	硬結	なし	なし
68*	58	F	右胸	北見	I	20×15cm，環状紅斑	痂皮	なし	なし
69*	37	M	右腕	旭川	I	10×20cm，環状紅斑	硬結	右肘関節痛	手のしびれ，全身倦怠感
70*	30	M	左背部	旭川	I	7×4cm，浮腫性紅斑	痂皮	なし	なし
71*	39	F	左背部	旭川	I	10×20cm，環状紅斑	痂皮	なし	なし
72*	61	F	背部	稚内	I	5×10cm，浮腫性紅斑	硬結	なし	なし
73*	63	F	左腋窩	北見	I	30×30cm，環状紅斑	点状紅斑	なし	なし
74	57	M	上背部	北見	I	10×10cm，環状紅斑	硬結	なし	なし
75	64	M	右側胸部	名寄	I	20×10cm，環状紅斑	点状紅斑	なし	なし
76	52	F	右頭部	網走	I	5×6cm，環状紅斑	硬結	なし	右顔面の腫脹，頭痛
77	45	M	左腰部	富良野	I	20×20cm，環状紅斑	硬結	なし	風邪様症状，倦怠感
78	65	M	右腋窩	網走	I	40×30cm，環状紅斑	痂皮	なし	全身倦怠感
79	48	F	左肩	根室	I	10×8cm，環状紅斑	硬結	なし	なし
80	51	M	左胸	網走	I	15×10cm，環状紅斑	痂皮	なし	発熱

臨皮　43：1097－1100，1989
6）小池且弥，高橋英俊，橋本喜夫ほか：Borrelia afzeliiが分離されたライム病．日皮会誌　105：619－621，1995
7）橋本喜夫，木ノ内基史，高橋英俊ほか：日本のライム病－自験40例の検討．臨床皮膚　51：1081－1086，1997
8）Hashimoto Y, Takahashi H, Kishiyama K et al：Lyme disease with facial nerve palsy：Rapid diagnosis using a nested polymerase chain reaction-restriction fragment length polymorphism analysis. Br J Dermatol　138：304－309，1998
9）橋本喜夫：Jarisch-Herxheimer様反応がみられたライム病の1例，Visual Dermatology　4：156－157，2005
10）橋本喜夫，伊藤康裕，小池且弥ほか：ライム病の6例－マダニ刺咬後，医療機関で治療したにも関わらず発症した症例．皮膚臨床　40：1183－1186，1998
11）Magid D, Schwarts B, Craft J et al：Prevention of Lyme disease after tick bites. A cost-effective analysis. N Eng J Med 327：534－541，1992

表5：自験例のまとめ（症例81～100）

症例番号	年令	性	マダニ刺咬部位	刺咬場所	病期	皮疹の性状	刺咬部臨床像	関節痛	その他の症状
81	52	F	後頭部	旭川	Ⅰ	8×8cm，浮腫性紅斑	痂皮	なし	咽頭痛，微熱，めまい，腫脹，吐気
82	59	F	左外耳道	旭川	Ⅰ	8×7cm，環状紅斑	点状紅斑	なし	なし
83	53	M	右前胸部	北見	Ⅰ	20×17cm，環状紅斑	痂皮	なし	なし
84	63	M	右腹部	北見	Ⅰ	8×7cm，均一紅斑	硬結	なし	なし
85	35	M	左側腹部	網走	Ⅱ	20×15cm，環状紅斑	硬結	なし	左顔面神経麻痺，左握力低下
86	68	M	腹部	北見	Ⅰ	10×8cn，環状紅斑	痂皮	なし	なし
87	47	M	左大腿	釧路	Ⅱ	20×15cmまでの多発環状紅斑	硬結	なし	発熱
88	65	M	右前腕	北見	Ⅰ	15×15cm，均一紅斑	硬結	なし	なし
89	64	M	背中	遠軽	Ⅰ	8×8cm，均一紅斑	点状紅斑	なし	なし
90	49	M	右上腕	遠軽	Ⅰ	20×15cm，環状紅斑	硬結	なし	なし
91	68	M	右胸部	紋別	Ⅰ	15×10cm，環状紅斑	硬結	なし	なし
92	63	F	左上腕	遠軽	Ⅰ	15×15cm，紅斑	痂皮	なし	なし
93	65	M	左腋窩	網走	Ⅰ	20×20cm，環状紅斑	痂皮	なし	なし
94	53	M	右腋窩	帯広	Ⅱ	50×40cm，環状紅斑，多発紅斑も	硬結	四肢	発熱，リンパ節腫脹
95	25	M	背中	遠軽	Ⅰ	10×10cm，均一紅斑	硬結	なし	なし
96	73	F	左上腕	士別	Ⅰ	8×8cm，均一紅斑	壊死性丘疹	なし	なし
97	72	M	腹部	北見	Ⅰ	50×40cm，環状紅斑	硬結	なし	発熱
98	74	M	左腹部	中標津	Ⅰ	10×10cm，均一紅斑	痂皮	なし	なし
99	71	F	左腹部	中標津	Ⅰ	7×5cm，環状紅斑	硬結	なし	なし
100	62	M	右側腹部	帯広	Ⅰ	8×6cm，均一紅斑	点状紅斑	なし	

表6：自験例のまとめ（症例101～113）

症例番号	年令	性	マダニ刺咬部位	刺咬場所	病期	皮疹の性状	刺咬部臨床像	関節痛	その他の症状
101	71	F	左耳	帯広	Ⅰ	10×12cm，環状紅斑	硬結	なし	ふらつき，全身倦怠感
102	52	F	右肩	網走	Ⅰ	16×15cm，環状紅斑	点状紅斑	なし	発熱
103	45	M	左腋窩	富良野	Ⅰ	8×7cm，均一紅斑	硬結	なし	なし
104	44	M	陰嚢	北見	Ⅱ	数cmまでの紅斑，多発	硬結	なし	倦怠感，肝機能障害
105	33	M	右上肢	旭川	Ⅰ	13×13cm，環状紅斑	点状紅斑	右肩	なし
106	69	M	右側腹部	旭川	Ⅰ	20×12cm，環状紅斑	点状紅斑	右肩	発熱
107	48	F	左側頭部	茶内	Ⅰ	5×6cm，均一紅斑	点状紅斑	なし	頭痛
108	66	F	左側胸部	士別	Ⅰ	10×10cm，均一紅斑	硬結	なし	発熱，全身倦怠感
109	76	M	左腹部	名寄	Ⅰ	8×8cm，環状紅斑	点状紅斑	なし	なし
110	51	F	中背部	稚内	Ⅰ	15×12cm，環状紅斑	硬結	なし	微熱
111	62	M	後頭部	旭川	Ⅰ	8×7cm，均一紅斑	痂皮	なし	筋肉痛
112	73	M	右側腹部	旭川	Ⅰ	30×30cm，環状紅斑	痂皮	なし	発熱，倦怠感
113	62	F	上背部	網走	Ⅰ	40×40cm，環状紅斑	痂皮	肩	微熱，頚部痛

Lyme disease in Japan
—A review of 113 cases with Lyme disease and present situation in Japan—

Yoshio HASHIMOTO[1], Satomi IGAWA[1], Hajime IIZUKA[2]

Key Words：Lyme disease, Stage Ⅰ, erythema migrans

1) Dept. of Dermatology, Asahikawa Kosei Hospital, 1-24, Asahikawa, 078-8211, Japan
2) Department of Dermatology, Asahikawa Medical College

Lyme disease is sporadically observed in Japan since the first report in 1987.

We have experienced 113 cases of Lyme disease during 1987−2004. In order to characterize Lyme disease in Japan, we summarized the clinical features of our cases. Most of our 113 patients were stage I with erythema migrans as the main clinical manifestations. The incidence of stage II and stage III is apparently lower than that of Lyme disease in the USA or in Europe. Facial palsy was observed in 3 cases (2.6%). Clinical data from the present study substantiate the view that Japanese Lyme disease has a relatively milder course. Since practical doctors are often faced with skin manifestations of Lyme disease, we would like to prefer the guideline of treatment for Lyme disease in Japan.