AMCoR
Asahikawa Medical University Repository http://amcor.asahikawa-med.ac.jp/

日本口腔外科学会雑誌 (1987.10) 33巻10号:1962～1965.

顎下型ガマ腫の1症例

竹川政範、井形伸弘、大坪誠治、吉田裕一、末次博史、松田光悦、西村泰一、池畑正宏、北　進一

顎下型ガマ腫の1症例

竹川政範・井形伸弘・大坪誠治・吉田裕一
末次博史・松田光悦・西村泰一・池畑正宏
北　進一

Plunging ranula : Report of a case

Masanori TAKEKAWA • Nobuhiro IGATA • Seiji OHTSUBO
Yuhichi YOSHIDA • Hiroshi SUETSUGU • Mitsuyoshi MATSUDA
Taiichi NISHIMURA • Masahiro IKEHATA • Shin-ichi KITA

Abstract: The plunging ranula is the rare mucocele that extends to the submandibular region.

A case of plunging ranula is presented. The patient is a 2-year-old male.

Though there are many treatment procedures for this disease, we extracted both the cyst wall and sublingual gland.

Two years after the operation, no special abnormality was recognized.

We considered that the analysis of amylase activity in the cyst fluid is valuable for diagnosis, because it is higher than that of the serum.

Key words: plunging ranula, amylase activity

緒　　言

ガマ腫は口底部の大唾液腺に由来する粘液嚢胞で，通常口底部にやや青みを帯びた透明感をもつ偏位性の腫脹として出現する．しかし，ガマ腫が顎舌骨筋を越え顎下部，オトガイ下部または頸部に腫脹を起こすことがあり，これらは顎下型ガマ腫と呼ばれている．今回われわれは小児の顎下部に生じた顎下型ガマ腫の1症例を経験し，嚢胞および舌下腺摘出術を施行し，良好な結果を得たので報告する．

症　　例

患　者：[redacted]　2歳7か月　男子．
初　診：昭和59年10月[redacted]

旭川医科大学医学部歯科口腔外科学講座
（主任：北　進一教授）
Department of Oral and Maxillofacial Surgery, Asahikawa Medical College (Chief: Prof. Shin-ichi Kita)
受付日：昭和62年4月17日

主　訴：左側顎下部の腫脹．

家族歴および既往歴：特記事項なし．

現病歴：昭和59年9月中旬に左側顎下部の無痛性腫脹に気づき，某病院小児科を受診した．そこで消炎処置を受けたが腫脹は縮小しないため，同院外科を受診した．そこで顎下部の穿刺を受け約 8 ml の粘稠な内容液を吸引した．側頸嚢胞の疑いのもとに当科を紹介され，同年10月[redacted]来院した．

全身所見：体格は中等度で栄養状態は良好であった．

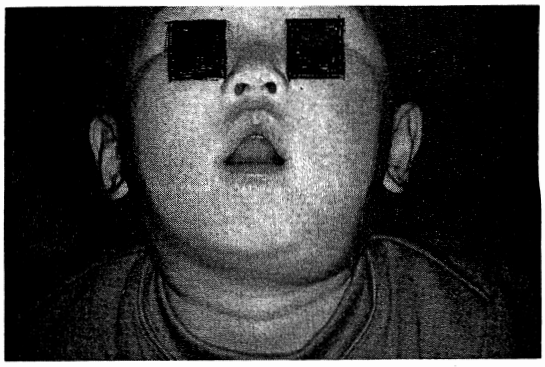

写真 1　口腔外所見

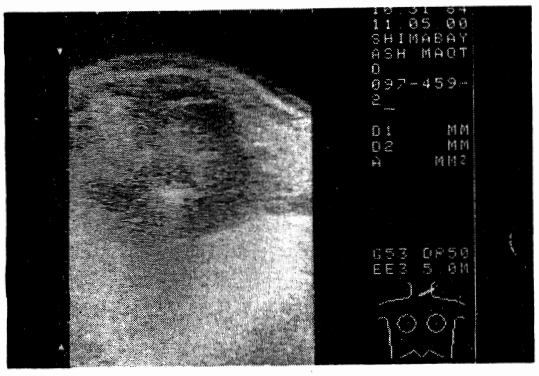

写真 2　超音波所見

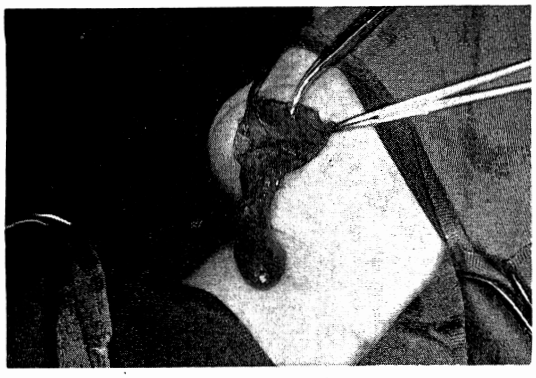

写真 3　術中所見

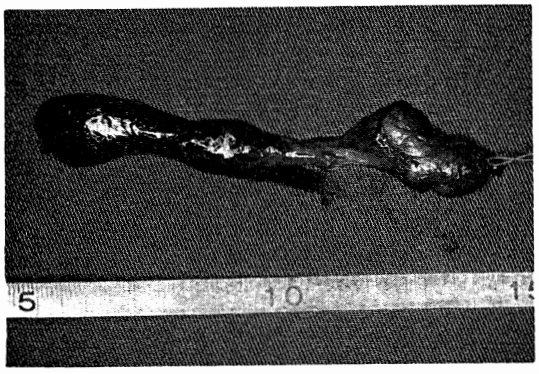

写真 4　摘出物所見
嚢胞と舌下腺は連続している.

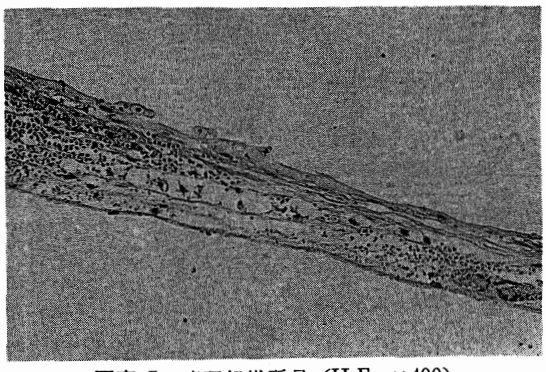

写真 5　病理組織所見 (H-E, ×400)



写真 6　病理組織所見 (H-E, ×400)

口腔外所見：左側顎下部からオトガイ部にかけて，著明なびまん性の腫脹が認められた（**写真1**）．腫脹は弾性軟で波動をふれ，同部に圧痛，発赤，熱感は認められなかった．顎下部より穿刺したところ黄色透明，粘稠な内容液を 3 ml 吸引した．

口腔内所見：口底部に腫脹などの異常所見は認められず，唾液分泌状態も正常であった．

X線写真所見：オルソパントモグラフィー，胸部X線写真所見に異常は認められなかった．

超音波検査所見：左側顎下部に 1×3 cm の echofree area が認められた．その辺縁エコーは境界辺縁像は整であるがあまり明瞭ではなく，底面エコーは明瞭，後部エコーは増強し虚像が認められた（**写真2**）．

唾液腺シンチグラム所見：異常所見なし．

臨床検査所見：血液，尿，心電図所見に異常は認められなかった．

臨床診断：左側顎下型ガマ腫の疑い．

処置および経過：昭和59年12月13日，GOF 経鼻挿管の全身麻酔下で手術を行った．切開は口腔内外より行い，嚢胞および舌下腺の摘出術を施行した．手術所見では，嚢胞は広頸筋と顎舌骨筋の間に存在し，嚢胞の頸部は顎舌骨筋の後方を越え，舌下腺と連続していたため舌下腺も摘出した（**写真3**）．顎下腺管および顎下腺との癒着は認められなかった．術後経過は良好であり，現在術後2年1か月を経過しているが再発はなく，経過良好である．

摘出物所見：嚢胞は舌下腺と連続しており，7×2 cm のひょうたん状を呈していた（**写真4**）．嚢胞中の内容液は淡黄色粘稠でアミラーゼ値は 409 su/dl と高値を示した．

病理組織学的所見：嚢胞壁は数層の細胞成分の少ない線維性結合組織よりなり，上皮は認められなかった（**写真5**）．舌下腺の嚢胞に近接する部位において腺組織周囲に粘液様物質がみられ，導管周囲に軽度の炎症性細胞浸潤を認めた（**写真6**）．

病理組織学的診断：粘液嚢胞．

考　　察

ガマ腫は通常口底部に偏在性の腫脹として認められる粘液嚢胞であるが，ときに顎下部，オトガイ下部あるいは頸部に進展して同部に腫脹をきたすことがあり，これらを顎下型ガマ腫と呼んでいる[1~3]．顎下型ガマ腫については，本邦においてもいくつかの症例報告がなされている[2,7,8]．篠原ら[1]は顎下型ガマ腫17例の臨床的，組織学的検索を行い，顎下型は全ガマ腫中の11.6%(17/147)を占め，そのなかで舌下・顎下型10例（6.8%），顎下型7例（4.8%）であり，石田[9]によるとガマ腫260例中顎下型は8例（3.3%），さらに松井ら[10]は顎下型は45例中2例（4.4%）であったと報告している．これらの報告から，顎下型ガマ腫の発生頻度は，全ガマ腫の3～4%程度と考えられる．当科におけるガマ腫症例は24例であり，そのうち顎下型は1例（2.4%）のみであり，その他はすべてが舌下型であった．

ガマ腫の成因については，不明確な部分が多いが，唾液腺導管の一部が破れ唾液が周囲組織中に漏出，貯留してできるとする説が一般的である[11,12]．顎下型ガマ腫の成因として現在舌下腺からの唾液の漏出説が広く支持されている[1,3,4,12]．篠原ら[1]は，唾液の漏出原因として導管周囲炎の可能性，また漏出部位として小葉内導管の可能性を示唆している．本症例では，導管周囲および腺房周囲に軽度の炎症性細胞浸潤を認めたが，腺房の萎縮，変性は認めず，その成因は明らかではなかった．

嚢胞の進展様式について，顎舌骨筋を貫いて顎下部，頸部に広がるもの，顎舌骨筋後方を回って顎下部，頸部に広がるものの2つが考えられている[1,13,14]．本症例は，舌下腺後方より嚢胞が発生し，顎舌骨筋後方より顎下部に広がったものであった．

顎下型ガマ腫と鑑別を要する疾患としては，口底蜂窩織炎，類皮嚢胞，側頸嚢胞，甲状舌管嚢胞，顎下腺に発生する粘液嚢胞および顎下部に発生する腫瘍などがある[1,2,15,16]．これらの疾患と顎下型ガマ腫との鑑別には，超音波検査，嚢胞造影，内容液の検査などが重要である[1,11,17]．

内容液検査に関して，篠原ら[1]，Roedigerら[17]はガマ腫の内容液のアミラーゼ値が血清中の値にくらべて高値であったと報告している．本症例においてもアミラーゼ値が409 su/dl と血清中のアミラーゼ値（70～200 su/dl）に比べて高値を示していることより，アミラーゼ値の測定が診断上有用と思われた．

嚢胞造影に関しては，篠原ら[1]，岡山ら[7]，木村ら[13]がその有用性について報告しているが，本症例では患者が低年齢であったため施行が不可能であった．

超音波検査に関して，畔田[18]は粘液嚢胞は内部エコーが無音響，境界辺縁像は整で明瞭，底面エコー，後部エコーは強で虚像を伴うことを報告している．本症例では，内部エコーが無音響，底面エコー，後部エコーが強で虚像を伴い，境界辺縁像が整であるがあまり明瞭ではなかった．境界辺縁像があまり明瞭でなかったことに関しては，超音波検査前に2度の穿刺を行ったため，嚢胞壁および周囲組織が浮腫様変化を生じていたためとも考えられた．このことより超音波検査は顎下部の嚢胞性疾患と腫瘍性疾患の鑑別に有用であるが，穿刺などの処置を行う以前に施行することが重要と考えられる．

本症の治療法として開窓療法[4,5,7]，開窓療法と舌下腺摘出術の併用法[19]，舌下腺摘出術[1,13]，舌下腺摘出術と嚢胞摘出術の併用法[20,21]，放射線療法[22,23]などが報告されている．しかしこれらの治療法のなかにはしばしば再発を起こすものもあり，治療法に関しては意見の一致をみない．Whitlockら[12]は，原因となっている舌下腺を摘出せずに嚢胞の全摘出のみを行った場合，再発を起こすことが多いことを指摘している．篠原ら[1]は嚢胞壁に上皮がないことなどより，舌下腺摘出後に外部より嚢胞の圧迫を行い良好な結果を得ていると報告している．しかし嚢胞壁に上皮がみられるとの報告もあり[19]，舌下腺摘出のみでは治癒しない症例もあるため，嚢胞と舌下腺を同時に摘出することが重要と思われる．本症例では嚢胞と舌下腺を同時に摘出し，術後2年4か月を経過した現在再発を認めていない．

結　　語

われわれは，2歳7か月の男子に発生した顎下型ガマ腫の1例を経験したので，その概要を文献的考察を加えて報告した．

本症例の要旨は，第12回日本口腔外科学会北日本地方会（昭和61年7月25日，盛岡市）において発表した．

引 用 文 献

1) 篠原正徳，左坐春喜，他：顎下型ガマ腫(Plunging ranula）の臨床的，組織学的検索．日口外誌 30: 222-230 1984.
2) 上田　健，中島民雄，他：顎下型ガマ腫の2症例．日口外誌 25: 1208-1213 1979.
3) Roediger, W.E.W. and Kay, S.: Pathogenesis and treatment of plunging ranulas. Surg Gynecol Obstet 144: 862-864 1977.

4) Rayne, J., Phil, D., et al.: Plunging ranula. report of a case. Br J Oral Surg 11: 139-142 1973.
5) Mandel, L. and Baurmash, H.: Bilateral ranulas: report of case. J Oral Surg 28: 621-622 1970.
6) 中村平蔵，他：最新口腔外科学．第2版，医歯薬出版，東京，1974，833-835頁．
7) 岡山秀昭，坂上 昇，他：巨大なガマ腫の4例．日口外誌19: 496-501 1973.
8) 堂原義美，重久清孝，他：巨大なガマ腫の1例．口科誌 28: 309-313 1979.
9) 石田 恵：口腔粘液嚢胞の臨床的ならびに組織学的研究．口病誌 47: 447-464 1980.
10) 松井日出雄，長谷川 明，他：ガマ腫45例の臨床的観察．歯学 58: 399-402 1970.
11) 石川梧朗，他：口腔病理学Ⅱ．改訂版，永末書店，京都，1982，429-433頁．
12) Whitlock, R.I.H. and Summersgill, G.B.: Ranula with cervical extension. report of a case. Oral Surg 15: 1163-1171 1962.
13) 木村淑志，山城由美子：口腔底嚢腫症例のX線造影の経験．耳喉 45: 183-189 1973.
14) Mair, I.W.S., Schewitsch, I., et al.: Cervical ranula. J Laryngol Otol 93: 623-628 1979.
15) 石川武憲，河村順一，他：下顎角下部に発生した先天性粘液貯溜嚢胞の1症例．日口外誌 20: 375-380 1974.
16) 木下靱彦，川畑 守，他：顎下部より頭蓋底部に及んだ粘液嚢胞の1例．日口外誌 24: 1136-1140 1978.
17) Roediger, W.E.W., Lloyd, P., et al.: Mucous extravasation theory as a cause of plunging ranulas. Br J Surg 60: 720-722 1973.
18) 畔田 貢：頭頸部領域における超音波断層像の診断学的研究．日口外誌 29: 2181-2200 1983.
19) Abbey, F.S., Cohlmia, D.D., et al.: Sublingual cyst. report of a case. Oral Surg 14: 1155-1160 1961.
20) Khafif, R.A., Schwartz, A., et al.: The plunging ranula. J Oral Surg 33: 537-541 1975.
21) Crile, G. Jr.: Ranulas with extension into the neck (so-called plunging ranulas). Surg 42: 819-821 1957.
22) Keen, P., Cohen, L., et al.: Plunging ranula: a new-therapeutic approach. S Afr Med J 6: 189-193 1954.
23) Cohen, L. and Kimmel, S.A.: Treatment of simple epithelial cyst with secondary photelectron radiation. Br Medical J 2: 87-88 1950.