AMCoR
Asahikawa Medical University Repository http://amcor.asahikawa-med.ac.jp/

眼科臨床医報 (1192.05) 86巻5号:1194～1197.

虹彩ルベオーシスをきたしたサルコイドーシスの1例

水本博之, 秋葉　純, 廣川博之

虹彩ルベオーシスをきたしたサルコイドーシスの1例

水本 博之・秋葉 純・広川 博之

Rubeosis iridis in a case of sarcoidosis

Hiroyuki MIZUMOTO, Jun AKIBA and Hiroyuki HIROKAWA

I 緒 言

サルコイドーシスは，肺，眼，皮膚などの全身諸臓器に類上皮細胞肉芽腫を形成する原因不明の疾患である。眼においても虹彩毛様体炎，硝子体混濁，網膜血管炎などきわめて多彩な眼所見を示すが[1)~11)]，虹彩に新生血管を認めることはまれである。我々は，慢性に経過していたぶどう膜炎患者の片眼に，急激な虹彩毛様体炎の増悪と，虹彩および水晶体前面の新生血管を認め，ステロイド点眼にて新生血管が消退したサルコイドーシスの1例を経験したので報告する。

II 症 例

症例 69歳，女性

初診：平成2年1月31日

主訴：両眼視力低下

既往歴：10年前より狭心症の加療中

家族歴：特記すべきことなし。

現病歴：昭和57年2月に左眼の霧視感を自覚し，近医を受診した。その後，原因不明のぶどう膜炎として加療されていた。併発白内障の手術を勧められ，旭川医科大学附属病院眼科を受診した。

初診時所見：視力は右0.04(0.1×−6.0D⌒cyl−1.0D.A.50°)，左0.1(0.2×cyl−1.5D.A.115°)。眼圧は右11 mmHg，左13 mmHgであった。両眼の前眼部に活動性の炎症所見はみられなかった。右眼の虹彩は11時方向の一部を除きほぼ全周水晶体に後癒着していた。また，両眼に中等度の白内障を認めた。透見が可能であった右眼の後極部，中間周辺部の眼底には検眼鏡的に明らかな異常はなかった。左眼の眼底周辺部には蝋様浸出斑が散在していた。蛍光眼底造影で，左眼に網膜血管炎および類嚢胞黄斑浮腫を認めた（図1）。

臨床経過：眼所見よりサルコイドーシスを疑い，患者が通院中の内科に問い合わせたが，サルコイドーシスは否定的との解答であった。前眼部に活動性の炎症所見を認めなかったため，非ステロイド系の抗炎症剤の点眼にて経過を観察していた。

平成2年9月7日，右眼の突然の視力低下を訴え来院した。右眼の視力は20 cm/指数弁に低下し，眼圧は35 mmHgに上昇していた。右眼に強い毛様充血と前房中に多数の炎症性細胞とflareの増加を認め，角膜後面に豚脂様沈着物が付着していた。11時方向の瞳孔縁付近の虹彩および水晶体前面に新生

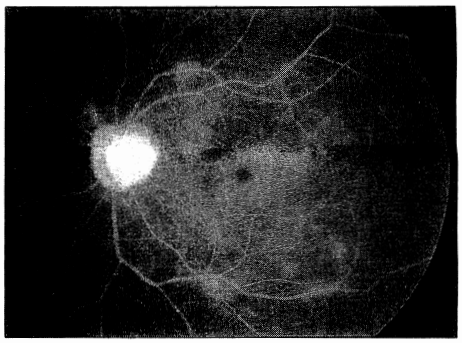

図1 左眼の蛍光眼底造影後期像
網膜血管炎および類嚢胞黄斑浮腫を認める。

旭川医科大学眼科学教室 〒078 旭川市西神楽4線5号3番地11
Department of Ophthalmology, Asahikawa Medical College

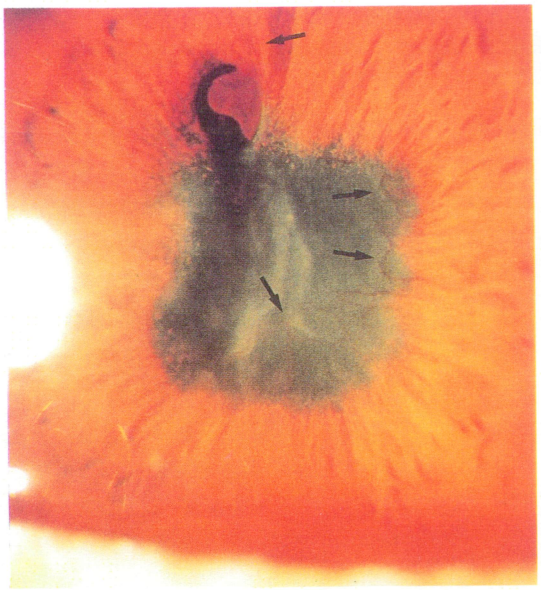

(A)　11時方向の瞳孔縁付近の虹彩および水晶体前面に新生血管を認める。

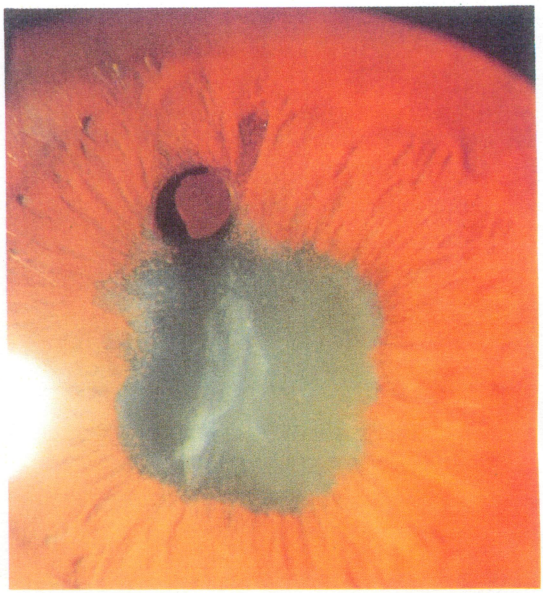

(B)　ステロイド点眼治療により，新生血管は2週間後には消退した。

図2　右眼の前眼部写真

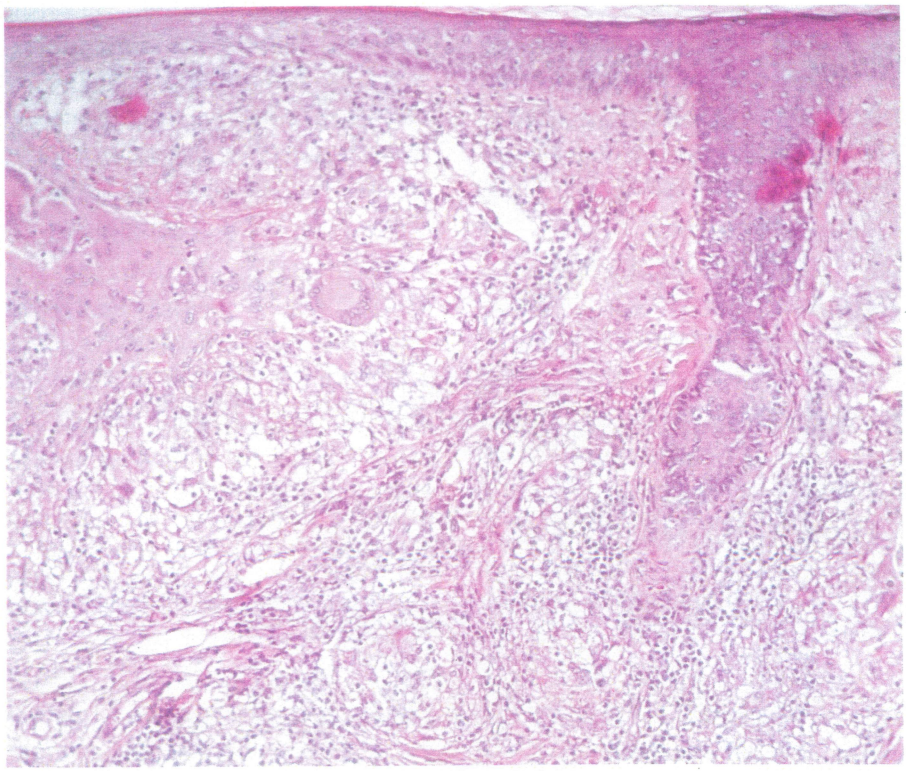

類上皮細胞，リンパ球様細胞，およびラングハンス巨細胞からなる類上皮細胞肉芽腫を認める。

図4　前額部皮膚病変の組織像（HE染色　×24）

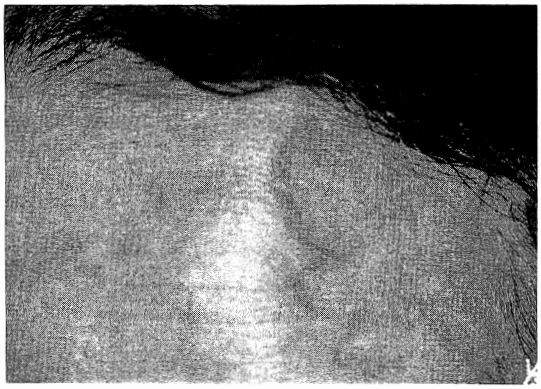

図3　前額部の皮膚病変

血管を認めた（図2A）。虹彩に結節はなかった。隅角検査ではシュレム氏管の充血と下方約半周の周辺虹彩前癒着を認めたが，明らかな新生血管，結節はなかった。透見が可能であった右眼の後極部と中間周辺部に明らかな異常はなかった。左眼は初診時の所見と変わりはなかった。ERGを行ったが，異常はみられなかった。

直ちにステロイド，βブロッカー，散瞳剤の点眼治療を開始した。4日後には前眼部の炎症は著明に改善し，新生血管は著しく狭細化した。2週間後には，虹彩および水晶体前面の新生血管はほぼ消退した（図2B）。右視力は0.03(0.05×−6.5D）と改善し，眼圧は9 mmHgと正常化した。

当院内科にサルコイドーシスの検索を依頼したところ，胸部X線撮影にて両側肺門部リンパ節腫脹を認めた。アンギオテンシン変換酵素は30.9 IU/Lと上昇していた。また，ツベルクリン反応は陰性であった。気管支肺胞洗浄液（BALF）ではOKT4/OKT8比は11.13であった。前額部の皮疹（図3）の生検で，類上皮細胞，リンパ球様細胞，およびラングハンス巨細胞からなる類上皮細胞肉芽腫を認め（図4），皮膚サルコイドーシス局面型と診断された。

Ⅲ　考　　按

本症例は，両眼のぶどう膜炎および両側肺門部リンパ節腫脹を認め，皮膚生検の結果，サルコイドーシスと診断されたもので，厚生省の診断基準[12]の組織診断群にあたる。今日まで我国では，サルコイドーシスの眼病変に関する多くの臨床統計の報告があるが，虹彩ルベオーシスの記載がないものが多く[1)2)4)8)10)11)]，中川ら[5]の報告では124眼中1眼（0.8%），根路銘ら[6]の報告では176眼中1眼（0.6%）であり，虹彩に新生血管を認めることは稀である。

本症例では，1)急激な虹彩毛様体炎の増悪とともに新生血管が出現したこと，2)ステロイドの点眼治療で炎症が軽快するとともに新生血管が消退したこと，3)虹彩後癒着のため眼底最周辺部の観察が不可能であったが，透見可能であった後極部および中間周辺部に検眼鏡的に明らかな異常はなく，しかもERGが正常であり，広範囲な網膜の虚血は考えにくいことから，本症例の新生血管の成因として，急激に増悪した虹彩毛様体炎が関与していると考えた。サルコイドーシスでは虹彩結節が大きい場合は結節上に新生血管を伴うことがあるが[9]，本症例では虹彩結節は認められなかった。

Mayerら[13]は，虹彩および隅角に新生血管を認めたサルコイドーシス患者にステロイドの内服治療を行ったところ，治療開始から60時間後に虹彩ルベオーシスと隅角の新生血管が完全に消退した1例を報告した。我々の症例では，虹彩および水晶体前面の新生血管はステロイドの点眼を始めた4日後には著明に狭細化し，2週間後には消退した。したがって，サルコイドーシスにおける虹彩ルベオーシスはステロイドに良く反応し，短期間のうちに消退しやすいのではないかと思われる。サルコイドーシスの眼病変に対するステロイドの全身投与は，速効的効果はあるものの長期予後は必ずしも局所療法に勝るものではないことから[7]，本症例のようにルベオーシスの原因がおもに前眼部の炎症によるものと考えられる場合は，ステロイドの局所投与のみでも充分効果が期待できると考える。

Ⅳ　要　　約

69歳女性で虹彩ルベオーシスをきたしたサルコイドーシスの1例を報告した。急激な虹彩毛様体炎の増悪とともに出現した虹彩新生血管は，ステロイド点眼により短期間で消炎とともに消退した。本症例の虹彩新生血管の成因として，急激に増悪した虹彩毛様体炎が関与していると考えた。

稿を終えるに当り，ご校閲いただいた保坂明郎教授に感謝いたします。また，ご協力いただいた旭川医科大学皮膚科，小池且也先生に感謝いたします。なお，本論文の要旨は，第138回北海道眼科集談会（旭川市）にて発表した。

文　　献

1) 山田酉之・町田晶子・藤村澄江・林　英道：眼サルコイドージスについて—東北大学眼科の70例を中心とした考察—，臨眼，20: 317–328, 1966.
2) 青木功喜・有賀和夫：北海道地方におけるサルコイドージスの眼科的検索，眼科，13: 449–452, 1971.
3) 宇山昌延・大熊正人・浅山邦夫・林　倫子・沖波聡・上野聰樹：サルコイド性ぶどう膜炎の臨床，臨眼，25: 1513–1522, 1971.
4) 原　雄造・岡　義祐：九大眼科におけるサルコイドーシスの統計，眼臨，71: 137–140, 1977.
5) 中川やよい・松本和郎・三村康夫・湯浅武之助：阪大眼科におけるサルコイドーシスの統計，眼紀，29: 2009–2012, 1978.
6) 根路銘恵二・大野重昭・竹内　勉・松田英彦：北大眼科におけるサルコイドーシスの臨床統計，眼臨，75: 606–609, 1981.
7) 大野重昭：サルコイドーシスおよびVogt–小柳–原田病の臨床像とその治療，眼臨，76: 1001–1008, 1982.
8) 沖波　聡：サルコイドーシスの眼病変，最新医学，43: 1475–1480, 1988.
9) 鬼木信乃夫：サルコイドーシスと眼，眼科，30: 1151–1159, 1988.
10) 山本修一・塙　忠雄・柿栖米次：眼サルコイドーシスの臨床統計および電気生理学的検討，眼臨，85: 1345–1348, 1991.
11) 小竹　聡：サルコイドーシス，あたらしい眼科，8: 1197–1203, 1991.
12) 厚生省特定疾患難病の疫学調査研究班：サルコイドーシスの診断の手引き，厚生省特定疾患の診断基準（1984年），19–21, 1984.
13) Mayer, J., Brouillette, G. and Corriveau, L. A.: Sarcoidose et rubeosis iridis, Can. J. Ophthalmol., 18: 197–198, 1983.

キーワード：サルコイドーシス，虹彩ルベオーシス，ステロイド