AMCoR
Asahikawa Medical University Repository http://amcor.asahikawa-med.ac.jp/

皮膚科の臨床 (2005.06) 47巻6号:782～783.

【肉芽腫症】
酢酸リュープロレリン(3ヵ月持続徐放性製剤)皮下注射により生じた肉芽腫の1例

高橋学位, 竹山吉博, 高橋英俊, 山本明美, 橋本喜夫, 飯塚　一

皮膚臨床 47(6)；782～783，2005

特集◆肉芽腫症

酢酸リュープロレリン（3カ月持続徐放性製剤）皮下注射により生じた肉芽腫の1例

高橋　学位*　竹山　吉博**　高橋　英俊***
山本　明美***橋本　喜夫***飯塚　一***

Ⅰ．症　例

患　者　75歳，男性

初　診　2003年12月12日

主　訴　両上腕の皮下結節と右上腕の潰瘍

既往歴　高血圧，頸椎症，胃潰瘍

現病歴　2002年8月，PSAの高値と腹部スクリーニングCTでの前立腺の腫大，石灰化を指摘され網走厚生病院泌尿器科を受診，前立腺癌と診断され摘出術を施行した（TNM病期分類Ⅳ期）。術後より酢酸ゴセレリンの3カ月持続徐放性製剤（ゾラデックスLA®）の皮下投与を開始したが，動悸・不眠といった副作用のため2003年5月より酢酸リュープロレリンの3カ月持続徐放性製剤（リュープリンSR®）に薬剤を変更，3回目の皮下投与後から注射部位に腫脹さらに排膿が出現したため当科を受診した。

現　症　右上腕に潰瘍を伴う30×27 mmの皮下硬結と10 mm大の硬結，また左上腕にも10 mm大の皮下硬結を認めた（図1）。いずれも酢酸リュープロレリンの皮下注射部位に一致していた。

検査所見　血算，生化学とも異常なし。PSA値0.1 ng/ml以下。膿の一般培養，生検組織の抗酸菌を含めた組織培養はともに陰性。

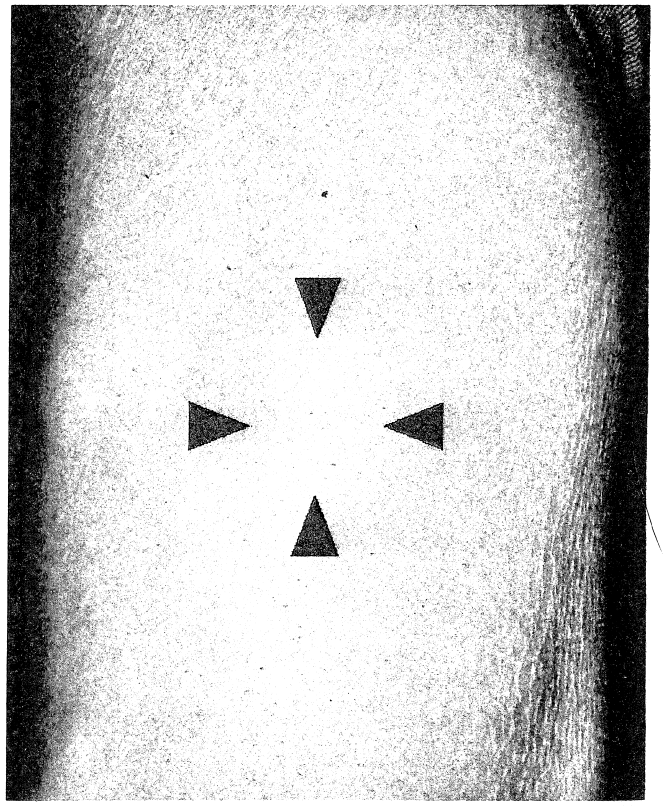

図1　臨床像：左上腕の皮下硬結

病理組織学的所見　右上腕：中央部の欠損と潰瘍形成，その周囲に肉芽腫の形成と異物型巨細胞を多数認める（図2）。巨細胞には空胞を含むものが多い。臨床像および病理学的所見より酢酸リュープロレリンによる肉芽腫と診断した。

* Michinari TAKAHASHI, 網走厚生病院，皮膚科，医長
** Yoshihiro TAKEYAMA, 同，泌尿器科，医長
*** Hidetoshi TAKAHASHI, Akemi YAMAMOTO, Yoshio HASHIMOTO & Hajime IIZUKA, 旭川医科大学，皮膚科学講座（主任：飯塚　一教授）
別刷請求先　高橋学位：網走厚生病院皮膚科（〒093-0076 網走市北6条西1丁目9）
キーワード　酢酸リュープロレリン，リュープリンSR®，肉芽腫，潰瘍化

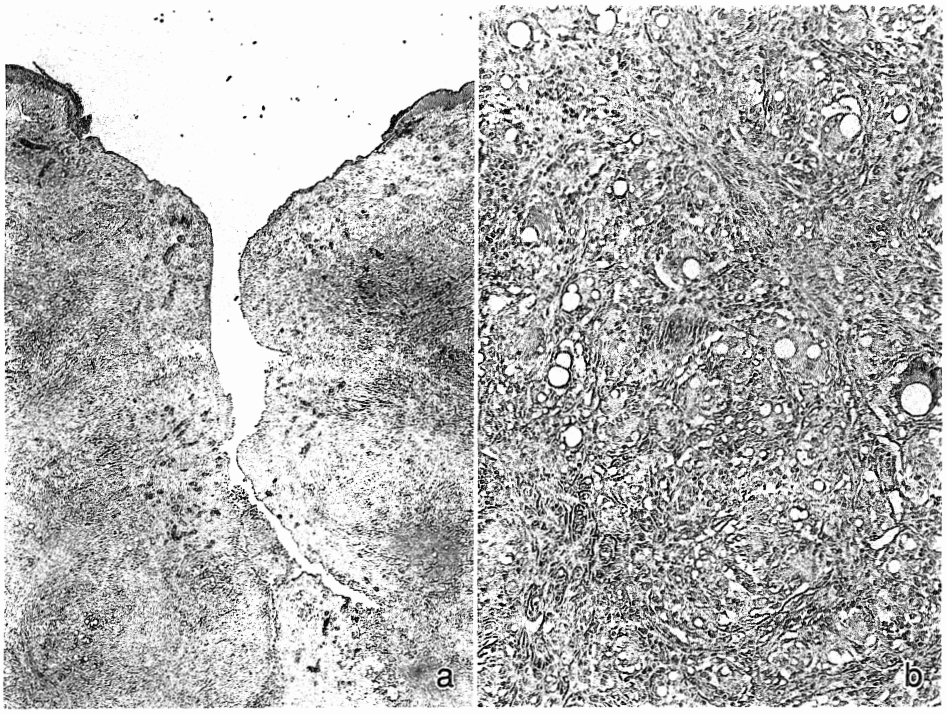

図2　右上腕，潰瘍を伴う皮下硬結の病理組織像
a：弱拡大
b：強拡大

治療および経過　潰瘍に対しては，潰瘍部を含めて局麻下に切除縫合し，残りの硬結に対しては経過観察とした。前立腺癌に対しては酢酸ゴセレリンの3カ月持続徐放性製剤に再度変更した。半年後の現在では酢酸ゴセレリン皮下投与部位には異常反応はなく，酢酸リュープロレリン局注1回目（右上腕：1年前）と2回目（左上腕：9カ月前）の硬結は消退したが，3回目の潰瘍縫合部の周囲にはまだ硬結が残存している。なお，薬剤変更後もPSA値の上昇はない。

Ⅱ．考　　察

前立腺癌の治療にはテストステロン除去目的で精巣摘出術やLH-RHアゴニスト療法が行われているが，外科的去勢は精神的影響が大きくLH-RHアゴニスト療法が選択されることが多い。その機序は高活性のLH-RHアゴニストの持続投与により，下垂体での性腺刺激ホルモンの分泌抑制と精巣における性腺刺激ホルモンへの反応性低下により，精巣におけるテストステロンの産生を抑制することを目的としている[1)]。

現在，国内で使用可能な製剤として酢酸リュープロレリンと酢酸ゴセレリンの2剤があるが，酢酸リュープロレリンでの肉芽腫形成や潰瘍形成の報告が皮膚科領域で散見されるようになった[2)〜4)]。1カ月製剤，3カ月製剤いずれも報告があるが，3カ月製剤は認可されてから日が浅く，どちらがより肉芽腫を起こしやすいかは現時点で不明である。自験例では酢酸リュープロレリンを酢酸ゴセレリンに変更した後は特に異常反応を認めていない。治療としては潰瘍部を含めた肉芽腫切除が有効である。肉芽腫形成はそれ自身LH-RH製剤の効果を減弱する可能性があるため[5)6)]，その点も考慮に入れ治療を選択することが重要であると考えられる。

(2004年12月13日受理)

文　献

1）前多敬一郎ほか：薬理と治療，**18**：103-117，1990
2）撫養宗信ほか：臨皮，**53**：801-803，1999
3）平島徳幸ほか：西日皮膚，**63**：384-386，2001
4）溝口協子ほか：日皮会誌，**114**：163-167，2004
5）Neely EK et al：J Pediatr, **121**：634-640, 1992
6）Tonini G et al：J Pediatr, **126**：159-160, 1995