AMCoR
Asahikawa Medical University Repository http://amcor.asahikawa-med.ac.jp/

皮膚病診療 (2008.04) 30巻4号:409～412.

【口腔内の疾患】
臨床例
Kikuchi-Fujimoto disease

橋本　任, 大坪紗和, 坂井博之, 橋本喜夫, 飯塚　一

皮膚病診療：30(4)；409～412, 2008

◇口腔内の疾患＜臨床例＞――⑩

Kikuchi-Fujimoto disease

橋本　任*　大坪　紗和*　坂井　博之**　橋本　喜夫***　飯塚　一*

Key words
Kikuchi-Fujimoto disease，組織球性壊死性リンパ節炎，亜急性壊死性リンパ節炎，皮疹，粘膜疹

・Kikuchi-Fujimoto disease(以下，KFD)はリンパ節に壊死巣と大型のリンパ球様細胞，組織球様細胞の浸潤，核塵を認め，好中球の浸潤が少ないことが診断の決め手となる．
・自験例では，発熱，リンパ節腫脹，口腔粘膜疹および浸潤性紅斑を認め，かつ，皮膚の病理組織においても，核塵とそれらを貪食する組織球様細胞の浸潤を認めた．
・本邦皮膚科領域で報告されたKFDの47例について検討したところ，皮疹を伴うKFDでは，皮膚の病理組織でも，高率に同様な所見を認め，また，口腔粘膜疹も10%程度に認めた．

症例　43歳，男．

初診　2004年10月12日．

主訴　発熱，全身倦怠感，頸部，体幹四肢の皮疹．

家族歴　父が肝癌で死亡．

既往歴　7，8年前にBehçet病の診断を受けている．

現病歴　2004年10月2日から，咽頭痛，咳は伴わず，悪寒，38～40℃の発熱が出現したため，10月5日，近医を受診し，アモキシシリン，プラノプロフェン，セラペプターゼを処方された．10月7日から頸部・体幹四肢に無症候性の皮疹が出現，高熱も続いたため，10月12日，旭川厚生病院内科を受診し，皮疹につき，同院皮膚科を紹介された．

現症　頸部，体幹四肢に，類円形，径3cm大までの淡紅色から暗赤色の浸潤性紅斑が散在し，一部にはびらん，毛孔一致性の丘疹も伴っていた(**図1**)．口唇および口腔粘膜に小潰瘍も認めた(**図2**)．両側頸部，腋窩，浅鼠径部に多発性の圧痛を伴うリンパ節腫脹も認めた．

臨床検査所見

WBC 2,500/μl(Neut 68%，Lym 23%，Eos 0%，Mono 9%，異型リンパ球 0%)，ALP 237 IU/l，AST 56 IU/l，ALT 58 IU/l，LDH 855 IU/l，γ-GTP 69 IU/l，CRP 4.8mg/dl，赤沈45.5mm/hr，抗核抗体陰性，抗dsDNA抗体陰性，抗Sm抗体陰性，抗SS-A抗体陰性，抗SS-B抗体陰性，ASLO 45 IU/ml，RPR陰性，TPHA陰性，HHV-6，EBV，CMVは既感染パターンであった．

画像検査

頸部～骨盤CTで，頸部に比較的小型のリンパ節を認めたが，その他，異常なし．胸部X線でも明らかな異常なし．

心電図

明らかな異常なし．

* Hashimoto, Makoto／Ohtsubo, Sawa／Iizuka, Hajime(教授)　旭川医科大学皮膚科学講座(〒078-8510 旭川市緑が丘東2条1丁目1－1)
** Sakai, Hiroyuki(主任部長)　市立旭川病院皮膚科(〒070-8610 旭川市金星町1丁目1－65)
*** Hashimoto, Yoshio(主任部長)　旭川厚生病院皮膚科(〒078-8211 旭川市1条通24丁目111－3)

図1　左頸部の自覚症状を伴わない浸潤性紅斑

図2　口唇および口腔粘膜の小潰瘍

骨髄生検所見

異常なし．

皮膚病理組織学的所見

左上腕の浸潤性紅斑から生検した．表皮は異常なし．真皮は全体に浮腫性で，血管および付属器周囲に単核球，組織球様細胞を中心とした細胞浸潤があり，多数の核塵を認めたが，好中球浸潤は目立たず，胞体内に核塵を貪食する組織球様細胞も認めた(図3)．

リンパ節の病理組織学的所見

右頸部の腫脹したリンパ節から生検した．肉芽腫形成を伴わない，著明な好酸性の壊死巣と多数の核塵，それらを貪食する組織球様細胞の浸潤を認めた(図4)．好中球の浸潤は目立たなかった．

免疫組織学的所見

皮膚，リンパ節ともCD68陽性細胞を多数認めた．

鑑別診断

皮疹，発熱，リンパ節腫脹をきたす疾患が鑑別疾患としてあげられる．いずれもKFDに特徴的なリンパ節病変は認めない．

悪性リンパ腫：皮疹ないしリンパ節の特異的病理組織像と遺伝子再構成の有無が決め手となる．

Sweet病：発熱，末梢血好中球増加，好中球浸潤性紅斑が3主徴．紅斑は圧痛を伴う．口腔内アフタも生じうる．

多形(滲出性)紅斑：特徴的な標的状，虹彩状の環状浮腫性紅斑が多発する．薬剤性では，粘膜症状，発熱などの全身症状を伴うStevens-Johnson症候群，中毒性表皮壊死症に移行する危険もある．自験例では，アモキシシリン，プラノプロフェン，セラペプターゼの内服歴があり，3剤とも多形紅斑型の報告[1]があった．

Behçet病：結節性紅斑，血栓性静脈炎，無菌性毛嚢炎，針反応陽性などの皮膚症状，再発性口腔粘膜アフタ，外陰部潰瘍，眼症状が4主徴．消化器症状，血管系症状，中枢神経症状などを伴うこともある．

伝染性単核症：EBウイルス初感染．発熱，リンパ節腫脹とリンパ球増加，異型リンパ球出現，口蓋点状出血，肝脾腫，肝機能障害を呈することもある．

全身性エリテマトーデス：蝶形紅斑，円板状皮疹，光線過敏症，口腔内潰瘍などの発疹のほかに，関節炎，腎症状，その他の全身症状，抗核抗体陽性などの免疫学的異常を示す．

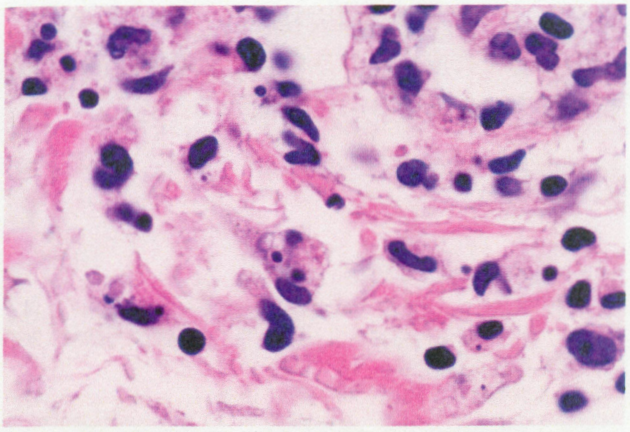

図3　皮膚の病理組織像．胞体内に核塵を貪食する組織球様細胞(H-E染色，10×100)

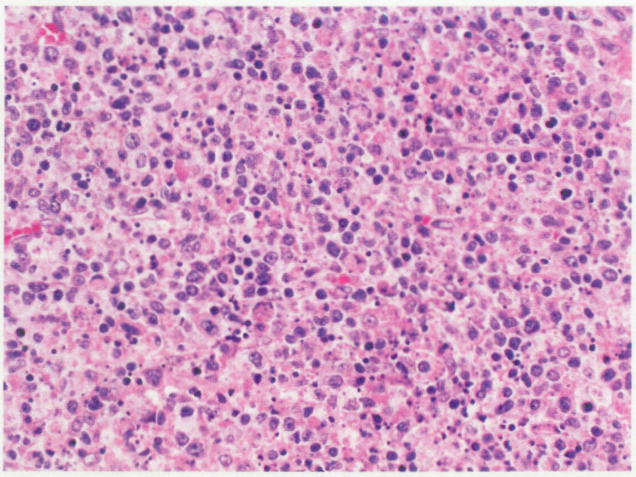

図4　リンパ節の病理組織像．好酸性の壊死巣，核塵，それらを貪食する組織球様細胞の浸潤を認める(H-E染色，10×40)．

表　本邦皮膚科領域で報告されたKikuchi-Fujimoto disease 47例のまとめ

年齢(11～55歳，平均年齢・30.1歳)
　10歳代 5例(10.6%)　20歳代 20例(42.6%)　30歳代 14例(29.7%)
　40歳代 6例(12.8%)　50歳代 2例(4.3%)
性別　男性 24例：女性 23例＝1.04：1

	あり	%	なし	%	記載なし	%
発熱	43例	91.5	0例	0	4例	8.5
リンパ節腫脹	45例	95.7	0例	0	2例	4.3
頸部リンパ節腫脹	38例	80.9	0例	0	9例	19.1
圧痛を伴うリンパ節	12例	25.6	1例	2.1	34例	72.3
皮疹	42例	89.3	3例	6.4	2例	4.3
口腔粘膜疹	6例	12.8	6例	12.8	35例	74.4
皮膚病理組織所見(記載のあった34例中)						
組織球様細胞の浸潤	16例	47.1	6例	17.6	12例	35.3
核塵	20例	58.8	5例	14.7	9例	26.5
検査所見						
白血球減少	30例	63.8	4例	8.5	13例	27.7
異型リンパ球	4例	8.5	11例	23.4	32例	68.1
肝機能異常	16例	34.0	13例	27.7	18例	38.3
LDH上昇	25例	53.2	1例	2.1	21例	44.7
CRP上昇	21例	44.7	5例	10.6	21例	44.7
血沈亢進	16例	34.0	4例	8.5	27例	57.5
治療						
ステロイド全身投与	29例	61.7	8例	17.0	10例	21.3
再発の疑い	11例	23.4	12例	25.6	24例	51.0

診断確定

自験例では，特徴的なリンパ節病変とそれに付随する皮膚病変からKFDと診断した．口唇，口腔粘膜に小潰瘍を認め，一部，浸潤性紅斑上に毛包一致性の小丘疹を認めたが，ほかにBehçet病の診断基準に合致する所見はなかった．EBウイルスは既感染パターンで結核その他の感染症を疑わせる所見もなかった．

治療および経過

10月13日，旭川厚生病院皮膚科に入院し，プレドニゾロン(PSL) 40mg/日の全身投与を開始したところ，翌日から解熱し，皮疹も改善傾向を認め，PSLを徐々に減量，中止した．肝機能障害も軽快し，その後，再燃は認めない．

考　按

KFDは，1972年に菊池[2]，藤本ら[3]が報告した疾患で，その後，組織球性壊死性リンパ節炎，亜急性壊死性リンパ節炎などの病名で報告されている．診断は，リンパ節の好酸性壊死巣と大型のリンパ球様細胞，組織球様細胞の増殖を認め，好中球の浸潤は少ないという特徴的な病理組織像からなる．

KFDの報告は，主に内科，小児科，耳鼻科などからであるが，皮疹の報告は必ずしも多くなく，Sumiyoshiら[4]は，KFDの19.5%に皮疹を伴ったとしている．一方，今回，調べえた本邦皮膚科領域でのKFDの47例[5~50]についてまとめると，89.3%で皮疹の記載があり，浸潤性紅斑，滲出性紅斑が多く，ほかに，凍瘡様[6]，紅色皮下結節[6]，痤瘡様[14]，麻疹様[20]，点状紫斑[28]，蕁麻疹様[37]など，顔面では蝶形紅斑様[20]，ヘリオトロープ様[5,35]などの報告もあった(**表**)．

Sumiyoshiら[4]は，KFDの皮膚の病理組織では，非特異的な場合と血管周囲に大型のリンパ球，組織球の増殖と集簇，核崩壊像などの特異的な所見がみられる場合があるとしている．今回，皮膚の病理組織学的所見は34例で記載があり，リンパ節と同様な特異所見の中で，組織球様細胞の浸潤は47.1%，核塵は58.8%と比較的高率に認めた．また，これらの特異的な所見が得られた皮疹の性状は，自験例を含め，すべて，浸潤性紅斑，滲出性紅斑，硬結性紅斑で，その他の性状の皮疹では，非特異的所見のみであった．KFDの診断はリンパ節生検が決め手となるが，皮膚の病理組織も有用な参考所見を提供する可能性がある．

また，47例中，自験例を含めた6例，12.8%で粘膜に発赤，口蓋垂に小潰瘍[14]，歯肉炎[19]，上口蓋に点状出血[21]，下口唇のびらん，浮腫[30]，口唇，口腔のアフタ[33]という口腔粘膜疹の記載があった．KFD，とくに皮疹を伴う場合，粘膜疹の存在は念頭に置くべき所見の1つと思われる．

<文　献>

1) 福田英三：薬疹情報　第12版，医療法人FDC福田皮ふ科クリニック　薬疹情報編集室，福岡，p.132，p.297，p.373，2007
2) 菊池昌弘：日血会誌　**35**：379，1972
3) 藤本吉秀ほか：内科　**30**：920，1972
4) Sumiyoshi, Y. et al.：Virchows Arch[B]　**62**：263，1992
5) 清水芳盛ほか：日皮会誌　**95**：1108，1985
6) 猪股成美ほか：日皮会誌　**96**：1176，1986
7) 矢幡　敬ほか：皮膚病診療　**9**：953，1987
8) 松永佳世子ほか：日皮会誌　**97**：75，1987
9) 小路雅人ほか：日皮会誌　**98**：594，1988
10) 高橋典大ほか：西日皮膚　**51**：227，1989
11) 小澤ゆかりほか：日皮会誌　**100**：316，1990
12) 山田美奈ほか：皮膚病診療　**15**：783，1993
13) 戸井洋一郎ほか：皮膚臨床　**36**：131，1994
14) Seno, A. et al.：J Am Acad Dermatol　**30**：504，1994
15) 生島美穂ほか：皮膚　**39**：264，1997
16) 平賀　剛ほか：日皮会誌　**108**：615，1998
17) 松村文子ほか：皮膚臨床　**40**：817，1998
18) Ura, H. et al.：J Dermatol　**26**：385，1999
19) 五十嵐敦之ほか：日皮会誌　**109**：657，1999
20) 古谷喜義ほか：西日皮膚　**61**：251，1999
21) 小金平容子ほか：皮膚臨床　**42**：247，2000
22) 服部協子ほか：西日皮膚　**62**：427，2000
23) 矢沢　仁ほか：皮膚臨床　**42**：359，2000
24) 二宮啓郎ほか：西日皮膚　**63**：199，2001
25) 長尾　洋ほか：日皮会誌　**111**：1139，2001
26) 上田武滋：日皮会誌　**111**：1137，2001
27) 安川香菜ほか：日皮会誌　**111**：200，2001
28) 齋藤敦子ほか：臨皮　**55**：777，2001
29) 片山宏賢ほか：日皮会誌　**112**：681，2002
30) Imai, K. et al.：J Dermatol　**29**：587，2002
31) Miyashita, Y. et al.：J Dermatol　**30**：608，2003
32) 岩田政宏ほか：西日皮膚　**65**：512，2003
33) 伊藤周作ほか：皮膚臨床　**45**：175，2003
34) 永井　浩：日皮会誌　**113**：1319，2003
35) 安藝良一ほか：西日皮膚　**65**：298，2003
36) 山口隆広ほか：Skin Cancer　**18**：13，2003
37) 木村陽一ほか：臨皮　**59**：1288，2005
38) 多田光太郎ほか：日皮会誌　**115**：1648，2005
39) 小野藤子ほか：皮膚病診療　**27**：1431，2005
40) 堀　仁子ほか：皮膚臨床　**47**：865，2005
41) 田中千洋ほか：日皮会誌　**115**：1057，2005
42) 臼井真理子ほか：皮膚の科学　**4**：254，2005
43) 荒井美奈子ほか：日皮会誌　**115**：1057，2005
44) 佐々木弘真ほか：皮膚の科学　**4**：249，2005
45) 星野　慶ほか：臨皮　**61**：66，2007
46) 青田典子ほか：臨皮　**61**：799，2007
47) 林めぐみほか：皮膚の科学　**6**：318，2007
48) 坂本修子ほか：西日皮膚　**69**：574，2007
49) 清水教子ほか：日皮会誌　**117**：1631，2007
50) 岡栄二郎ほか：西日皮膚　**68**：333，2006