AMCoR
Asahikawa Medical University Repository http://amcor.asahikawa-med.ac.jp/

旭川厚生病院医誌 (2005.12) 15巻2号:120～122.

梅毒の1例

大坪紗和, 坂井博之

梅毒の１例

大 坪 紗 和　坂 井 博 之

要　旨

ほぼ全身に２期疹をみとめた梅毒の１例を報告する。症例は25歳，男性。３ヵ月ほど前に面識のない女性との性交渉歴がある。初診の約１ヵ月前に両手掌に自覚症状を伴わない皮疹が出現した。近医皮膚科を受診し，血液検査で梅毒反応陽性を指摘されたため当科を受診した。初診時，ほぼ全身に鱗屑をともなう小指頭大の紅斑および紅色丘疹を認め，第２期梅毒の診断でアモキシシリン1500mg／日による内服治療を開始した。翌日にJarisch-Herxheimer反応と思われる，発熱，倦怠感がみられた。内服２週後には皮疹は消退した。

Key Words：第２期梅毒，性感染症，梅毒血清反応

はじめに

梅毒は性感染症（sexually transmitted disease，以下STD）の代表的疾患のひとつで，*Treponema pallidum* を病原体とする。本邦では1955年に約28000人の届出があったが，その後は1960年代，1980年代に一時的に増加がみられたものの近年減少傾向にある[1]。しかし，近年のSTDに関する無関心などから，潜在的患者層は相当数存在するのではないかといわれている。今回われわれは，ほぼ全身に２期疹を認めた梅毒患者を経験したので報告する。

〈症例〉

患者：25歳，男性

初診：2004年７月29日

主訴：自覚症状のないほぼ全身の皮疹

既往歴，家族歴：特記すべきことなし。

現病歴：３ヵ月ほど前に，面識のない女性との性交渉歴がある。１ヵ月前に両手掌に自覚症状のない紅色皮疹が出現した。近医皮膚科を受診し抗アレルギー剤の投与を受けたが，徐々に顔面，体幹，四肢に拡大してきた。再診時に血液検査上梅毒の疑いがあると指摘されたため，当科を受診した。

現症：顔面，特に口周囲に米粒大から小指頭大の鱗屑をともなう紅色丘疹を認める。体幹，四肢には直径１cm程度までの不整形淡紅色紅斑が不規則に散在している（図１，２，３，４）。

臨床検査所見：末梢血液，生化学に特記すべき所見なし。梅毒血清反応（serological test for syphilis，以下STS）は*Treponema pallidum* hemaglutination assay（以下TPHA）：5120×，Rapid plasma reagin（以下RPR）：32×であった。

病理組織学的検査：体幹の皮疹から生検した。真皮上層から中層にかけて，血管周囲性にリンパ球，単核球を主体とした比較的密な細胞浸潤を認める。血管内皮細胞の軽度の腫脹も認める（図５）。



図１　初診時臨床像（口周囲）

旭川厚生病院　皮膚科　〒078－8211　旭川市１条通24丁目



図2　初診時臨床像（腹部）

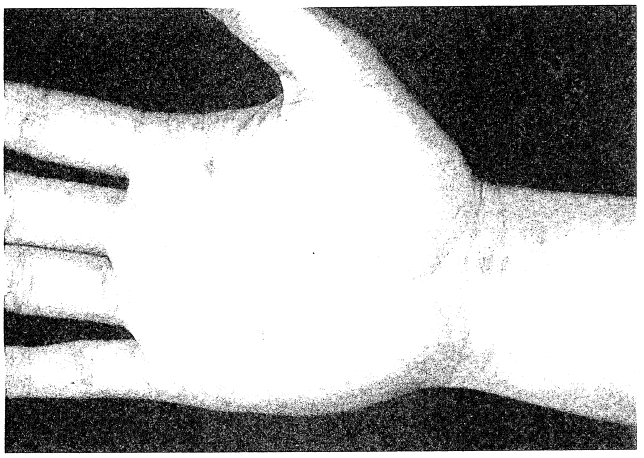

図3　初診時臨床像（右手掌）

治療および経過：第2期梅毒と診断し，アモキシシリン1500mg／日による内服治療を開始した。翌日に38度台の一過性の発熱，倦怠感がみられたが無治療で症状は消失した。皮疹は約2週間でほぼ消退し，抗体価も低下したため6週後に1000mg／日に減量し，さらに4週内服し治療を終了した。現在STSはTPHA：320×，RPR：2×まで低下し，皮疹の再燃も認めない。

考　　察

梅毒は，早期に発見，治療開始するほど治療期間が短く，血清反応も早く陰性化しやすいといわれている[1]。治療には梅毒トレポネーマに感受性が高く殺菌的に作用し，耐性菌の報告もないペニシリン系薬剤を第一選択として用いる[2]。ペニシリンアレルギーの患者には塩酸ミノサイクリン200mgを一日量として投与する。投与期間は通常早期梅毒（第1期および第2期）で4週間，第3期では4週間を1クールとして2～3クール繰り返す。治療に際しての注意点として，治療開始後数時間で大量の梅毒スピロヘータが死滅するため，発熱，頭痛，悪寒や皮疹の増悪などがみられることがありJarisch-Herxheimer反応と呼ばれている[3]。本症例においてもアモキシシリン投与後に発熱，倦怠感が出現し，明らかな皮疹の増悪はないが上記反応と考えた。

図4　初診時臨床像（右大腿部）

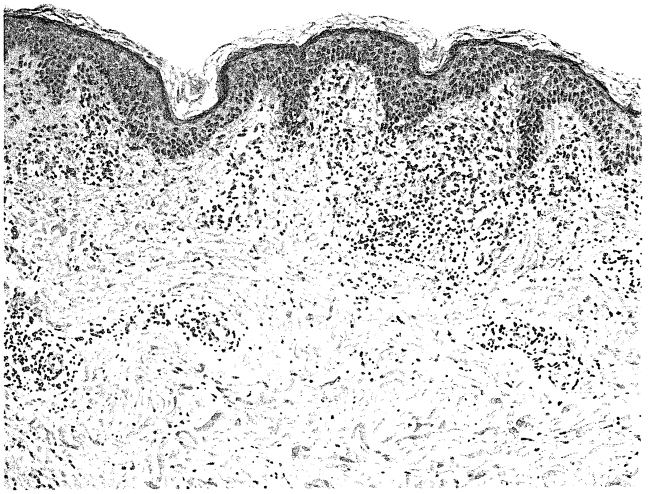

図5　病理組織学的所見

抗生剤の投与により梅毒疹は数週間程度で消退するが，STSは陰性化するにしても数ヵ月から2年ほどの期間を要する[4]。感染後時間が経過した晩期梅毒などの症例では抗体価の低下に時間がかかるのみならず，陽性のまま残ることも多い。梅毒の治療においてはSTSの推移が治療効果判定の指標となるが，必ずしもこれらを陰性化させるのが治療の目的ではない。

梅毒は古くからある性感染症であり新たな疾患ではないが，今日でもなお臨床的重要度に変わりはない。

ピルが解禁されたことにより，梅毒を含めた性感染症全般の患者数増加も危惧される現状では，日常診療でも常に注意をはらう必要があると考える。

文　　献

1）伊東文行：梅毒．MB Derma　70：37－42，2003
2）大里和久：梅毒．最新皮膚科学大系　第15巻ウイルス性疾患　性感染症（玉置邦彦編），中山書店，東京，210－225，2003
3）岡本昭二：陰嚢の皮膚病　梅毒（第2期疹）．皮膚病診療 12：513－516，1990
4）谷口彰治，浜田稔夫：梅毒患者の統計的観察．皮膚　34：663－668，1992

A case of syphilis

Sawa OHTSUBO，Hiroyuki SAKAI

Key Words：secondary syphilis, sexually transmitted disease, serological test for syphilis

Dept. of Dermatology, Asahikawa Kosei Hospital, 1-24, Asahikawa, 078-8211, Japan