AMCoR
Asahikawa Medical University Repository http://amcor.asahikawa-med.ac.jp/

旭川厚生病院医誌 (1998.06) 8巻1号:46～48.

リウマチ結節の1例

山田由美子, 中根宏, 坂井博之, 水元俊裕

リウマチ結節の1例

山田 由美子[1)] 中根 宏[1)] 坂井 博之[1)]
水元 俊裕[2)]

要旨

45歳女性。慢性関節リウマチがあり某病院で治療中である。左踵部の軽度圧痛のある皮内結節を主訴に来院した。組織学的に膠原線維のフィブリノイド変性を組織球が索状に取り囲む，いわゆる palisading granuloma の像を認めた。切除後，再発はない。

Key Words：リウマチ結節，踵部

はじめに

リウマチ結節は慢性関節リウマチ（RA）患者の肘関節付近に好発する皮内結節で，組織学的にpalisading granulomaの像を特徴とする。このほか手指関節，膝関節にもときに出現するが，踵部に生じることは比較的稀である。今回我々は，45歳女性の左踵部に生じたリウマチ結節を経験したので若干の文献的考察を加えて報告する。

1．症例

患　者：45歳，女性。
初　診：1996年8月9日。
主　訴：左踵部の軽度圧痛のある皮内結節。
既往歴：19歳の時から慢性関節リウマチがあり1991年から某病院で治療を受けている。なお，悪性関節リウマチを示唆する血管病変に伴う皮膚および内臓病変を生じたことはない。
家族歴：特記すべきことなし。
現病歴：初診の約1年前に左踵部の皮内結節に気づいた。大きさに変化はなかったが，歩行時にやや痛みを生じてきたため当科を受診し，切除目的で入院した。
現　症：左踵部に直径1cm大で，下床との可動性のない，弾性硬で軽度圧痛を伴う皮内結節を認める（図1）。

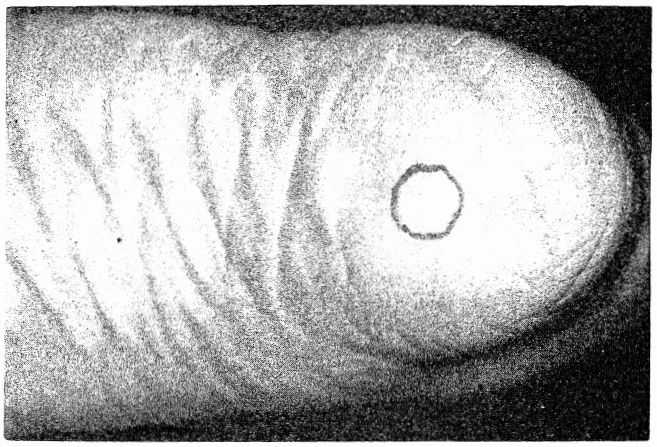

図1　左踵部の皮内結節

臨床検査成績：末梢血液像には異常を認めない。血清鉄の低下，CRPの上昇，赤沈の亢進，RF陽性を認める（表1）。

表1　臨床検査成績

WBC	5500/mm³	CH50	37.5 IU/mℓ
RBC	388万/mm³	IgG	1146mg/dl
Hb	10.2g/dl	IgA	182mg/dl
Ht	30.3%	IgM	219mg/dl
Plt	23.7万/mm³	RF	37.6 IU/mℓ
GOT	32 IU/l	ANA	陰性
GPT	34 IU/l		
Fe	33μg/dl		
CRP	16.6 mg/dl		

[1)]旭川厚生病院　皮膚科　078-8211　旭川市1条通24丁目
[2)]遠軽厚生病院

病理組織学的所見：病変は真皮中層から皮下脂肪織にかけて存在する。真皮膠原線維は無構造，好酸性に変性し，フィブリノイド壊死がみられる。この膠原線維の変性巣を組織球が取り囲み，一部では索状に配列しpalisading granulomaの像を呈している。さらにその外側にリンパ球様細胞が浸潤し結合織が増生している。明らかな血管炎は認められない（図2）。

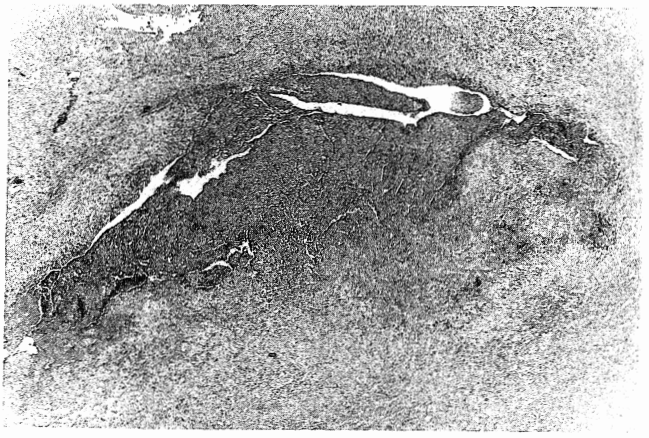

図2-a　病理組織像（弱拡大像）
真皮内に比較的境界明瞭な膠原線維のフィブリノイド変性を認める。

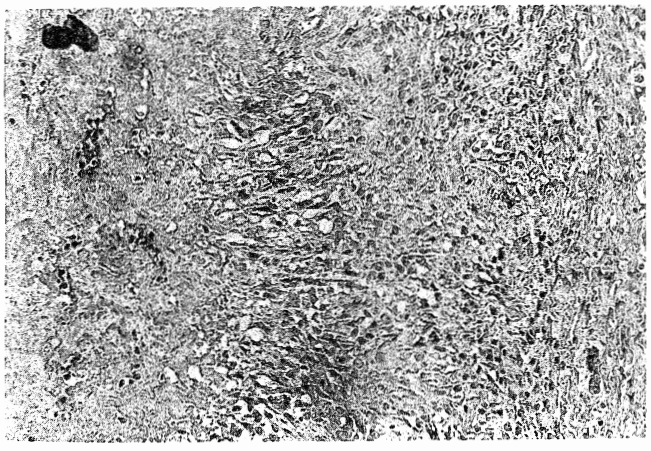

図2-b　病理組織像（強拡大像）
フィブリノイド変性層の外側を組織球が索状に配列する，いわゆるpalisading granulomaの像を認める。

以上の臨床および組織学的所見より本症例をリウマチ結節と診断した。術後，再発はない。

2．考　　案

リウマチ結節はRAに特異的な皮膚症状で，その出現頻度は通常のリウマチ患者の5～25%，血管炎を伴うRAでは80～95%に認められると報告されている[1]。また，リウマチ結節を有する者のRF陽性率は高く，より重症のRAにみられる傾向にあるともいわれている[2]。リウマチ結節の好発部位は肘関節，手指関節など外力を受けやすい骨性突起部位であり[3]，機械的刺激を受けやすい部位に生じやすい。したがってリウマチ結節は，関節変形が生じやすく周囲に余分な負荷すなわち慢性の物理的刺激が加わりやすい，より重症のRA患者で多くみられる傾向にある。また，重症のRAでは機能障害から運動量の低下があり，同一部位の長時間の圧迫が生じやすいことも要因の一つと思われる。通常，数カ月から数年続くといわれるが，3～4週で自然消退するものや，RAの活動性と相関するものもある[4]。また機械的圧迫を取り除くことによって消退することがあることも知られている[5]。

足底，足趾などに生じたリウマチ結節は，本邦皮膚科領域からは今までに数例の報告があるのみである[3)6)7)8)]。症例の少ない理由として，目の行き届かない部位であることや通常無痛性であることがあげられている。しかしながら，慢性刺激の加わる部位に好発するというリウマチ結節の性質を考慮すると，足踵部では無症状のまま気づかれない例も多く存在していると考えられる。

文　　献

1）Schmid, et al: Am J Med, 23: 56-83, 1961.
2）長岡研五ほか：皮膚科紀要，80：317，1985.
3）藤田志津子ほか：足蹠，趾腹に多発したリウマチ結節の1例，皮膚臨床，31(1)：61～65，1989.
4）古谷達孝，折原俊夫：現代皮膚科学体系，18巻　381～383，1994.
5）五十嵐敦之ほか：足蹠，趾腹に生じたリウマチ結節の2例，皮膚病診療，11(2)：131～134，1989.
6）檜垣祐子ほか：慢性リウマチ患者の瘻孔を伴う胼胝，皮膚病診療，15(11)：977～980，1993.
7）小川　力ほか：リウマチ結節の1例，日皮会誌，96：201，1986.
8）玉森嗣育ほか：リウマチ結節の2例，日皮会誌，96：1177，1986.

A Case of Rheumatoid Nodule

Yumiko YAMADA[1], Hiroshi NAKANE[1], Hiroyuki SAKAI[1],
Toshihiro MIZUMOTO[2]

A 45-year-old woman, suffering from rheumatoid arthritis for 26 years, presented with a skin nodule on her left heel. Physical examination revealed a normal-skin-colored, intracutaneous nodule measuring about 1cm on her left heel. Histological feature showed the presence of so-called palisading granuloma in the subcutanea. After excision, no recurrence occurred.

Key Words: Rheumatoid nodule, Heel

[1]Dept. of Dermatology, Asahikawa Kosei General Hospital, 1-24, Asahikawa 078-8211, Japan
[2]Dept. of Dermatology, Engaru Kosei General Hospital