AMCoR
Asahikawa Medical University Repository http://amcor.asahikawa-med.ac.jp/

産婦人科の実際 (1989.07) 38巻7号:1045～1050.

当科11年間の低悪性度卵巣嚢胞性腺腫の臨床的検討

齋藤豊一、林博章、石川睦男、清水哲也、萬豊、山下幸紀

Vol. 38. No. 7. 1989

原　著

当科 11 年間の低悪性度卵巣嚢胞腺腫の臨床的検討

齋藤豊一*　林　博章*　石川睦男*
清水哲也*　萬　豊**　山下幸紀***

はじめに

卵巣腫瘍の大部分を占める common epithelial tumor の中に組織学的に良性と悪性の中間に位置し臨床的にも予後良好の腫瘍がある事は知られているが WHO での carcinoma of low potential malignancy (LPM) とか[7] FIGO における borderline case[8]，日本産科婦人科学会での低悪性度嚢胞性腺腫に確当すると思われる。本腫瘍は組織学的に carcinoma の特徴を持つが，間質への浸潤を欠き，比較的予後良好とされるも，卵巣外への進展が 14～16% にみられるといわれる[9]。以下，旭川医科大学において過去 11 年間に LPM と診断された 10 症例につき考察を試みた。

I. 研究対象

昭和 52 年より昭和 62 年までの 11 年間に旭川医科大学産婦人科で治療した LPM 10 症例を対象とした。同時期に当科で取り扱われた日産婦分類での中間群を含む悪性卵巣腫瘍は 61 症例あり，内訳を表 1 に示した。LPM は 61 症例中 10 例 (16.4%) であった。組織的に分類すると，漿液性嚢胞腺癌 22 例中 LPM は 2 例 (9.1%)，同様にムチン性嚢胞腺癌 16 例中 8 例 (50.0%) であった。

* Toyokazu SAITO, Hiroaki HAYASHI, Mutsuo ISHIKAWA, Tetsuya SHIMIZU (教授)
旭川医科大学産婦人科
** Yutaka YOROZU 札幌マタニティホスピタル
*** Kohki YAMASHITA 国立札幌病院産婦人科
〔別冊請求先〕〒 078 旭川市西神楽 4 線 5 号 3-11
旭川医科大学産婦人科　林　博章

表 1　悪性卵巣腫瘍の組織型
(昭和52年より昭和62年11月まで)

上皮性腫瘍	52例
漿液性 (低悪性度 2 例)	22例
ムチン性 (低悪性度 8 例)	16例
類内膜	1例
明細胞	4例
未分化	9例
性索間質性細胞	5例
顆粒膜	4例
男化腫瘍	1例
胚細胞腫瘍	4例
胎児性癌	2例
奇形腫	1例
未分化胚細胞腫	1例
計	61例

旭川医科大学産婦人科

II. 研究，結果

1. 年　齢

年齢分布をみると LPM 10 例は，50 歳代に peak をもつ悪性卵巣腫瘍全体の年齢分布と異なり 10 歳代から 60 歳代まで均等に分布をみた (図 1)。

2. 術前診断

LPM を術前に診断する事は不可能で，確定診断は，手術摘出後の病理組織学的診断によらねばならない。術前に LPM 症例に対しどの程度の診断がなされていたか retro spective に画像診断を中心に検討を加えてみた (表 2)。当科 10 症例の超音波断層法および computed tomography (CT) を用いた術前画像診断をみ

表 2　術前超音波，CT 所見

症　例	超音波所見	CT 所　見	組織型
No. 1	polycystic	*	M
No. 2	*	*	M
No. 3	polycystic, 一部 solid	*	M
No. 4	polycystic, 一部 solid	*	M
No. 5	polycystic	polycystic, solid	S
No. 6	polycystic	polycystic	M
No. 7	polycystic	polycystic	M
No. 8	cystic	cystic	S
No. 9	polycystic	polycystic	M
No. 10	cystic, 一部 solid	cystic, solid	M

*：施行せず
M：mucinous cystadenoma
S：serous cystadenoma

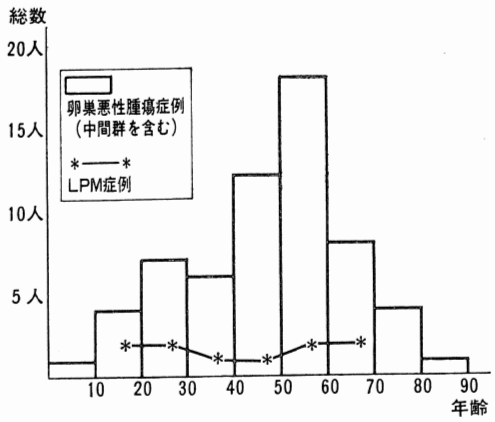

図 1　悪性卵巣腫瘍の年齢分布
（昭和52年より昭和62年11月まで）

ると，10 例中他医にて手術を受けた 1 例は不明であるが 9 例中多房性のみの所見 4 例，多房性で一部充実部の認められるもの 3 例，単房性の所見のみのもの 1 例，嚢胞性で一部充実部の認められるもの 1 例であった。USG および CT 所見はほぼ一致している。

3. 治　療

LPM 症例 10 例の臨床経過をみると全例進行期は Ia 期であり，組織型は，mucinous cystadenoma 8 例，serous cystadenoma 2 例であった（表 3）。全例に手術施行され両側卵巣を摘出したもの 4 例，そのなかで子宮全摘を伴ったもの 2 例である。対側卵巣楔状切除を加えたもの 2 例，患側卵巣摘出のみにとどまったもの 3 例あり，この 3 例のうち 1 例は他医にて手術施行例であり，2 例は年齢も 10 代と若年者であった。術後治療の行われたものは 4 例あり，1 例を除き 9 例は現在再発徴候をみていない。症例 7 の 1 例は poly surgery のため周辺組織との癒着が強く卵巣腫瘍部分切除を余儀なくされ，経 2 cm 以上の腫瘍が残存した。手術後 3 年 9 カ月にて再発を認め再手術となった。なお，10 症例の中で各種 tumor marker の異常値をとるものはなかった。術後後療法として 4 例に化学療法が施行され，その経過を表 4 に示す。症例 1 は後療法として FAMT 療法（5 FU, Cyclophosphamide, Mitomycin C, Toyomycin）10 クール施行，症例 2 は CDDP 100 mg 投与，症例 3 は CDDP 300 mg 投与された。症例 7 は不完全手術が余儀なくされ，5 FU による治療が行われたが，副作用のため中止された。ここに卵巣部分摘除後 mucinous cystadenoma of LPM と診断され 3 年 9 カ月後に再発をみ，再手術を受け mucinous cystadenocarcinoma と診断された症例 7 につき詳細に検討する。表 5 に臨床経過を示す。症例は初診時 64 歳，38 歳から 39 歳にかけ poly surgery の既往あり。昭和 55 年 6 月，腹部膨満

表 3　LPM 10 症例の臨床経過

症　例	年齢	進行期	組織型	手術療法	後遺法	予　後
No. 1	34	Ia	M	左OV摘出 右OV楔状切除	FAMT (10×)	6 Y11M (生)
No. 2	24	Ia	M	左OV摘出 (他医にて)	CDDP (100 mg)	6 Y 5 M (生)
No. 3	53	Ia	M	両OV摘出	CDDP (300 mg)	5 Y 6 M (生)
No. 4	51	Ia	M	両OV摘出 子宮全摘		5 Y 3 M (生)
No. 5	62	Ia	S	両OV摘出		5 Y 2 M (生)
No. 6	18	Ia	M	右OV摘出		5 Y 1 M (生)
No. 7	64	Ia	M	腫瘍部分切除	5Fu (内服)	4 Y (生)
No. 8	19	Ia	S	右OV摘出		3 Y 6 M (生)
No. 9	27	Ia	M	右OV摘出 左OV楔状切除		2 Y 2 M (生)
No. 10	48	Ia	M	両OV摘出 子宮全摘		1 Y 4 M (生)

S : Serous cystadenoma
M : Mucinous cystadenoma

表 4　後療法施行症例

氏　名	年　齢	組織型		理　由	予　後
No. 1	34	M	FAMT 10×	予防的投与	6 Y11M 再発 (−)
No. 2	24	M	CDDP 100 mg	他医より転科 Ca を考慮	6 Y 5 M 再発 (−)
No. 3	53	M	CDDP 300 mg	間質浸潤疑い	5 Y 6 M 再発 (−)
No. 7	64	M	5Fu 11カ月	腫瘍残存	3 Y 9 M後 再発 CP 療法中

M : mucinous cystadenoma
CP : cyclophosphamide＋cisplatin

感，下腹痛自覚していたが放置，昭和 58 年 10 月他医受診，卵巣腫瘍の診断を受け，ただちに当科紹介され内診上，超手拳大嚢胞性卵巣腫瘍の所見を得た。昭和 58 年 12 月手術，腫瘍と周囲組織との癒着が強く右卵巣腫瘍部分切除術施行，肉眼的に嚢胞内面に乳頭様増殖を認めた。腹水は，認められず，左卵巣は観察不能であった。病理結果は，mucinous cystadenoma of LPM であった。colon の漿膜の一部も検索されたが悪性像は認められなかった。外来にて

表 5 臨床経過

症例（No. 7） 初診時 64 歳	
昭和32年	腹痛にて開腹手術（詳細不明）
昭和33年	子宮腟上部切断術，腸切断などの手術（詳細不明）
昭和55年6月	腹部膨満感，腹部痛自覚するも放置
昭和58年10月	腹部腫瘤触知，下腹痛増強にて当科初診，卵巣腫瘍の診断
昭和58年12月	手術（腫瘍部分摘除術） Mucinous cystadenoma borderline malignancy と診断 後療法として 5Fu 200 mg/day 開始
昭和59年11月	肝機能悪化のため 5Fu 中止 再発徴候（－）
昭和62年8月	小児頭大腹部腫瘤触知 超音波にて cystic 一部 solid area 認める 再発の診断にて再入院
昭和62年9月	再手術 （右卵巣腫瘍摘出術，CDDP 100 mg 腹腔内投与） Cystadenocarcinoma (Ia) の診断
昭和62年10月	CP 療法開始

術後 5FU 内服による後療法を 11 カ月継続したが，昭和 59 年 11 月肝機能悪化のため中止となった。その後外来受診せず，昭和 62 年 8 月下腹痛あり当科受診，小児頭大嚢胞性腫瘤認め当科再入院となり，9月8日再手術となった。広汎な腸管の癒着のため，初回手術と同様に不完全な右付属器摘出術施行後 CDDP 100 mg を腹腔内注入した。病理検査にて mucinous cyst adenocarcinoma であった。初回入院時の超音波像を図2に示す。直径 7 cm 大の腫瘤が多房性を示し，嚢胞内部に septum を認める。図3に CT 像を示す。上段は初回入院時のもの，下段は再入院時のものである。初回入院時 CT 像では下腹部広く占有し，septum を有する mass を認める。嚢胞の壁は不規則で，下方は膀胱を圧排しており卵巣由来の嚢胞性腫瘤と考えられる。再入院時の CT 像では，前回と同様，充実部含み septum を有する骨盤内腫瘤が存在している。図4に病理組織像を示す。上は，初回手術時のものである。壁在性に

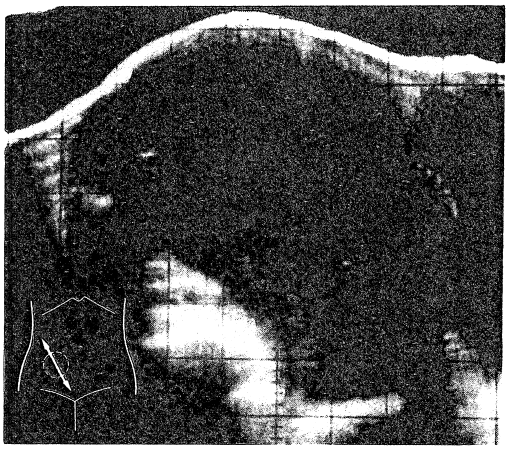

図 2 初回入院時の超音波像

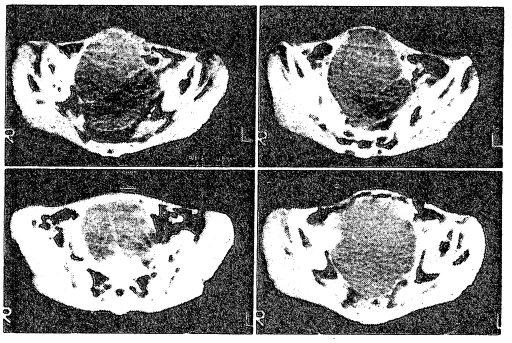

図 3 CT 像

乳頭状増殖をみ，上皮の多層増殖認め中等度の核異型あり，極性は乱れ，核分裂像がみられるが，周囲間質へ浸潤を欠いている。下は，再手術時の病理組織像で間質が少なく腺構造相互が接近し，いわゆる back-to-back 像を呈している。serous pattern が大半を占め mucinous 像に乏しい所見であり，前者に比べ核異型性が強く間質内浸潤が認められる。本症例は現在シスプラチン，エンドキサンによる化学療法を施行中である。

考　察

1929 年 Taylor により比較的悪性度の低い卵巣悪性乳頭状腫瘍を semimalignant tumor として発表したことをはじまりとし，その後 1971 年に FIGO，1973 年に WHO により bor-

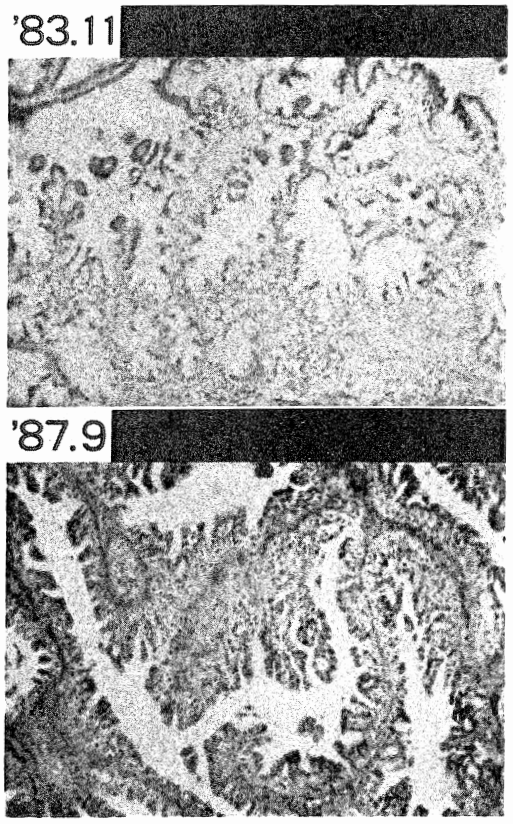

図 4　病理組織像

derline case または low potential malignancy として分類されている。これらは日本産科婦人科学会卵巣腫瘍委員会の新分類における嚢胞腺腫（低悪性度）と同一の組織と思われる。表 6 に WHO における LPM の組織学的基準を示した。LPM の組織学的特徴として，上皮の多層性増殖，上皮から分離して増殖した細胞集団の存在，核分裂像，核異型細胞などの悪性所見がみられるが悪性と判断しえず，かつ周囲間質への浸潤を欠くものとされている[1]（表 6）。つぎに術前診断という面から日産婦の全国卵巣悪性腫瘍調査によると，嚢胞性卵巣腫瘍中間群の治療前臨床診断ではその正診率は 1.2％でありほとんどが良性腫瘍と診断されている[2)3)]。超音波断層法や CT を用いて腫瘍の性状を術前にある程度把握することは可能であり，嚢胞性腫瘍で内腔に乳頭状増殖，多房性，嚢胞壁の肥厚などの所見にてある程度の診断が可能である。しかし開腹後の病理組織学的診断をまたねば診断が確定できないのが現状である。当科にて手術が行われた 9 例についても，術前に悪性を否定できなかったが強く悪性を疑うものはなかった。腫瘍マーカーでも陽性所見をとるものはなかった。LPM の予後は卵巣癌 Ia 期の予後と比較するとかなり良好であるが，報告者により多少の差がみられ，serous type の LPM では，5 年生存率 91～100％[10]，mucinous type の LPM では腹膜偽粘液腫を除いて 98％とされている[11]。卵巣腫瘍 LPM の悪性化の報告例は少ないが，寺谷らにより手術操作により卵巣腫瘍が破壊され，漿液性卵巣 LPM が腹膜に播腫，腸管穿孔を併発し死亡にいたり，腸管穿孔部の病理組織検査から well differentiated adenocarcinoma であった 1 例が報告されている[4]。当科での成績をみると悪性化をたどった 1 例の再発例を含め全例生存中であ

表 6　Histological criteria of LPM (WHO)

Tumours with some, but not all, of the morphological features of malignancy (1～4), and without obvious invasion of the adjacent stroma.

1. stratification of the epithelial cells.
2. apparent detachment of cellular clusters from their sites of origin.
3. mitotic activity, intermediate.
4. nuclear abnomalities, intermediate.

* LPM occasionally implants on the peritoneum and such implants may be invasive : rarely, distant metastasis occur.
* Diagnosis must be based exclusively on an examination of the ovarian tumor.
* Tumors with epithelial cell proliferation or atypically of a minor degree should be placed in the benign category.

る。当科症例では対側発生の確認された症例はなかったが，Hart によれば漿液性低悪性度腺腫では，両側発生率が 14%から 40%と高率に認められるとされ対側卵巣の検索も必要と思われる。また，LPM は比較的若年者にも発生例が多く妊孕性の保存も考慮しなければならない[12]。LPM Ia 期において，手術療法に加えての後療法の必要性は報告者によって異なっている。Julian and Woodruff は臨床進行期 Ia 期の患者には手術療法のみでよいとしている[5][13]。しかし，一方高見沢，秋谷らは LPM は低悪性度とはいえ再発の可能性もあり，術後化学療法が望ましいと報告している[6]。当科過去 11 年間における低悪性度卵巣嚢腫 10 例を臨床的に検討した結果，LPM Ia 期にて被膜破綻のないものは，正確な診断のもとに病巣を完全に取りきれていれば後療法の必要はないと思われた。しかし LPM は予後良好とはいえ悪性性格を有しており，発育遅延のため 10 年以上後に再発することも考えられ，臨床進行期 Ia 期でも被膜破綻の認める症例，および腫瘍残存のあるものでは，手術療法に加え後療法をおこなうべきと思われる。

文　献

1) 秋谷　清，岡部一裕：卵巣癌の前癌病変．産婦人科の実際，**33**：2121，1984.
2) 加藤　俊：全国卵巣悪性腫瘍調査成績，第 1 報，日本産科婦人科学会卵巣腫瘍登録委員会，1982.
3) 細川義明，綱脇　現，薬師寺道明：卵巣癌の前癌病変—卵巣低悪性度腫瘍の取り扱いについて—．産婦人科の実際，**33**：2111，1984.
4) 寺谷俊雄，水上天順，田中利次，川上　剛，青木幹雄，福留　厚，岩崎　勇：急性腹症（腸管穿孔）を呈した低悪性度卵巣嚢腫の 1 例，産科と婦人科，**53**：1157，1986.
5) 関谷宗英，大崎達也，太田順子，掛田充克，高見沢裕吉，長尾孝一：卵巣嚢胞腺腫（低悪性度）の臨床的検討．産婦人科の実際，**34**：2131，1985.
6) 高見沢実，林　雅敏，矢追良正：低悪性度腺腫と化学療法．臨床産科婦人科，**42**：285，1988.
7) Classification, and staging of malignant tumors in the female pelvis. Acta. Obstet. Gynecol. Scand., **50**：1, 1971.
8) Seror, S. F., Scully, R. E., Sobin LH (eds): Histological Typing of Ovarian Tumours. Geneva, World Health organization, 1973.
9) Henry, J. Norris, and Philip, M. Mount: Pathology of Ovarian Tumors of Low Malignant Potential. Gynecologic Cancer: Diagnosis and Treatment Strategies, 1987.
10) Hart, W. R., Ovarian epithelial tumors of borderline malignancy (carcinoma of low malignant potential), Hum. Pathol., **8**：541, 1977.
11) Hart, W. R., and Norris, H. J., Borderline and malignant mucinous tumors of the ovary: Hystological criteria and behavior, Cancer, **31**：1031, 1973.
12) Hart, W. R., Pathology of malignant and borderline epithelial tumors of ovary, pp. 633～654, In Gynecologic Oncology Fundamental Principles and Clinical Practice, Coppleson M. Edinburgh, Churchill Livingstone, 1981.
13) Julian, C. G., and Woodruff, J. D. The biological behavior of low grade papillary serous carcinoma of the ovary. Obstet. Gynecol., **40**：860, 1972.

*　*　*　*

*　*　*