AMCoR
Asahikawa Medical University Repository http://amcor.asahikawa-med.ac.jp/

産婦人科の実際 (1987.07) 36巻7号:1023～1025.

片側子宮溜血腫で同側腎無形成を伴った重複子宮の1例

石川雅嗣、高田久士、山下幸紀、清水哲也、佐藤卓

Vol. 36. No. 7. 1987

症例

片側子宮溜血腫で同側腎無形成を伴った重複子宮の症1例

石川雅嗣* 高田久士* 山下幸紀*
清水哲也* 佐藤 卓**

はじめに

非対称性子宮奇形に泌尿器系の先天異常が高率に合併することは周知の事実である[2]。しかし，腟溜血腫がなく片側子宮溜血腫で同側腎無形成を伴った重複子宮の症例の報告はきわめてまれで，本邦では1例のみである。今回，月経開始前後より毎月のように子宮内膜炎を繰り返し，診断が難しかった片側子宮溜血腫で同側腎無形成を伴った重複子宮の1症例を経験したので報告する。

症 例

患 者：19 歳，処女

月経歴：初潮は 13 歳，その後月経は全く不順であった。持続は5日間，量は中等量であった。14 歳頃より月経困難症があった。

既往歴：特記すべきことなし。

家族歴：特記すべきことなし。

現病歴：—1回目の発症経過—

昭和 60 年 12 月 25 日頃より下腹部痛が出現した。翌日より月経が始まり，4日間持続した。下腹部痛は次第に増強したため，12 月 28 日に某院外科に入院した。翌日開腹手術となり，右卵巣嚢腫，右卵管腫大，腹腔内にチョコレート状の液が多量に存在，重複子宮であるが，左卵巣・卵管に異常がないことを確認し，右付属器摘除術と虫垂切除術を施行した。手術後の経過は順調で 61 年1月7日に退院となった。

≪2回目の発症経過≫

1月 26 日より下腹部痛，下痢，発熱が出現した。翌日より月経が始まり5日間持続した。1月 28 日，室蘭日鋼記念病院産婦人科を受診し，入院となった。

初診時所見：身長 153 cm，体重 43.5 kg と小柄であった。体温 37.8°C。内診所見は，子宮は全体として鶏卵大として触れ，かつ圧痛が著明であった。付属器は両側とも触れなかった。腟鏡診では腟粘膜は正常で，子宮腟部も単一で軽度びらんがあるのみで他に特記所見を認めなかった。

検査所見：WBC 16,933，Hb 11.9 g/dℓ，血小板 22.6 万，CRP 7+，赤沈 50/90。

入院後経過：子宮内膜炎の診断にて，セフェム系抗生剤を点滴投与した。1月 29 日以降は発熱もなく，下腹部痛も1月 31 日以降は訴えなくなった。2月3日には WBC 5,533，CRP 1+，赤沈 25/68 と著明に軽快したため，2月6日退院した。2月 13 日には外来検査で CRP 陰性を確認した。

≪3回目の発症経過≫

2月 26 日より月経が始まり，5日間持続した。翌朝より前回同様の下腹部痛と発熱が出現し，2月 28 日再入院となった。内診所見は前回と同様で，検査所見は WBC 10,000，CRP 6+，赤沈 34/77 であった。

再入院後経過：入院時に施行した IVP の写真（図1）に示されたごとく右腎・右尿管が造影されなかった。そこで同側の腎無形成を伴う重複子宮および一側腟閉鎖を疑った。セフェム系抗生剤の点滴投与により症状は著明に改善した。図2には腰椎麻酔下で行った子宮卵管造影法の写真を示した。右側子宮への造影剤の侵入はなかった。麻酔下での内診にて，左右の子宮は完全に分離していることと腟溜血腫ではなく子宮溜血腫であることがわかった，月経血の排出路を形成す

* Masatsugu ISHIKAWA, Hisashi TAKADA, Kohki YAMASHITA（助教授），Tetsuya SHIMIZU（教授）旭川医科大学産婦人科教室
** Suguru SATO 室蘭日鋼記念病院産婦人科
〔別冊請求先〕〒 078 旭川市西神楽四線5号 3-11 旭川医科大学産婦人科

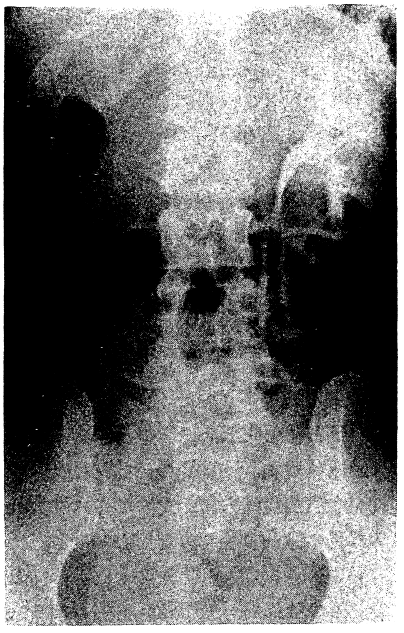

図 1 入院時の IVP 写真
（ウログラフィン使用，造影後 10 分）

図 2 子宮卵管造影

るのは不可能と判断し，右側子宮を摘出することにした。図3には3月 14 日の開腹時所見を示した。鶏卵大以下の右側子宮に上行結腸と大網が硬く癒着していた。左右の子宮の間には索状物が存在した。左側子宮・卵巣・卵管は癒着もなく正常であった。右側子宮周囲の剝離を進め右側子宮を摘出した。右側子宮の内腔にはチョコレート状の内容液があり，頸管は存在しなかった。手術後の経過は順調で，3月 25 日に退院となった。3月末には月経があったが問題はなかった。

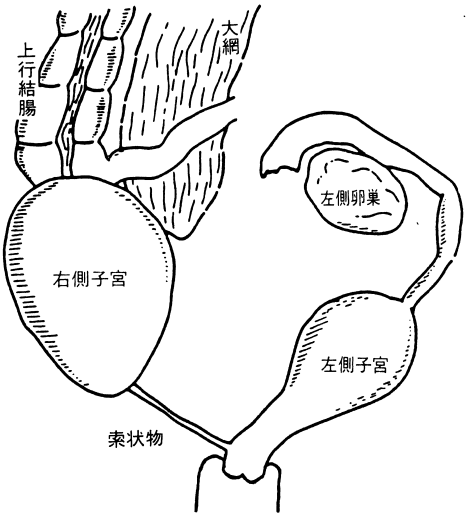

図 3 3月 14 日の開腹時所見

考　察

Müller 管は胎生6週頃に形成され，やがて左右が次第に癒合し，卵管，子宮，腟の上2/3を形成する。この過程を支配しているのは Wolff 管であり，Wolff 管の発育障害によって種々の子宮・腟奇形を生じることが予想される。また Wolff 管の発育障害により，尿管，腎，腎血管系の異常をもたらす。この過程の障害として，同側の腎無形成を伴う重複子宮および一側腟閉鎖は本邦でも 11 例報告[8)~7)]されている。しかし，一側腟が存在せず，片側子宮溜血腫の型をとる重複子宮で，しかも同側腎無形成を伴っている症例は，本邦では熊谷ら (1985)[1)] の報告のみである。Woolf ら (1953)[2)] も同様の症例を報告している。著者らと熊谷らと Woolf らの3症例の共通点を下記に示した。

i．10 歳代の少女である。

ii．月経時の下腹部痛のため来院している。

iii．患側に卵巣嚢腫がある。

本症は患側子宮の月経血を体外に排出することが不可能である。月経血は①子宮溜血腫となるか，②子宮内で吸収されるか，③経卵管的に腹腔内に排出されるかの3通りが考えられる。今回の症例は①～③の機序による月経血の処理に破綻をきたしたため，急性腹症として開腹手術が必要になった。さらに患側付属器を摘除したため③の機序を失った。そのため毎月のよう

に子宮内膜炎を起こしたものと推定される。

まとめ

文献的には本疾患は非常にまれであるが，報告されない症例もかなりあることが想像される。また本疾患は若年女性に発症するため開腹以外の診断は非常に難しい。原因不明の下腹部痛があり，抗生剤投与により著明に改善した場合においても，尿路系の検査（IVP等）と子宮卵管造影が必要であると考えられた。

（なお本例は，第34回日本産科婦人科学会北日本地方部会学術講演会（金沢市）1986年10月に発表した。）

文　献

1) 熊谷　清，高木　実：14歳の少女における重複子宮，片側の子宮溜血腫，卵巣嚢腫および同側の腎形成不全の1症例．日本超音波医学会講演論文集，369，1985.
2) Woolf, R. B. and Allen, W.M.: Concomitant Malformations The frequent, simultaneous occurrence of congenital malformations of the reproductive and urinary tracts. Obstet. Gynecol., **2**: 236, 1953.
3) 佐川　正，山下幸紀，衛藤真理，林　博章，牟礼一礼，清水哲也：一側の腟閉鎖および腎，尿管無形成を伴う重複子宮，重複腟の1症例．産と婦，**50**: 1681, 1983.
4) 上田　真，金子亨一：診断に苦慮した片側腟閉鎖を伴う重複子宮の1例．八千代病院紀要，**3**: 45, 1983.
5) 佐々木静子，安藤三郎，石井広重，国保健太郎，須藤一成，鳥谷葉子，吉田浩介：長期にわたる感染源となった重複子宮，重複腟の片側不全腟閉塞症の1例．日産婦東京会誌，**33**: 257, 1984.
6) 石川孝次，舟木晋次郎，越野立夫：片側腟閉鎖と単腎症を伴う交通性重複子宮の妊娠例．産婦の実際，**34**: 1265, 1985.
7) 友田　明，矢吹俊彦：重複子宮および重複腟で左側の腟閉鎖と左腎無形成を伴った1例．産と婦，**52**: 367, 1985.

*　*　*　*

*　*　*