

# AMCoR

Asahikawa Medical University Repository <http://amcor.asahikawa-med.ac.jp/>

名寄市立病院医誌 (2007.07) 15巻1号:26～28.

腔原発の明細胞腺癌の1例

宮川博栄, 吉田英樹, 森典久, 北村晋逸, 西山徹, 川村光弘

# 症例報告

## 膣原発の明細胞腺癌の1例

A case of primary of vaginal clear cell adenocarcinoma

宮川 博栄<sup>1)</sup> 吉田 英樹<sup>2)</sup> 森 典久<sup>1)</sup>  
 Hiroe Miyakawa Hideki Yosida Norihisa Mori  
 北村 晋逸<sup>1)</sup> 西山 徹<sup>3)</sup> 川村 光弘<sup>1)</sup>  
 Sinitu Kitamura Toru Nishiyama Mituhiro Kawamura

### Key Words :

### はじめに

膣癌は婦人科癌の2%程度と低く、そのうち扁平上皮癌が86%であり腺癌は8%と稀である(1)。さらにdiethylstilbestrol (DES)の暴露と無関係の膣原発の明細胞腺癌は非常に稀である(2)。今回我々は膣原発の明細胞腺癌の1例を経験したので報告する。

### 症例

57歳女性、未経妊、閉経は55歳。

家族歴、既往歴：特記事項なし

主訴：1ヶ月前より始まった不正性器出血 (H17.5.17初診)

膣鏡診：右膣壁上部に脆く出血を伴う腫瘤をみとめた。また肉眼上子宮頸部には異常をみとめなかった。

内診所見：右膣壁に腫瘤が触れる以外異常なし。

経膣超音波検査：異常なし

子宮膣部細胞診：class III b (写真1)

子宮体部細胞診：class III a (写真2)

膣壁腫瘍擦過細胞診：class III b (写真3)

細胞診所見はすべてから孤立散在から不規則な配列を呈した集塊で出現する異型細胞および裸核腫瘍細胞をみとめた。広く淡明な細胞質を持ち、核は類円形で中心性から偏在性、核形不整で大小不同を呈し、軽度のクロマチン増量をみとめた。やや腫大した核小体を有し、硝子様物質も散見された。

子宮膣部組織診：no malignancy

### 膣壁腫瘍生検組織診(写真4)

淡明な細胞質や、好酸性の細胞質を持ったhobnail状の異型細胞が腺管状、乳頭状に増殖を示していた。細胞境界は明瞭で腫大した類円形核を有し、核形不整、大小不同で腫大した核小体もみとめられた。典型的なhobnail cellの所見から明細胞腺癌と診断された。

### 経過

膣原発の明細胞腺癌は非常にまれであるため転移の可能性も考えられたため、精査を施行した。胃内視鏡は異常なく大腸内視鏡では上行結腸に6mmのポリープがみとめられるだけであった。CT, MRI (写真5)では右膣壁に腫瘍がある以外の病変はみとめず、膀胱鏡検査でも異常をみとめなかった。また血液生化学検査では腫瘍マーカーもふくめすべて正常値であった。細胞診では子宮膣部及び体部でも異型細胞がみとめられたが、組織診および画像所見から腫瘍のため伸展が悪くまた出血により視野が十分とれなかったこともあり細胞採取時にcontaminationしたものと判断した。腫瘍は直腸粘膜面への浸潤はみとめられなかったが直腸前壁まで浸潤が推測され、直腸膣合併切除を要すると判断し、平成17年6月29日準広汎子宮全摘+両付属器摘出術+直腸膣合併切除+ストーマ造設術を施行した。摘出膣壁腫瘍(写真6)の病理所見(写真7,8)は術前の組織診と同様な細胞がみとめられた。また組織学上腫瘍細胞の神経浸潤がみとめられた(写真8)。膣傍組織までの浸潤があり、子宮及び付属器には悪性細胞はみとめられなかった。以上より膣原発の明細胞腺癌stage II期と診断した。術後Taxol, CBDCAを用いた化学療法を3コース行い現在再発徴候なく経過している。

1) 名寄市立総合病院 産婦人科  
 2) 名寄市立総合病院 臨床検査科  
 3) 名寄市立総合病院 外科

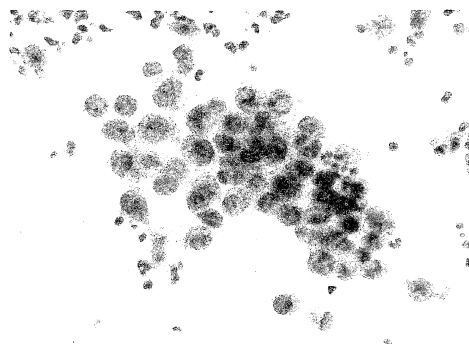


写真1 Papanicolaou染色

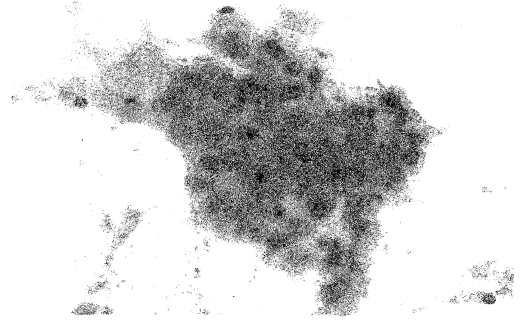


写真2 Papanicolaou染色

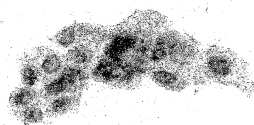


写真3 Papanicolaou染色

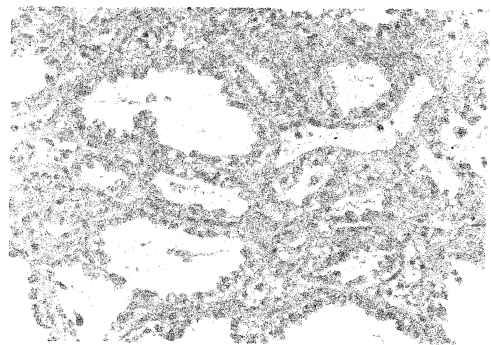


写真4 腔壁腫瘍組織診

## 考 察

腔の腺癌には本来腺組織はなく、大部分は転移性で原発性のものは迷入腺組織あるいはミューラー管またはガルトナー管由来とされている。米国では1970年頃かdiethylstilbestrol(DES)などの合成非ステロイド系エストロゲン製剤を胎児期に子宮内暴露うけた若年女性の多くに明細胞腺癌が報告された(3)。しかし、本邦ではDESは流産防止目的で使用されなかったため、非常に稀な疾患である。

細胞診での明細胞腺癌の特徴を観察すれば診断も可能との報告がある(4)。しかし今回の症例においては、裸核状腫瘍細胞の出現、核形は円形～

卵円形で核縁の肥厚をみとめない、クロマチンパターンは細顆粒状で密に均等分布、核小体は大型明瞭で形状は円形で単一が主体、細胞質は豊富で顆粒状～淡明、硝子様物質の出現をみとめたがhobnail細胞の出現をみとめず腺癌の推定はまではできたが、組織型の診断まではできなかった。

今症例のように未経産の場合は腔鏡診で十分視野がとれず、子宮腔部細胞診よび子宮体部細胞診での腔壁腫瘍と同様の異型細胞がみとめられた。細胞診採取時、未経産のため視野が取りづらかっただけでなく腺癌が進展して伸展が不良になったことがcontaminationの原因の一つと思われた。また逆に子宮腔部細胞診で子宮頸部腺癌をうたがったときは、腔癌も考慮に入れる必要があると考え

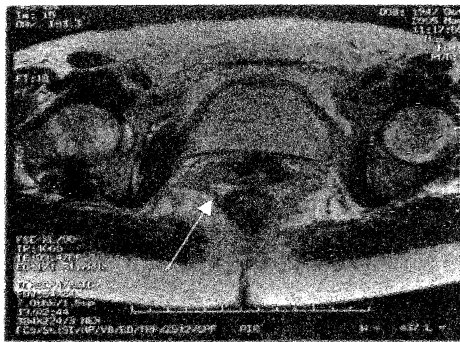


写真5 MRI

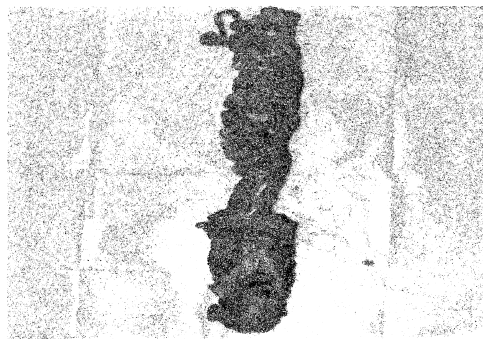


写真6 摘出物

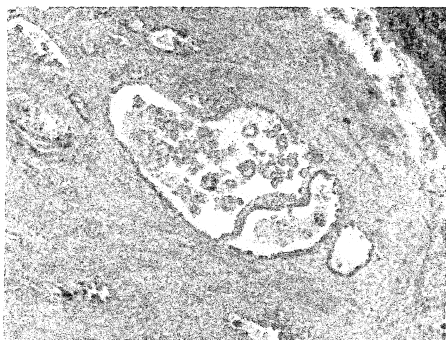


写真7 病理組織所見  
HE染色 ×10

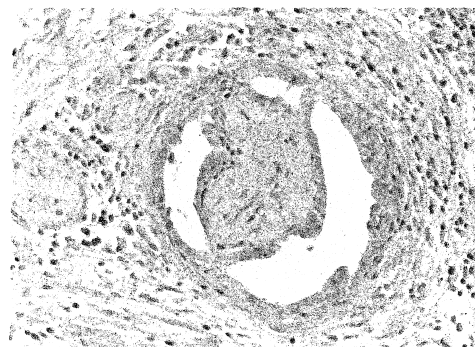


写真8 病理組織所見  
HE染色 ×40

られた。

膣癌の手術療法は十分摘出できれば非常に効果ある方法である。しかし膣は膀胱及び直腸に近接しており手術療法を行うと、どの程度機能が温存できるかが問題となる。一般に膣癌はほとんどが扁平上皮癌であり、放射線療法の効果が高く浸潤癌の場合放射線療法による治療を選択することが多い。しかし、今回の症例は腺癌であり、放射線治療の効果が十分でなく、また明細胞腺癌のため化学療法による治療効果もあまり期待できなかった。腫瘍は膣傍組織までの浸潤を画像上推測したが摘出可能と判断し、性交不能、人工肛門および完全尿閉になる可能性が高いことを考えても、もっとも治療効果が高いと思われる外科療法を選択した。

参 考 文 献

- 1) Cewasmam WT, Phillips JL, Menck HR.  
: National Cancer Date Base report on cancer of the vagina.  
Cancer 1998;Sep1;83(5):1033-40
- 2) Watanabe Y, Ueda H, Nozaki K et al  
: Advanced primary clear cell carcinoma of the vagina not associated with Diethylstilbestrol. Acta Cytol 2002 May-Jun;46(3):577-81
- 3) Exposure in utero to diethylstilbestrol and related synthetic hormones.  
Association with vaginal and cervical cancers and other abnormalities.  
JAMA 1976 ;236 1107-9
- 4) 梅澤敬 春間節子 金網友木子 ほか  
: 子宮頸部・膣原発の明細胞腺癌6例の細胞学的検討  
.Jpn.Soc.Clin.Cytol.2001;40(5):439～444