AMCoR
Asahikawa Medical College Repository http://amcor.asahikawa-med.ac.jp/

血管外科 (2006.10) 25巻1号:66～71.

低ADL症例における腹部大動脈瘤の特徴と手術成績

木村文昭, 稲葉雅史, 東信良, 中西啓介, 石川訓行, 清水紀之, 清川恵子, 羽賀將衛, 浅田秀典, 内田恒, 赤坂伸之, 郷一知, 笹嶋唯博

表　題　　低ＡＤＬ症例における腹部大動脈瘤の特徴と手術成績

所　属　　旭川医科大学第一外科

＊同　救急医学講座

氏　名　　木村文昭

稲葉雅史、中西啓介、石川訓行

清水紀之、清川恵子、羽賀將衛

浅田秀典、内田恒、赤坂伸之

東信良、笹嶋唯博

郷　一知＊

別冊所要数　３０

連絡先　木村　文昭

〒０７７－８５１１

北海道留萌市東雲町２丁目１６番地

留萌市立病院　外科

０１６４－４９－１０１１

０１６４－４３－７８１１（ＦＡＸ）

fumiakikimura@par.odn.ne.jp

要　旨

脳血管障害による四肢麻痺等のため術前ＡＤＬが低下した腹部大動脈瘤手術の経験から、これらの症例の疫学的特徴と手術成績を検討した。

【対象】2005年4月から10月までに施行した腹部大動脈・腸骨動脈瘤手術19例中低ＡＤＬと判断した4例を対象とした。内訳は男性3例、女性1例、平均年齢73.5歳で破裂3例を含む。平均最大瘤径は6.1cmであり、1例は孤立性腸骨動脈瘤の破裂であった。術前より発熱を認めた3例では感染性動脈瘤を疑い、2例に*In situ*による再建に加え大網充填を追加した。

【結果】手術死亡例はなく全例退院（平均在院日数２１日）した。術前よりイレウスを合併していた1例で症状が持続し保存療法を継続した。また、感染性動脈瘤を疑った3例中2例の瘤壁から起炎菌が検出された。

【結論】脳血管障害による低ＡＤＬ症例では、コミュニケーションや行動制限等から瘤の

存在や拡大、切迫破裂の兆候が見過ごされる傾向にある。また、術前から感染併発の可能性を念頭に置いた対策、手術治療により良好な成績が期待できる。

Key words　腹部大動脈瘤、破裂性大動脈瘤、低ＡＤＬ症例、感染性大動脈瘤

貢見出し題：木村文昭・他

低ＡＤＬ症例における腹部大動脈瘤の特徴と手術成績

はじめに

近年、動脈硬化が成因と考えられる腹部大動脈瘤症例が増加している。このような症例は、他の動脈硬化性疾患を合併しているものが多いが、特に脳血管障害、虚血性心疾患、閉塞性動脈硬化症等は手術時のリスクとなり得る。今回、我々は脳血管障害による片麻痺等のため、術前ＡＤＬが高度に低下していた腹部大動脈瘤4症例の手術治療を経験したので、これらの特徴、術式の工夫、成績について報告する。

対象と方法

2005年4月から10月までに手術を施行した腹部大動脈・腸骨動脈瘤19症例のうち、脳血管障害後遺症により術前ＡＤＬが高度に低下していると判断した4症例を対象とした。症例の内訳は、男性3例、女性1例で、手術時年齢は68～77歳（平均73.5歳）であった。

術前ＡＤＬは、全例寝たきり状態で、重症度は要介助2例、全介助2例であった[1]。

ＡＤＬ低下の原因は、脳梗塞3例、脳出血1例であった。脳血管障害以外の術前リスクファクターとして、高血圧4例、胃瘻チューブ留置2例、誤嚥性肺炎1例、潰瘍性大腸炎1例（ステロイド内服）、大腸癌術後癒着よるイレウスを1例に認めた（表１）。

動脈瘤病変の内訳では、腹部大動脈瘤と腸骨動脈瘤の合併3例、孤立性腸骨動脈瘤1例であり、平均瘤径は6.1cm（5.0～8.0cm）であった。待機手術は1例であり、破裂3例に対しては緊急手術を施行した。手術術式は全例開腹にてアプローチし、腹部大動脈瘤症例に対しては瘤切除、人工血管置換術、感染性動脈瘤が疑われた孤立性腸骨動脈瘤に対してはまず右外腸骨動脈―左大腿動脈バイパスを施行し創閉鎖後に瘤を処理した（図１）。本例を含め術前より発熱を認め感染性動脈瘤が疑われた3例には、リファンピシン浸漬人工血管を使用し、このうち2例には大網充填を追加施行した。下腸間膜動脈再建は2例に施行し

た（図２）（表２）。全例術後追跡可能で観察期間は４～８ヶ月（平均5.5ヶ月）であった。

結　果

術前破裂もしくは切迫破裂と診断し緊急手術を行なった3例全てが、破裂症例であり後腹膜へ破裂していた。このうち、2例では器質化した後腹膜血腫を認め、chronic contained rapture と考えられた。手術死亡および在院死亡例はなかったが、術後合併症として、イレウスを1例に認めた。本症例は、大腸癌による開腹手術の既往と術前よりイレウス症状が存在した。術中腸管癒着が確認されたが最終的に保存的療法で軽快した。その他薬剤性と思われる軽度肝機能障害を2例に認めた以外に周術期合併症は認めなかった。

術前より発熱していた3例中2例の瘤壁より *Candida tropikalis*、*Staphylococcus aureus* がそれぞれ検出され、感染性動脈瘤の確定診断を得た。

術後平均在院日数は21日（12～31日）で最長

観察8ヶ月で遠隔死亡も認めていない。

考察

今回我々が経験した4症例は、脳血管障害後の神経性合併症のため術前ＡＤＬが高度に低下し、4例中3例が破裂例で2例が明らかな感染性動脈瘤であった。したがってこれらの症例では破裂例や感染例が多いという特徴が指摘される。その要因としては、第一に、脳血管障害後遺症による失語や構語障害に伴うコミュニケーション能力の低下による場合が多い。このため、腹部大動脈瘤による何らかの自覚症状があった場合でも伝達が困難であること、活動性や運動能の低下により簡単には検査を行ないにくいことなどが挙げられる。また、これにより病状、病態が進行してから全身検査が行なわれるため瘤径が比較的大きくなり破裂もしくは切迫破裂の状態ではじめて診断されることが多いものと想像される。また、破裂3例中2例に chronic contained rapture と考えられる所見が術中に観察された。Jones

ら[2]は、腹部大動脈瘤の患者で、以前に疼痛を自覚したことがあり、全身状態及びヘマトクリット値が安定しており、ＣＴにて後腹膜血腫が証明され、病理組織学的に器質化した血腫を認めるものを chronic contained rapture と定義している。この状態は長期間にわたって安定しているわけではなく、被膜の破綻による再破裂を生じうる。chronic contained rapture は、破裂性腹部大動脈瘤の 2 ～ 30 %に認めるという報告[1、3、4]がある。今回の我々の低ＡＤＬ症例において高頻度に認められた。この機序として、脳血管障害による片麻痺等のためＡＤＬが低下し、日常生活において安静が保たれている場合が多く、たとえ破裂しても血腫形成により血液漏出が止まり、chronic contained rapture の状態になった可能性が示唆された。

感染性動脈瘤は、全大動脈瘤の１%程度の発生率であるが、破裂の危険性は５０～８５%、致死率は２３～３７%であり動脈硬化性大動脈瘤と比較するといずれも高率である

[5]、[6]）。感染瘤発生の機序としては、１）近接した感染巣からの炎症の波及、２）離れた感染巣からの細菌性塞栓、３）外傷４）菌血症状態において血中の細菌が、動脈硬化による内膜損傷部や既存する動脈瘤壁もしくは瘤内血栓へ付着し進入する等が考えられている[7]。低ＡＤＬ症例は、通常いわゆる compromised host の状態で、静脈ルートや尿道カテーテル及び胃瘻チューブ等の長期留置により菌血症をきたしやすく、上記４）の機序にて感染性動脈瘤を発症しやすい状況にある。

感染性動脈瘤の手術術式に関しては様々な報告があるが[5]、[6]、[8]）、二つに大別される。一つは、感染巣を完全に除去し *In situ* で人工血管置換を行う解剖学的再建で、他の方法は非解剖学的再建（extra-anatomical bypass）を行なった後に、大動脈を離断し感染巣を摘除する方法である。*In situ* 法は術後グラフト感染が危惧されるが、抗生物質を結合させた人工血管[9]やホモグラフト[10]の使用にて満足な結

果が期待できるという報告もある。一方、extra-anatomical bypass では術後グラフト閉塞や大動脈断端の破綻及び腸管虚血の危険性が問題となる[8]。

当科では、感染性動脈瘤に対しゼラチン被覆人工血管にリファンピシンを浸漬し *In situ* で移植する方法にて良好な成績をあげているが、さらに大網による人工血管被覆を追加することを原則としている。大網は、血流とリンパ流に富み感染制御に有効であり、今回感染性大動脈瘤を疑った３症例に対しこの方針を適用し術後合併症なく良好な結果を得ることができた。

近年、非破裂性腹部大動脈瘤の手術成績は極めて安定している[11、12]。しかし、破裂性腹部大動脈瘤の手術成績は、非破裂瘤と比較すると今なお改善の余地が充分にある[13]。一方、高齢化社会の到来に伴い、様々な術前合併症により手術適応の決定に難渋することもある。特に腹部大動脈瘤はその局所

病変のみならず全身の動脈硬化性病変を合併していることが多く、冠動脈疾患、脳血管障害、閉塞性動脈硬化症、腎機能障害等は、手術成績に重大な影響を与える。安藤ら[14]は、脳血管障害、腎機能障害、開腹術の既往を術前に併存している症例では、有意に病院死亡が高かったと報告している。

腹部大動脈瘤手術の目的は、破裂による死亡を防ぎ生命予後を改善することにある。今回我々が経験した４症例のうち、非破裂性大動脈瘤は１例のみであった。脳血管障害による後遺症でＡＤＬが低下した症例は、腹部大動脈瘤が発見されても、手術リスクが一般に高率で本人・家族による治療の拒否、活動性の低下等を理由に手術適応外となる例も少なくない。しかし、渡辺ら[15]の報告によると、手術適応外となり経過観察となった症例の生命予後は非常に不良である。今回、我々は低ＡＤＬ症例に対し手術を施行し、症例数は少ないものの手術手技の工夫により手術死亡

や主要な合併症なく良好な成績を得ることができた。

結語

脳血管障害による麻痺等のため、術前ＡＤＬが低下している腹部大動脈瘤４症例に対する手術治療を経験した。これらの症例は、瘤径が大きく、感染性動脈瘤や破裂例が多かった。感染併発の可能性等を念頭に置き、手術手技を工夫することにより満足な成績が期待できると考える。

英 文 抄 録

Results of abdominal aneurysmectomy performed on the patients with the low grade ADL : Is that a feasible and justifiable?.

Fumiaki kimura, Masashi Inaba, Keisuke Nakanishi, Noriyuki Ishikawa, Noriyuki Shimizu, Keiko Kiyokawa, Masae Haga, Hidenori Asada, Hisashi Uchida, Nobuyuki Akasaka, Nobuyoshi Azuma, Tadahiro Sasajima, Kazutomo Goh*

First department of Surgery, Asahikawa Medical University

*Department of Emergency Medicine, Asahikawa Medical University

We evaluated epidemiologic characteristics and operative outcome on abdominal aneurymectomy which was performed on the patients with the low grade ADL (LADL group).

Nineteen patients underwent abdominal aortic aneurysm repair between April 2005 and October 2005, which included 4 patients in LADL group. In this group, the preoperative ADL had been severely deteriorated due to exclusively cerebrovascular accident. There were 3 males and 1 female and the average age was 73.5 years. The average aneurysmal size was 6.1cm. Emergency operation was performed all but 1 patient and in one patient, the rupture occurred in the

isolated iliac artery aneurysm. We suspected mycotic aneurysms in 3 patients who presented a high-fever up (>38^{0}C) preoperatively. Two of the 3 patients underwent in situ graft replacement combined with omental transfer. Bacterial organisms were confirmed in the 2 aneurysmal wall specimens.

One patient had postoperative ileus however, he recovered well with a conservative therapy and we did not encounter other severe complications. The average post-operative hospital stay was 21days.

In the LADL group, there is a tendency that includes not only more large and ruptured aneurysm but infectious aneurysm because of a difficulty of communication and physical activity in these compromised patients. We consider good operative result could be expected if we usually suspect a possibility of infectious aneurysm and have a strategic surgical option in the management of these patients.

文　献

1) 厚生省大臣官房老人保健福祉部長通知 老健第102－2号　平成3年11月18日

2) Jones CS, Reilly MK, Dalsing MC, et al. Chronic contained rupture of abdominal aortic aneurysms. Arch Surg, 1986;121:542-546

3) Galessiere PF, Downs AR, Greenberg HM. Chronic contained rupture of abdominal aortic aneurysms with vertebral erosion. Can J Surg, 1994;37:23-28

4) Sterpetti AV, Blair EA, Schultz RD, et al. Sealed rupture of abdominal aortic aneurysms. J Vasc Surg, 1994;37:23-28

5) 鈴木　修、小島淳夫、石本忠雄、他：感染性大動脈瘤（含腸骨動脈瘤）の外科治療．日血外会誌．1998；7：821-827．

6) 武田崇秀、中山健吾、山内正信、他：感染性胸腹部大動脈瘤に対し *in situ* 人工血管置換術を施行した1例．胸部外科．2004；57：403-405．

7) 折口信人、重松　宏、布川雅雄、他：動脈瘤の発生機序と病態，進展様式．外科．1995；57：367-372．

8) 杉本郁夫、山田哲也、川西　順、他：破裂性感染性腹部大動脈瘤に対する人工血管置換術．脈管学．2004；44：265-268．

9) 羽賀將衛、大谷則史、川上敏晃、他：感染性腹部大動脈瘤，腸骨動脈瘤に対して瘤空置およびバイパス術を施行した1例．日心外会誌．1997；26：404-406．

10) Muller BT，Wegener OR，Grabitz K，et al．Mycotic aneurysms of the thoracic and abdominal aorta and iliac arteries ;experience with anatomic and extra-anatomic repair in 33 cases．J Vasc Surg,2001;33:106-113

11) 栗林良正、阿部忠昭、関根智之、他：腹部大動脈瘤手術症例の遠隔期成績―術前・術後の合併症との関係―．日血外会誌．1995；4：77-81．

12) 池淵正彦、西村謙吾、橘　球、他：腹部大動脈瘤術後患者の長期遠隔期予後．日心外会誌．2002；31：100-104．

13) 荻野　均、松田　均、湊谷謙司、他：腹部大動脈瘤破裂に対する緊急手術成績．脈管学．2004；44：287-290．

14) 安藤太三、安達盛二、武内重康、他：待機的手術における high-risk 患者の腹部大動脈瘤手術ーRisk factor よりみた手術成績とその対策ー．日心外会誌．1989；19：412-415．

15) 渡辺徹雄、佐藤　成、橋爪英二、他：腹部大動脈瘤非手術例の遠隔予後 45 例の経過観察症例の検討．日血外会誌．2002；11：479-483．

図　1

術　前　C　T

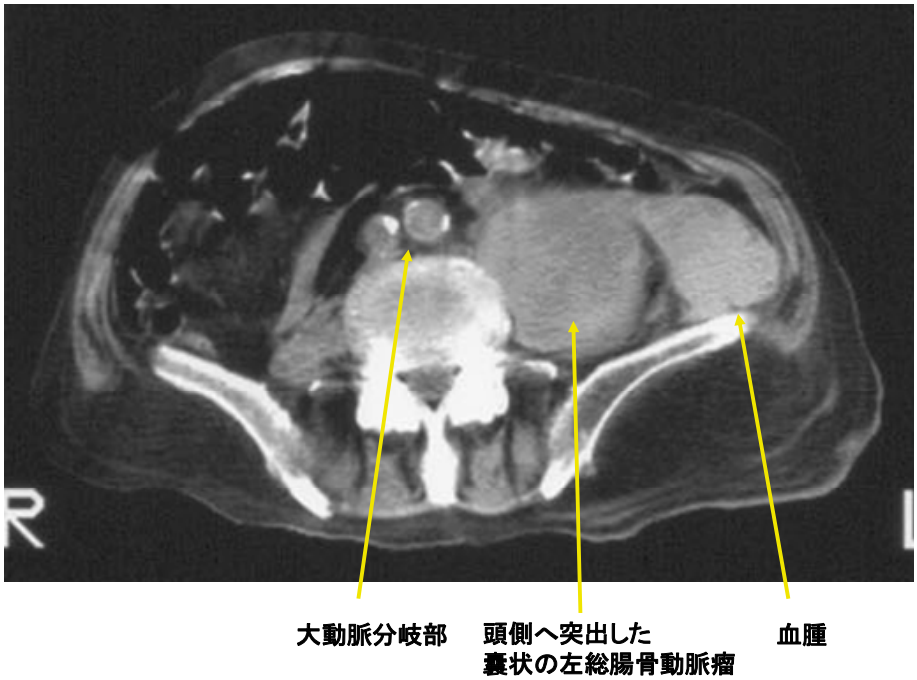

手　術　シ　ェ　ー　マ

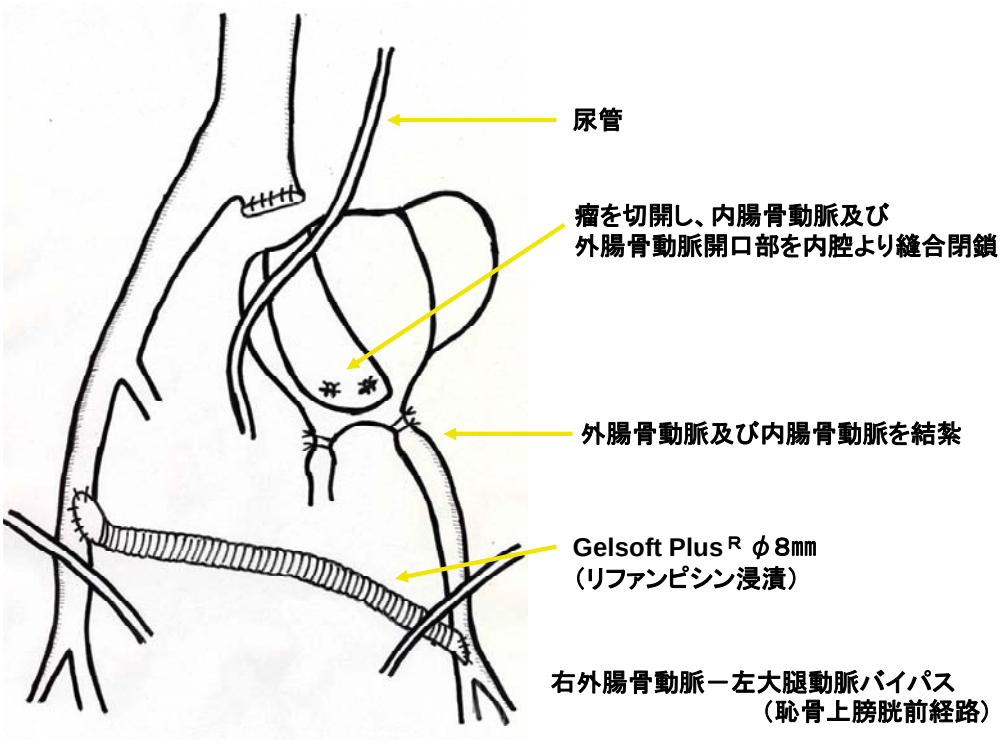

図　２

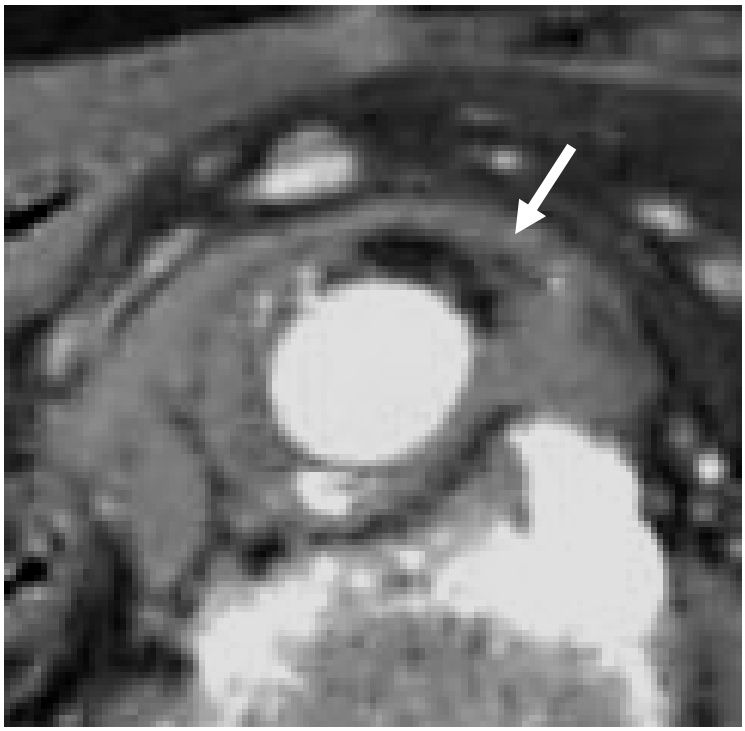

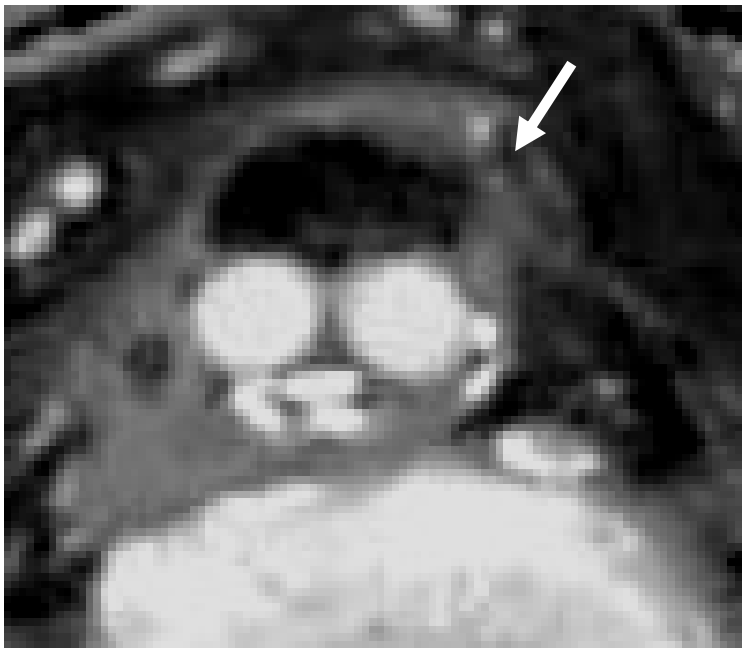

←はグラフト周囲を充填している大網

表１

症例	性別	年齢	ＡＤＬ	脳血管障害	術前リスクファクター
１	男	68	全介助	脳梗塞	高血圧、潰瘍性大腸炎、 胃瘻チューブ留置
２	男	72	要介助	脳出血	高血圧
３	男	77	要介助	脳梗塞	高血圧、大腸癌術後、イレウス、 誤嚥性肺炎
４	女	77	全介助	脳梗塞	高血圧、重症筋無力症、 胃瘻チューブ留置

表２

症例	発生部位	破裂	径(cm)	発熱	瘤内細菌	術式
1	左総腸骨動脈	＋	5	有	*Candida tropikalis*	右外腸骨－左大腿動脈バイパス 血腫洗浄除去
2	腹部大動脈	＋	8	有	*Staphylococcus aureus*	瘤切除 人工血管置換 大網充填
3	腹部大動脈	＋	5	有		瘤切除 人工血管置換 大網充填
4	腹部大動脈	—	6.5	無		瘤切除 人工血管置換