AMCoR
Asahikawa Medical College Repository http://amcor.asahikawa-med.ac.jp/

旭川赤十字病院医学雑誌 (1989.03) 3巻:170～173.

墜落による多発外傷の1救命例

小北直宏、表哲夫、宮沢一裕、野坂哲也、一宮尚裕、塚本哲生、平手三郎、岩崎寛、並木昭義

墜落による多発外傷の1救命例

小北直宏[*1] 表哲夫[*1] 宮沢一裕[*1]
野坂哲也[*1] 一宮尚裕[*1] 塚本哲生[*1]
平手三郎[*1] 岩崎寛[*2] 並木昭義[*2]

Key Words：墜落，多発外傷

1．はじめに

近年，建築物の高層化に伴い墜落事故が増加し，これによる多発外傷は当院救命救急センターにおいても次第にその重大性が増しつつある。今回著者らは，高所からの墜落による多発外傷の1救命例を経験したので，若干の文献的考察を加え報告する。

2．症例

患者：36歳，女性，体重50kg。

現病歴：症状精神病の診断にて精神科入院中，当院5階から飛び降り自殺を図り，救急外来に搬入された。

搬入時所見：昏睡状態で，血圧は96/60 mmHg，心拍数は100回/分であった。呼吸は努力性で8回/分と少なく，呼吸音は微弱で，チアノーゼを呈していたため，直ちに気管内挿管を行った。また外見上，左眼瞼周囲，頸部，前胸部，左上腕に皮下出血が認められ，直ちに中心静脈路を確保して採血し，検血，輸血用血液の発注，及び急速輸液を開始した。搬入時の血液検査所見を**表1**に示す。著明な貧血，白血球増多，低蛋白血症，GOT，GPT，LDH，CPKの上昇が認められた。

胸部X線写真では，縦隔陰影の拡大，両側肺野にびまん性陰影，右第2～4肋骨骨折，右血

表1　搬入時検査所見

WBC	25400/mm³	BUN	13mg/dl
RBC	262×10⁴/mm³	Cre	1.2mg/dl
Hb	7.3g/dl	TP	3.9g/dl
Ht	22%	TB	0.5mg/dl
Plt	36×10⁴/mm³	GOT	475IU/l
Na	140mEq/l	GPT	250IU/l
K	3.0mEq/l	LDH	1352IU/l
Cl	102mEq/l	CPK	261IU/l
Ca	7.8mEq/l		

*1旭川赤十字病院救命救急センター　*2札幌医科大学麻酔学教室

A MANAGEMENT OF A MULTIPLE INJURED PATIENT BY FALLING

Naohiro KOKITA,[*1] Tetsuo OMOTE,[*1] Kazuhiro MIYAZAWA,[*1] Tetsuya NOSAKA,[*1] Takahiro ICHIMIYA,[*1] Tetsuo TSUKAMOTO,[*1] Saburoh HIRATE,[*1] Hiroshi IWASAKI,[*2] Akiyoshi NAMIKI.[*2]
*1 Critical Care Medical Center, Asahikawa Red Cross Hospital
*2 Department of Anesthesiology, Sapporo Medical College

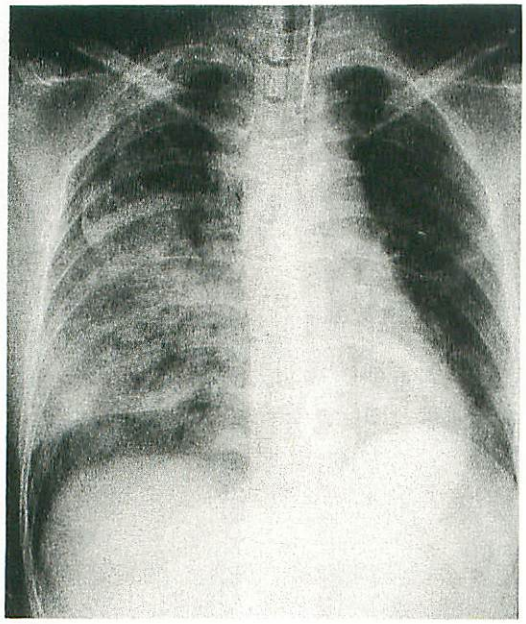

図1　搬入時の胸部X線写真
縦隔陰影の拡大，両側肺野びまん性陰影，右第2～4肋骨骨折，右血気胸が認められた。

図2　ICU入室直後の全身状態
昏睡状態で，前胸部を中心に皮下出血が認められ，人工呼吸管理および右胸腔ドレナージが施行された。この時点では腹部膨隆は認められていない。

表2　動脈血ガス分析値の推移

時　間	入室時	2病日	5病日	7病日	11病日	12病日	抜管後
F_{IO2}	1.0	1.0	0.9	0.6	0.4	0.3	$O_2$5L/min
pH	7.44	7.49	7.54	7.50	7.57	7.48	7.46
P_aCO_2	28	35	35	38	35	39	45
P_aO_2	62	160	147	126	106	118	125
BE	-5	4	7	6	9	5	7

気胸が認められた(**図1**)。腹部X線写真，および頭部CTでは，特に異常は認められなかった。

ICU入室後の経過：直ちにICUに収容し，右胸腔ドレナージ，尿カテーテルを留置し，人工呼吸管理を開始した(**図2**)。動脈血ガス所見ではF_{IO2}1.0で，$P_aO_2$62mmHgと低酸素血症を示し(**表2**)，四肢は冷たくチアノーゼを認め，気道分泌物および右胸腔ドレナージからの排液は血性であった。一方，循環動態は入室後より輸血，輸液に加えてドーパミン10～20μg/kg/minの併用により，血圧は80～100mmHg，心拍数は120～140回/分に維持された。しかし，受傷後8時間目頃より，受傷直後には認められていなかった腹部膨隆が出現しはじめ，その後次第に増強した(**図3**)。血圧維持は，もはや急速輸血だけでは間に合わず，ノルアドレナリンも0.3μg/kg/minの速度で投与開始した。そして，中心静脈圧は，5 cmH_2O前後で経過していたが，尿量は0.5ml/kg/hr以下に減少してきた。血性胃液や，血尿は認められなかったが，腹部超音波検査にて腹腔臓器損傷が疑われたため，第2病日に緊急開腹手術を行った。なお，術前の輸血量は5000mlにも達していた。

開腹所見では，腎上部に著明な血腫を認め，右副腎静脈および短肝静脈の断裂による出血が確認され，結紮止血を行い手術は無事終了した

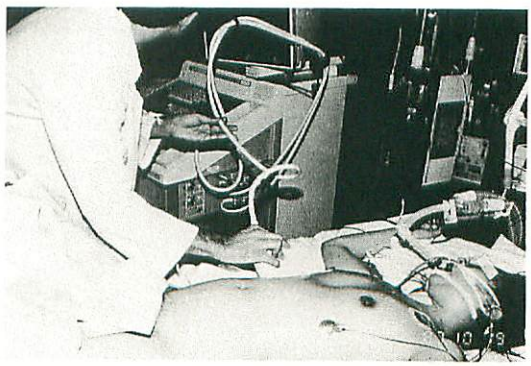

図3　ICU入室約10時間後の全身状態
腹部膨隆が生じてきたため，腹部超音波検査を施行し，臓器損傷および内部出血の有無と程度を確認した。

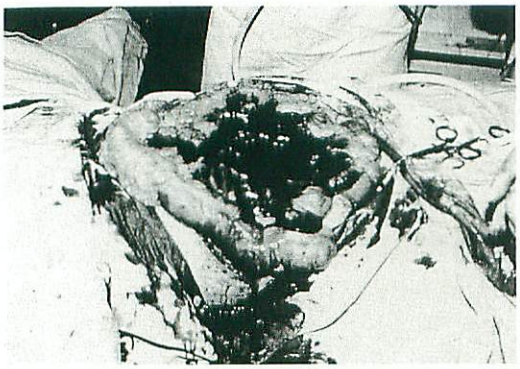

図4　開腹手術所見
右副腎静脈および短肝静脈の断裂による出血が確認され，結紮止血術が順調に施行された。

（図4）。

術後は輸液，輸血，およびドーパミン3～5 μg/kg/min の投与で血圧は110～140mmHg と安定した。しかし，動脈血ガス所見は改善されず，第2病日に左血胸出現のためドレナージを施行し115ml の血性排液を認めた。また，第3病日には顔面から前胸部に至る皮下気腫が出現したが，右胸腔ドレナージの位置を改めることでその後の増強を防いだ。第5病日に気管支鏡検査を施行し，右中葉支からの出血を認めたため，血液の吸引と生理食塩水を用いて洗浄を行った。そして，呼気終末圧（PEEP）5～10cmH_2O を付加した人工呼吸管理の継続と術後の輸液の制限により，第7病日から次第に動脈血ガス所見が改善し始めた（表2）。第11病日の胸部X線写真では肺野は清明となり（図5），第12病日に人工呼吸器より離脱，第14病日に ICU 退室となった。

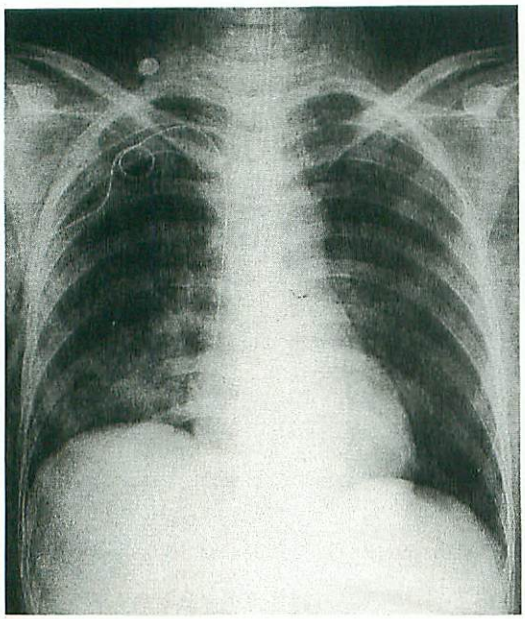

図5　第11病日の胸部X線写真
両側肺野とも清明となった。

その間，全身を精査し，第2頸椎脱臼骨折，左橈骨骨折の合併も判明し，その治療も併行して行った。なお，搬入時認められた血液検査での異常所見は，第13病日には正常域に復した。

3．考　　察

墜落外傷は，旭川赤十字病院に救命救急センターが開設（昭和53年7月）されて以来この10年間で116例にのぼり，近年建築物の高層化に伴い増加傾向にある。

墜落外傷，特に高所墜落は外力も大きく，受傷部位も広範囲に及ぶことが多い。とりわけ5m 以上からの高所墜落では，多発外傷の発生する頻度は67.2%にも及び，当然のことながら死亡率も高いと言われている[1]。生命予後に関する critical height として片岡は12m[2]，藤幡らは5～6階[3]，大畑らは15m[4]を示している。一方，藤幡らは低所からの墜落では死因のすべてが頭部外傷であることから，頭部外傷の合併の有無と程度が墜落外傷の予後を大きく左右すると述べている[5]。今回我々の経験した症例は，当院5階（約16m）から飛び降りたにもかかわらず，頭部外傷が比較的軽度であったため運良く即死はまぬがれたが，重症の多発外傷を負っていた。この多発外傷は数ある外傷の中でも最も治療が困難な外傷であり，とくに初療60分が生死を分けるといっても過言ではない。したがって，迅速かつ的確に病態およびその変化を把握し，適切な治療を押し進めていくことが要求されるのである。大塚は[6]，多発外傷発生直後の生死にかかわる重大な病態として，①頭部外傷による脳損傷，

脳圧亢進，②胸部外傷による呼吸・循環不全，③各部位の損傷に起因する出血性ショック，の3点を挙げている。今回の症例では，早期のショックに対する全身管理と胸部外傷に対する適切な処置を行ったために救命し得たものと考える。したがって，受傷直後にはまずこれら3つの重大な病態に対する救命救急処置を行うことが大切であり，特に今回③に示した目に見えない部位の出血に対する厳重な経過観察と迅速な止血手術が一効を奏した。

次に，本症例では初期の救命はできたが，重篤な呼吸不全が問題となった。墜落による胸部外傷の特徴として，太田ら[7)8)]は5 m未満では重篤な呼吸障害を伴う胸部外傷をみていないのに比し，5 m以上では血気胸，肺挫傷，多発肋骨骨折などの重篤な呼吸障害を13.1%に認めている。本症例でも多発肋骨骨折，血気胸および肺挫傷を認めており，それに加えて，大量輸血による影響もあり呼吸管理に難渋したが，時期を逸せず早期から胸腔ドレナージおよび人工呼吸管理を行い救命し得た。

4．ま　と　め

1）墜落により多発外傷をきたした36歳，女性に対する治療を経験した。

2）胸部外傷に対する早期の迅速な処置，出血性ショックに対する厳重な監視と適切な治療を施行することにより，救命し得た。

なお，本論文の要旨は，第27回北海道臨床麻酔懇話会において報告した。

参　考　文　献

1）高橋勝三，他：墜落症例の統計的観察，救急医学12（5）；595～599，1988.
2）片岡敏樹：墜落多発外傷，手術37；431～436，1983.
3）藤幡敏夫，他：墜落症例の検討，救急医学7（Suppl.）；S208～209，1983.
4）大畑正昭，他：高所墜落による胸部外傷例の検討，救急医学4（8）；925～931，1980.
5）藤幡敏夫，他：墜落症例の検討，救急医学8（5）；633～638，1984.
6）大塚敏文：多発外傷，外傷，日本医事新報社　1983，327.
7）片岡敏樹，他：高所墜落外傷の検討，救急医学2（2）；197～202，1978.
8）太田宗夫，他：墜落による多発外傷，災害医学14；33～38，1976.