AMCoR
Asahikawa Medical College Repository http://amcor.asahikawa-med.ac.jp/

心臓 (1997.12) 29巻12号:945～950.

僧帽弁再置換術後遠隔期に心房粗動で発症した左房壁解離の1例

西條泰明、大井伸治、川嶋栄司、赤坂和美、石井良直、菊池健次郎、青木秀俊

● 症例

# 僧帽弁再置換術後遠隔期に心房粗動で発症した左房壁解離の1例

西條泰明* 大井伸治* 川嶋栄司*
赤坂和美* 石井良直* 菊池健次郎*
青木秀俊**

*旭川医科大学第1内科
(〒078 旭川市西神楽4線5号)
**市立旭川病院胸部外科
(〒070 旭川市金星町1丁目1番6号)

**A case of left atrial wall dissection after re-replacement of the mitral valve associated with atrial flutter**

Yasuaki Saijo*, Shinji Ooi*,
Eiji Kawashima*, Kazumi Akasaka*,
Yoshinao Ishii*, Kenjiro Kikuchi*,
Hidetoshi Aoki**.
*First Department of Internal Medicine, Asahikawa Medical College.
**Department of Thoracic Surgery, Asashikawa Muncipal Hospital.

(1996.10.16 原稿受領；1997.3.4 採用)

**Key words**
左房壁解離
僧帽弁置換術

§ 抄録

症例は56歳，男性．主訴は動悸，息切れ．昭和53年に僧帽弁閉鎖不全症(MR) 3度にてHancock弁を用いた僧帽弁置換術(MVR)が施行された．平成3年に労作時の息切れ，咳嗽が出現しうっ血性心不全，人工弁逆流を認めたため，同年10月Carbomedics弁(29 mm)を用いた2回目のMVRが施行された．その後症状なく経過していたが，平成7年2月より動悸，息切れが出現し4月5日当科入院した．経胸壁心エコーにて左房径は44 mmで左房内の異常は指摘できなかった．

経食道心エコーでは左房の前壁側に2つの解離腔を認めた．1つは弁輪部より流入血流を認め，さらに左房への流出血流を認めた．僧帽弁置換術後の左房壁解離の報告はきわめてまれで，我々の調べ得た範囲ではこれまでに3例しかない．この症例では慢性に経過し，心不全は呈さなかったが心房粗動のコントロールが不良であり治療方針の決定に苦慮したが，再々弁置換を施行し，術前治療に苦慮した心房粗動も見られなくなり良好な経過を得ている．

我々は2度のMVR後に徐々に進行したと考えられる左房壁解離を経験した．このような報告例はなく，治療方針には苦慮したが貴重な症例と思われ報告する．

(心臓 **29**：945～950, 1997.)

## § 症例

症例：56歳，男性．

主訴：動悸，息切れ．

既往歴：高血圧．

家族歴：特記すべきことなし．

現病歴：昭和47年より心雑音を指摘され近医に通院していた．息切れ，浮腫が増強したため昭和53年に当科に入院となった．MR 3度を認めたためHancock弁を用いてMVRが施行された．その後症状なく経過していたが，平成3年8月に労作時の息切れ，咳嗽が出現し当科2回目の入院となった．人工弁逆流，うっ血性心不全を認め同年10月にCarbomedics弁(29 mm)を用いて2回目のMVRを施行された．術後退院前の経胸壁心エコー検査では異常を認めなかった(経食道心エコー検査は施行されていない)．その後症状なく経過していたが，平成7年2月より動悸，息切れが出現し4月5日当科に入院した．

入院時現症：身長159 cm，体重60 kg．血圧136/80 mmHg，脈拍101/分，不整．胸部聴診上胸骨左縁第4肋間に最強点のある汎収縮期雑音を認める．下肢浮腫は認めない．

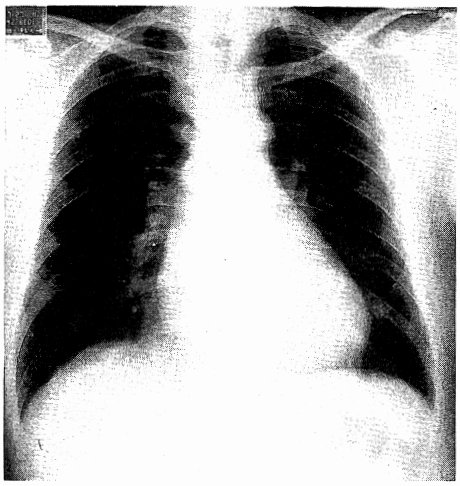

**図 1　胸部 X 線写真**
心胸郭比 56.5 %と拡大し右第 2 弓と左第 3，4 弓の突出を認めた．

検査所見：胸部X線写真では，心胸郭比 56.5 %と拡大し右第 2 弓と左第 3，4 弓の突出を認めた(図 1)．心電図では，心拍数 65/分の心房粗動を認めた(図 2)．

経胸壁心エコー検査では，左房径は 44 mm，人工弁通過血流の最大速度は 1.8 m/秒であった．左房は軽度拡大していたが，人工弁によるアーチファクトのため左房内の異常，僧帽弁逆流の有無，重症度は評価できなかった．

経食道心エコー検査では，左房の前壁側から一部心房中隔にかけて 2 つの解離腔を認めた．一方の解離腔は左房との隔壁に可動性があり，弁輪部よりの流入血流と，左房への流出血流を認めた．もう一方の解離腔には壁の可動性もなく血流も認めなかった(図 3，4)．

胸部造影 CT では，左房と大動脈基部の間に心腔と同様に造影される 2 つの解離腔を認めた(図 5)．

心臓カテーテル検査では，肺動脈圧 29/5(18) mmHg，肺動脈楔入圧 10 mmHg，心係数 3.0 $l$/分/$m^2$と異常は認めなかった．左室造影では大動脈基部後方に解離腔を認め，解離腔が造影された後で左房内が造影された．

人工弁自体の機能不全は認めなかった．しかし，入院後も発作性心房粗動を繰り返し各種抗不整脈薬による治療に抵抗性であり，左房壁解離がその原因となっている可能性が考えられた．また，左房壁解離を放置した場合の血栓症や，破裂による MR の急性増悪が生じる危険性も考え，平成 7 年 5 月 31 日 Carbomedics 弁(25 mm)を用いて MVR，および左房の解離腔閉鎖術を施行した．術中所見では前交連部付近の弁輪部左室側に裂孔があり，そこから解離して左房側へ広がっており，左房内にも 3 mm の裂孔を認め，心房壁は心房内膜と心房筋の間で解離していた．これは可動性のある解離腔と考えられたが，可動性のない解離腔は同定し得なかった．しかし，人工心肺離脱後の経食道心エコー検査にて解離腔の消失を確認し手術を終了した．

## §　考按

僧帽弁置換術後の左房壁解離はきわめてまれであり，我々が調べた範囲では，左房後壁解離が 1 例，中隔解離が 2 例の計 3 例が報告されているにすぎない[1)~3)]．

僧帽弁置換術後の他のまれな合併症として左室破裂，仮性左室瘤，心内交通形成があるが，それらが発症する原因として弁輪の過剰切除，大きすぎる人工弁の選択，弁輪への針糸を深くかけすぎて筋層までに及ぶ，弁輪の高度石灰化等により弁輪部の心筋に損傷を与えることなどがあげられている[4)~11)]．本症例もそれらの合併症の機序と同様に，弁輪下心内膜が穿孔し左房前壁へ進展し左房壁解離を形成したと考えられる．

左房壁解離の場合はもちろん，それよりも報告例の多い仮性左室瘤の場合もすぐに手術すべきとの報告や，小さい場合は経過観察でよいとの報告[5)12)13)]もあり一定しない．左房壁解離の過去の報告例を表 1 に示した．Maeda らの報告は，再弁置換後の 5 日目に収縮期雑音が聴取され，3 週目に施行された心臓カテーテル検査で診断されている．その後心不全が進行したため，術後 3 カ月で再々手術を施行されている[1)]．Mandri らの報告は僧帽弁形成術の症例であるが，僧帽弁逆流が残存するため弁置換術に切り替えられている．術後数日で収縮期雑音，肺うっ血が出現し経食道心エコーにて診断され再手術を施行されている[2)]．合田らの報告は，僧帽弁再置換術後 3 日目に肺うっ血が出現し経食道心エコー検査にて診断され再々手

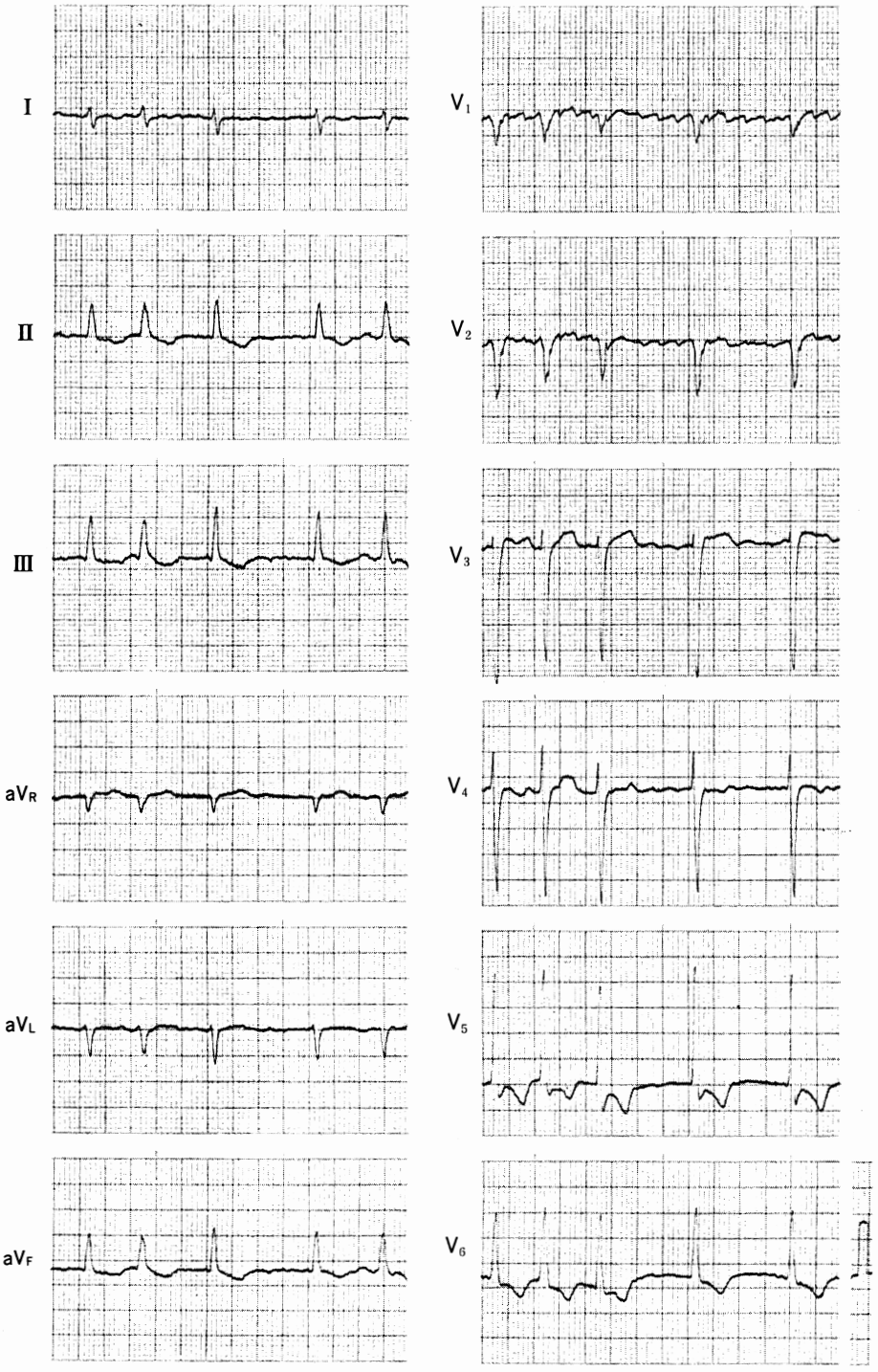


図 2 心電図
心拍数 65/分の心房粗動を認めた。

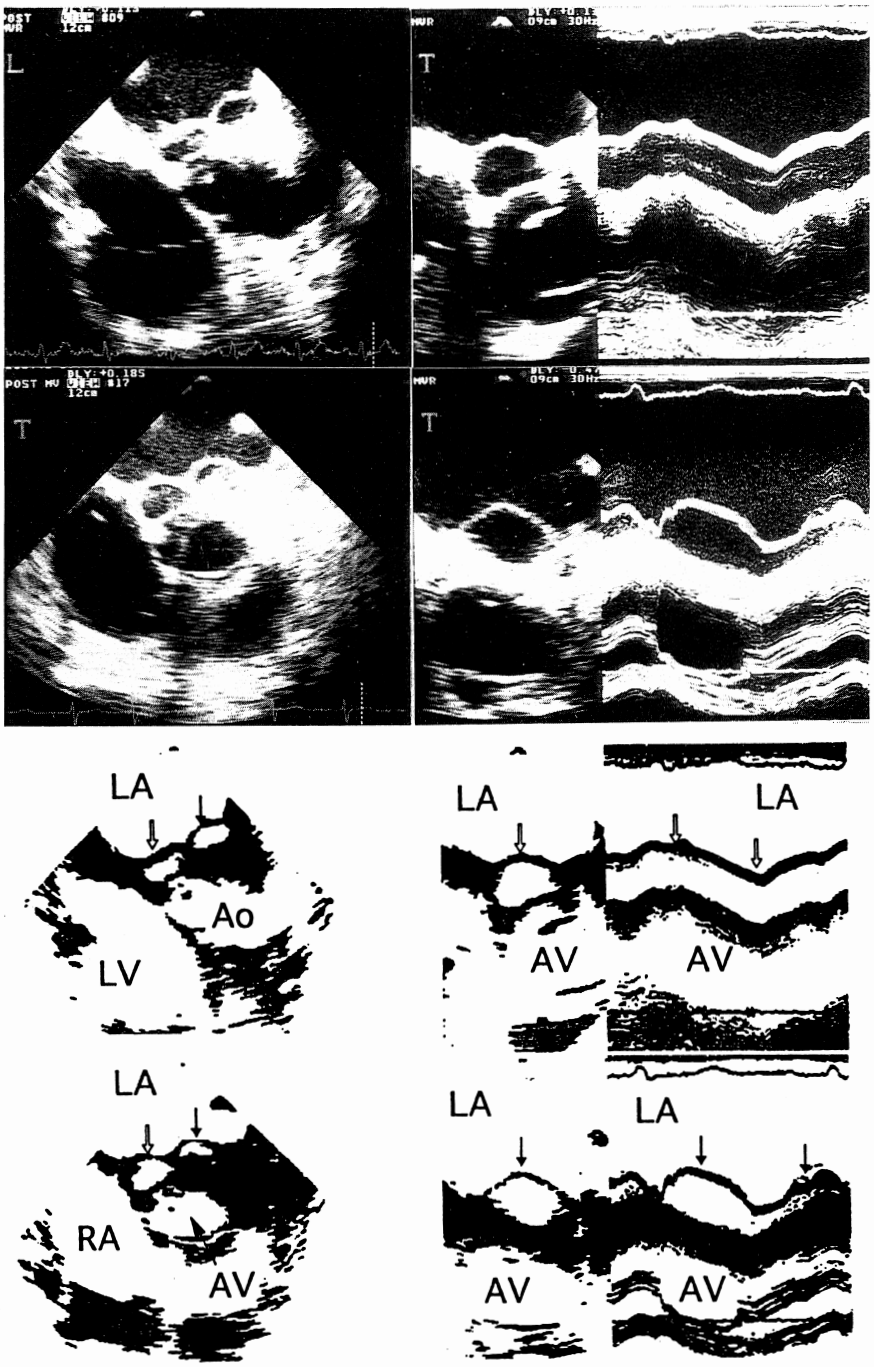


**図 3　経食道心エコー検査（B モード，M モード）**

左房の前壁側から一部心房中隔にかけて 2 つの解離腔を認めた（a 縦走査，b 横走査）．一方の解離腔は左房との隔壁に可動性を認めた（c）．もう一方の解離腔には壁の可動性は認めなかった（d）．⇩は可動性のある解離腔を，↓は可動性のない解離腔を示す．

| a | c |
|---|---|
| b | d |

術を施行されている[3]．本症例はそれらと異なり，再手術後数年たって症状が出現し発見された初めての症例であり，術後徐々に進行したものと考えられる．3度目の開心術による危険性や，この時点では明らかな心不全症状が認められなかったことから，手術すべきか否か判断に迷った．しかし血栓症や破裂の危険性，難治性の心房粗動の原因となっている可能性を考え，3度目の僧帽弁置換術を施行した．また，先にのべた人工弁のサイズが大きすぎた場合に左室破裂や仮性左室瘤の原因となり得ることを考慮し29 mmから25 mmへ変更している．術後心房粗動は洞性整脈に改善し，術後8カ月の経過は良好である．術後徐々に進行した左房壁解離を認めた場合でも，臨床経過を見ながら積極的に手術を施行すべきであると考えられた．

a
b

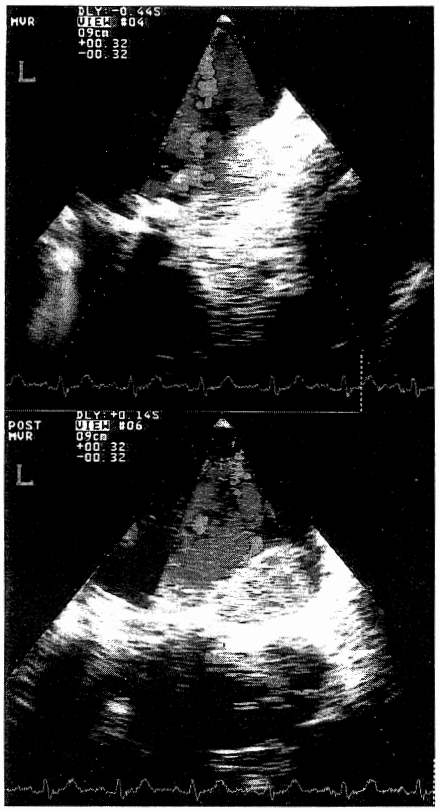


**図 4 経食道心エコー検査(カラードプラ)**
可動性のある解離腔には弁輪部よりの流入血流(a)と，左房への流出血流(b)を認めた．

## § 文献


1) Maeda K, Yamashita C, Shida T, et al：Successful surgical treatment of dissecting left atrial aneurysm after mitral valve replacement. *Ann Thorac Surg* 1985；**39**：382-384
2) Mandri GL, Schwarts A, Rose EA, et al：Atrial septal dissection after mitral valve replacement demonstrated by transesophageal


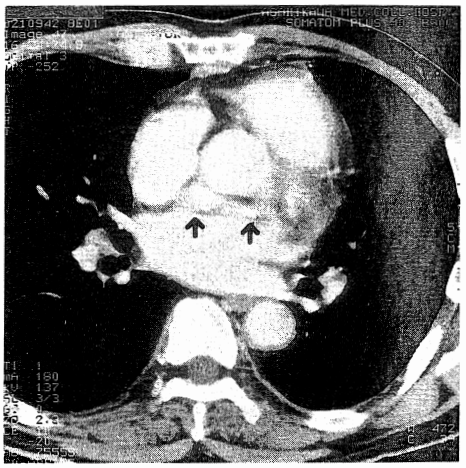

**図 5 胸部造影 CT**
左房と大動脈基部の間に心腔と同様に造影される2つの解離腔を認めた(矢印)．

**表 1 僧帽弁置換術後の左房壁解離の報告例**

| 年 | 著者名 | 年齢 | 性 | 手術既往 | 人工弁種 | 解離の部位 | 発見までの期間 | 解離に対する手術 | 転帰 |
|---|---|---|---|---|---|---|---|---|---|
| 1984 | Maeda | 33 | 女 | MVR | I-S | 後壁 | 3 weeks | + | alive |
| 1994 | Mandri | 61 | 男 | none | SJM | 中隔 | 3 days | + | alive |
| 1994 | 合田 | 64 | 男 | MVR | SJM | 中隔 | 3 days | + | alive |
| 1995 | 本症例 | 56 | 男 | MVR | Carb. | 前壁 | 4 years | + | alive |

MVR：mitral valve replacement, I-S：Ionescu-Shiley, SJM：St. Jude Medical, Carb：Carbomedics.

echocardiography. *Am Heart J* 1994；**127**：219-221

3) 合田俊宏，石井浩二，椎谷紀彦，ほか：僧帽弁置換術後に発症した心房中隔解離の1治験例．日胸外会誌 1994；**42**：1092-1095

4) 磯松幸尚，酒井　章，牧　真一，ほか：僧帽弁置換術後弁輪部に発生した仮性左室瘤．胸部外科 1993；**46**：575-579

5) Robert WC, Morrow AG：Causes of early postoperative death following cardiac valve replacement. Clinico-pathologic correlations in 64 patients studied at necropsy. *J Thorac Cardiovasc Surg* 1967；**54**：422-437

6) MacVaough HIII, Joyner CR, Pierce WS, et al：Repair of subvalvular left ventricular aneurysm occuring as a complication of mitral valve replacement. *J Thorac Cardiovasc Surg* 1969；**58**：291-295

7) Spellberg RD, O'Reilly RJ：Pseudoaneurysm of the left ventricle following mitral valve replacement. *Chest* 1972；**62**：115-117

8) Sharrat GP, Ross JK, Monro JL, et al：Intra-operative left ventricular perforatoion with false aneurysm formation. *Br Heart J* 1976；**38**：1154-1159

9) Diethrich EB, Koopot R, Kinard SA：Pseudoaneurysm of atrioventricular groove；a late complication of mitral valve replacement. *J Thorac Cardiovasc Surg* 1977；**74**：47-50

10) Wolpowitz A, Barnard MS, Sanchez HE, et al：Intraoperative posterior left ventricular wall rupture associated with mitral valve replacement. *Ann Thorac Surg* 1978；**25**：551-555

11) Gosalbez F, de Linera FA, Cofino JL, et al：Isolated mitral valve replacement and ventricular rupture：Presentation of 6 patients. *Ann Thorac Surg* 1981；**31**：105-110

12) 大滝正己，川島雅之，山口明満，ほか：僧帽弁置換術後に発生した仮性左室瘤について．胸部外科 1992；**45**：508-510

13) 関　雅博，遠藤将光，家接健一，ほか：自然治癒した僧帽弁置換手術後仮性左室瘤．胸部外科 1988；**41**：1029