AMCoR
Asahikawa Medical College Repository http://amcor.asahikawa-med.ac.jp/

皮膚科の臨床 (2002.07) 44巻7号:759～760.

Tacalcitol外用が有効であったHailey-Hailey病の1例

飛澤慎一, 高橋英俊, 山本明美, 岸山和敬, 飯塚一

皮膚臨床 44(7); 759～760, 2002

症 例

Tacalcitol外用が有効であったHailey-Hailey病の1例

飛澤 慎一* 高橋 英俊* 山本 明美*
岸山 和敬** 飯塚 一*

要 約 1α-24-dihydroxy vitamin D_3 (tacalcitol) が有効であったHailey-Hailey病の1例を報告する。48歳，男性。初診の約20年前から間擦部を中心に瘙痒をともなう皮疹を自覚していた。初診時，頸部，腋窩，肘窩，鼠径，膝窩にびらん，痂皮を伴う苔癬化局面を認めた。抗上皮抗体陰性。皮膚生検でvilliの形成とdilapidated brick wallの外観を呈した。抗生剤含有ステロイド軟膏とtacalcitolの外用で皮疹は軽快した。

I はじめに

Hailey-Hailey病は常染色体優性遺伝の水疱性疾患である。遺伝子座はchromosome 3qに存在することが知られていたが，近年，カルシウムポンプをコードするATP2C1遺伝子の変異が同定されている[1]。今回われわれは，1α-24-dihydroxy vitamin D_3 (以下tacalcitol) 外用が有効であったHailey-Hailey病の1例を経験したので報告する。

II 症 例

患 者 48歳，男性

初 診 1998年10月6日

主 訴 頸部，腋窩，肘窩，鼠径，膝窩の瘙痒をともなう発疹

家族歴 兄に同様の皮疹を認めるという。

既往歴 慢性腎不全(糖尿病性腎症による)，高血圧

現病歴 初診の約20年前から，特に夏季に間擦部を中心に瘙痒をともなう皮疹を自覚していた。ステロイド軟膏の外用にて軽快するも増悪・寛解を繰り返していた。皮疹が拡大したため北見赤十字病院皮膚科を受診した。

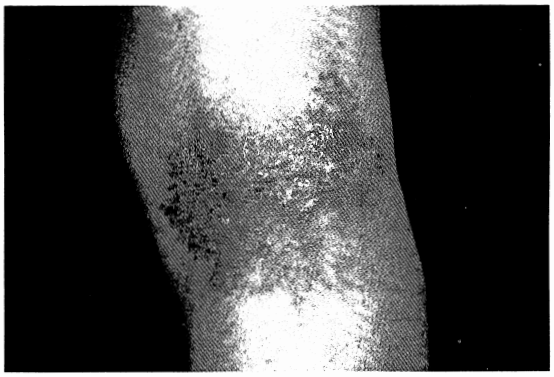

図1 左膝窩：びらん，痂皮および膿疱形成をともなう紅褐色の苔癬化局面を認める。

現 症 頸部，腋窩，肘窩，鼠径，膝窩に紅褐色の苔癬化局面，一部にはびらん，痂皮および膿疱形成が見られた (図1)。

病理組織学的所見 基底細胞直上から表皮全層に及ぶ棘融解性裂隙形成を認め，裂隙内に向かって基底細胞で覆われた真皮乳頭の突出によるvilliの形成も見られた。棘融解を起こした表皮細胞はdilapidated brick wallの像を呈している (図2)。

* Shinichi TOBISAWA, Hidetoshi TAKAHASHI, Akemi YAMAMOTO & Hajime IIZUKA, 旭川医科大学，皮膚科学教室 (主任：飯塚 一教授)
** Kazunori KISHIYAMA, 北見赤十字病院，皮膚科，部長
〔別刷請求先〕 飛澤慎一：旭川医科大学皮膚科 (〒078-8510 旭川市緑が丘東2条1丁目1番1号)
〔キーワード〕 Hailey-Hailey病，ビタミンD_3

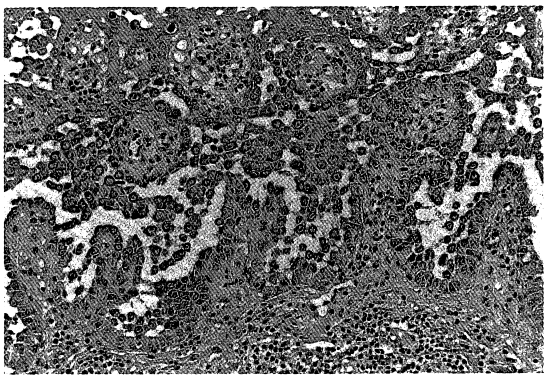

図2 病理組織像：基底細胞直上から表皮全層に及ぶ棘融解性裂隙形成と裂隙内に villi の形成を認め，棘融解を起こした表皮細胞は dilapidated brick wall の像を示す。

検査所見 赤血球 316×10^4/mm^3，Hb 8.9 g/dl，Ht 28.1%，BUN 90.8 mg/dl，Cre 10.4 mg/dl，K 5.2 mEq/l，Ca 8.3 mg/dl，P 6.4 mg/dl と慢性腎不全による腎性貧血と腎機能障害および電解質異常を認めた。抗上皮抗体は陰性。

経　過 Hailey-Hailey 病と診断し，抗ヒスタミン剤の内服，抗生物質含有ステロイド軟膏の塗布にて加療したところ皮疹は改善した。再度受診した際に皮疹の増悪が認められたため，tacalcitol の外用を併用したところ皮疹の著明な改善を認めた。以後増悪・寛解を繰り返しているが，その都度 tacalcitol 外用で良好な結果を得ている。

III 考　察

Hailey-Hailey 病の増悪因子として細菌感染，真菌感染，単純疱疹ウイルス感染，摩擦などの外力，紫外線照射，発汗が指摘されている[2]。自験例では夏季に増悪し，また，間擦部でも摩擦の多い腋窩が難治であったことから，摩擦と発汗が悪化要因と考えられた。

治療として，一般にステロイド外用，抗生剤の内服などが行われている。皮疹が広範囲な例ではエトレチナートの内服も試みられており約 70% の有効率が得られている[2]。自験例では皮疹が間擦部に限局しており，慢性腎不全による腎機能障害があるため外用を主体とした治療を行った。

Hailey-Hailey 病における tacalcitol の作用機序は明確ではないが，*in vitro* 培養系で 1α，24-dihydroxy vitamin D_3 によりケラチノサイトの解離が抑制されることが示され，*in vivo* においても tacalcitol 外用により治療後の棘融解の消失が示されている[3]。また，ビタミン D が β_3-インテグリン遺伝子を活性化することから，インテグリンその他の接着因子の転写を介して細胞間接着を改善し，棘融解を抑制する可能性が示唆されている[4]。

有用性に関しては有効例[5)6)]，無効例[7)8)] が散見され，その評価は様々である。ビタミン D_3 の持つ薬理的な分化促進作用[9] と副作用としての刺激作用との兼ねあいのもとに効果が分かれるようであるが，自験例では有効と評価した。副作用としては高カルシウム血症・尿症があげられる。高濃度（50 μg/g）で大量に使用した場合での報告例が多く[10]，腎機能障害のある患者での報告もある[11]。自験例では慢性腎不全があり，懸念されたが，低濃度 tacalcitol（2 μg/g）の比較的少量（20 g/週）使用により検査値上は異常は認めなかった。

Hailey-Hailey 病の治療についてはステロイド外用薬の有効性も報告されているが[12]，時に皮疹の増悪因子である細菌感染，真菌感染などの局所感染を助長するおそれもあり，自験例のように糖尿病による易感染性が考えられる場合，tacalcitol 外用は選択肢の 1 つになりうると考えた。

本論文の要旨は，日皮学会第 343 回北海道地方会において報告した。

（2001 年 10 月 29 日受理）

文　献

1) Hu Z et al : Nature Genet, **24** : 61-65, 2000
2) 佐藤香織ほか：角化症研究会記録集, **14** : 81-83, 1999
3) Aoki T et al : Br J Dermatol, **139** : 897-901, 1998
4) Cao X et al : J Biol Chem, **268** : 27371-27380, 1993
5) 小玉優子ほか：西日皮膚, **61** : 548, 1999
6) 青木武彦ほか：日皮会誌, **109** : 1233, 1999
7) 土井希文：皮膚病診療, **17** : 165-168, 1995
8) 広瀬康昭ほか：日皮会誌, **107** : 294, 1997
9) Svendsen ML et al : Pharmacol Toxicol, **80** : 49-56, 1997
10) Russel S, Young M : Br J Dermatol, **130** : 795-796, 1994
11) Dwyer C, Chapman RS : Lancet, **338** : 764-765, 1991
12) Ikeda S et al : J Dermatol Sci, **5** : 205-211, 1993