AMCoR
Asahikawa Medical College Repository http://amcor.asahikawa-med.ac.jp/

皮膚科の臨床 (2001.02) 43巻2号:315～320.

体幹に多発する局面を呈した尋常性狼瘡
局面型皮膚サルコイドとの鑑別が問題となった症例

飛澤慎一, 真鍋公, 浅野一弘, 高橋英俊, 山本明美, 橋本喜夫, 金田孝道, 飯塚一

皮膚臨床 43(2); 315～320, 2001

症 例

体幹に多発する局面を呈した尋常性狼瘡

——局面型皮膚サルコイドとの鑑別が問題となった症例——

飛澤 慎一* 真鍋 公* 浅野 一弘* 高橋 英俊*
山本 明美* 橋本 喜夫* 金田 孝道** 飯塚 一*

要 約 体幹に多発する局面を呈した尋常性狼瘡の1例。71歳，女性。右下腹部・左臀部・右背部に自覚症状のない紅褐色局面を認めた。ツ反弱陽性。リゾチームは高値で，皮膚生検で類上皮細胞肉芽腫がみられた。組織の抗酸菌染色は陰性で局面型皮膚サルコイドを疑ったが，組織および喀痰からヒト型結核菌が培養された。イソニアジド・リファンピシン・エタンブトールの内服治療を行い軽快した。近年の本邦における尋常性狼瘡を集計し多発例について考察を加えた。

I はじめに

尋常性狼瘡は多彩な臨床像を呈しサルコイドーシスとの鑑別が困難な症例もある。今回われわれは，体幹に多発する局面を呈し当初は局面型皮膚サルコイドを疑ったが，抗酸菌培養により結核菌を証明して確定診断した尋常性狼瘡の1例を報告する。

II 症 例

患 者 71歳，女性

初 診 1999年6月16日

主 訴 右下腹部・左臀部・右背部の自覚症状のない紅褐色局面

家族歴 特記すべきことなし。

既往歴 肺結核（20歳頃罹患の既往があるが詳細不明）

現病歴 1997年頃から右下腹部に直径2～3 cm大の自覚症状のない紅褐色斑が出現し徐々に拡大，ついで右臀部・背部にも同様の皮疹が出現した。近医より当科を紹介され精査治療目的で当科に入院した。

現 症 右下腹部に15×6 cm（図1-a），左臀部に5×2 cm（図1-b），右背部に径2 cmの境界明瞭なわずかに鱗屑を伴う紅褐色局面を認める。皮疹は不規則形で軽度の浸潤を伴う。所属リンパ節は触知しない。

病理組織学的所見 右下腹部・右背部・左臀部の3カ所：いずれも真皮上層から中層にかけて類上皮細胞肉芽腫がみられた（図2-a）。軽度のリンパ球浸潤を伴い，Langhans型巨細胞をみるが乾酪壊死はない（図2-b）。Ziehl-Neelsen染色（Z-N染色）およびオーラミン染色で菌要素は確認できなかった。結核菌に対するPCR法も陰性であった。

検査所見 末梢血，尿検査に異常なし。CRP<3.0，抗核抗体陰性。血清リゾチームは11.0 μg/ml（基準値3.0～10.6 μg/ml）と高値を示したが，血清アンギオテンシン変換酵素（ACE）は12.3 IU/lと

* Shinichi TOBISAWA, Akira MANABE, Kazuhiro ASANO, Hidetoshi TAKAHASHI, Akemi YAMAMOTO, Yoshio HASHIMOTO, &Hajime IIZUKA, 旭川医科大学，皮膚科学教室（主任：飯塚 一教授）
** Takamichi KANEDA, 旭川市，金田皮膚科
〔別刷請求先〕 飛澤慎一：旭川医科大学皮膚科（〒078-8510 旭川市緑が丘東2条1丁目1番1号）
〔キーワード〕 尋常性狼瘡

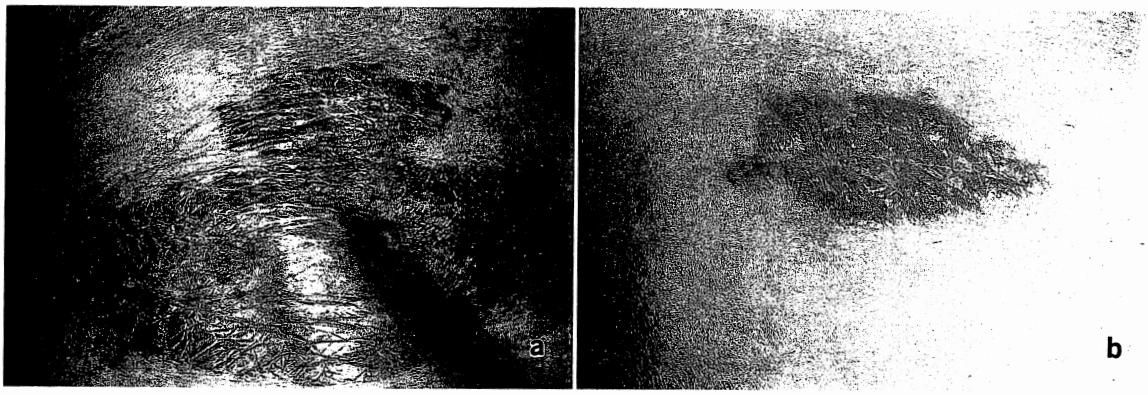

図1 臨 床 像
a：右下腹部；15×6 cm 大の境界明瞭な紅褐色局面
b：左臀部；5×2 cm 大の境界明瞭な紅褐色局面

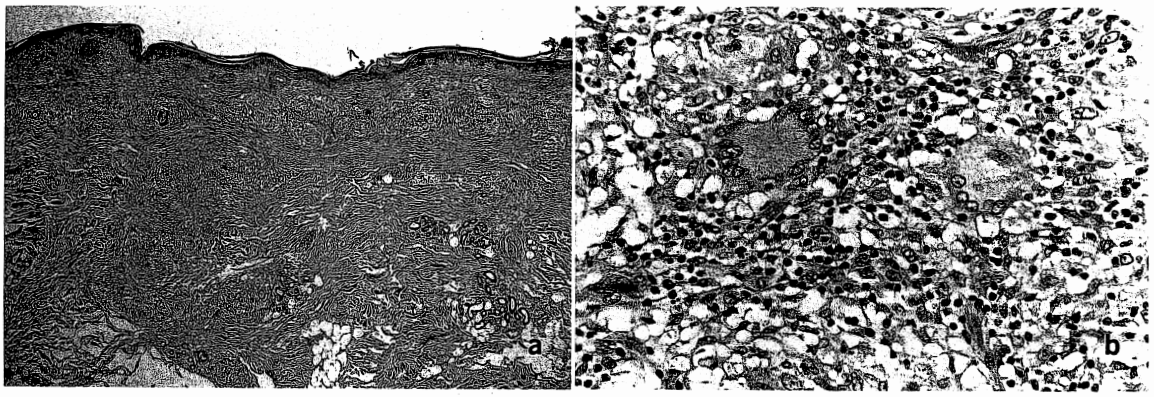

図2 病理組織所見
a：弱拡大；真皮上層から真皮中層にかけて多数の類上皮細胞肉芽腫を認める。
b：強拡大；軽度のリンパ球浸潤を伴い，Langhans 型巨細胞を含む類上皮性細胞肉芽腫を認める。

正常。ツ反弱陽性（0×0/33×20）。胸部X線像に著変なし。

培養所見 右背部の生検皮膚組織を工藤 PD 培地で培養したところ3週目から黄白色のコロニー形成が認められ（図3），ナイアシンテスト陽性でヒト型結核菌と同定された。薬剤感受性テストではイソニアジド（INH），リファンピシン（RFP），エタンブトール（EB）に高感受性であった。喀痰の抗酸菌培養も陽性であったが，咽頭粘液および右下腹部の生検皮膚組織では陰性であった。

経 過 以上の結果から多発性局面を呈した尋常性狼瘡と診断した。当初，結核菌の検出は皮膚のみからであったため INH 400 mg/日，RFP 450 mg/日の内服としたが，喀痰の抗酸菌培養が陽性と判明した時点で，EB 750 mg/日の内服も追加した。1カ月後から徐々に皮疹は縮小・平坦化し，3カ月後には改善著しい（図4）。血清リゾチームも正常化した。

III 考 察

尋常性狼瘡は皮膚，粘膜のほか，進行すると骨，軟骨も侵す真正皮膚結核の代表である。通常，既感染者において結核菌の二次感染によって起こる。皮疹は紅褐色の局面，潰瘍，増殖肥大など種々の形態をとり，顔面ことにその片側を侵し，経過が極めて長い特徴がある[1]。比較的若年の女性に多いとされてきたが，近年では高齢化が目立っている。病理組織学的には種々の程度の Langhans 型巨細胞を混じた類上皮細胞肉芽種を呈し，乾酪壊死はないことが多い[1]。ツ反は通



図3 培養所見：黄白色のコロニー形成が認められた。

常，陽性〜強陽性であるが，家族歴ないし既往歴で結核が確認できる例や，患者本人に活動性肺病変を有する症例は少ない[2]。

自験例は病理組織でLanghans型巨細胞を伴う類上皮細胞肉芽種を認めたが，リンパ球浸潤は軽度で，Z-N染色・オーラミン染色でも抗酸菌は確認できなかった。臨床的にも比較的経過が短く，尋常性狼瘡ではまれとされている臀部をはじめ体幹の3カ所に多発性病変が散在した。血清リゾチーム高値，ツ反弱陽性であり当初は皮膚サルコイドーシスを疑診した。しかし，肺結核の既往歴から皮膚生検組織および喀痰の抗酸菌培養を施行したところ，ヒト型結核菌が証明され尋常性狼瘡と確定診断できた。自験例は不顕性の肺結核病変から結核菌が血行性またはリンパ行性に撒布され，多発性の局面を形成したと考えた。結核においても血清リゾチームは高値となることが知られており，また20%でツ反は陰性である[36]。

自験例を加えて最近5年間に医学中央雑誌に記載された尋常性狼瘡報告例を集計した（表1）。21例報告があり男女比は7：14と女性に多く，初診時年齢は50歳以上のむしろ中高年に多い。皮疹の部位に関しては顔面が21例中16例（76.2%）を占め，体幹,四肢に発生したものは6例（28.6%）であった。ほとんどが単発で多発例

図4 右下腹部（抗結核剤内服3カ月後）

は自験例を含めて3例にすぎない。さらに多発例に関し過去15年間にさかのぼり医学中央雑誌に記載された報告例を集計した（表2）。自験例を含め12例で2〜6カ所に病変が認められ，うち6例で肺結核などの結核性病変の既往歴・家族歴を有していた。頭頸部に皮疹のない例は木花ら[2]の1例と自験例のみで，多発例でも顔面が好発部位であることがわかる。

本症の確定診断は結核菌の培養を原則としているが[1]，成功率は林らによると68.4%[3]，矢澤ら[17]によると65.7%である。今回の集計でもほぼ同様で，記載のある18例中11例（61.1%）で陽性であった。Z-N染色に関しては記載のある10例中4例（40%）が陽性で，さらに陽性率は低い。過去の報告でも矢澤ら[17]によると15.2%と，組織標本からの抗酸菌の検出は困難であることがうかがえる。このように，抗酸菌染色での診断は困難であり，培養でも少なからず陰性例が存在し，かつ判定に数週間を要することから，近年では生検組織のパラフィン切片を用いたPCR法によるDNA診断の報告もある[32]。自験例でもPCR法を数回試みたが陰性であった。

尋常性狼瘡の治療はINH単剤あるいはINHとRFPの併用が一般的で，通常1〜2年間の投与により治癒する[1]。最近の報告でもほとんどが上記2剤またはEBを追加し3剤で治療している（表1，表2）。自験例は喀痰の抗酸菌培養も陽性であったため，肺結核初回標準治療法[33]に準じINH，RFPにEBを加えて3剤を併用し皮疹は著明に改善した。

表1　本邦皮膚科領域における尋常性狼瘡報告例（1995～2000）

年度	報告者	年齢・性	部位・範囲	組織培養	Z-N 染色	乾酪壊死	ツ反	肺結核	経過	ACE	リゾチーム
1995	石堂[4]	81・女	左頬部，4.0 cm×2.5 cm	＋	記載なし	記載なし	18×15 mm	既往あり	INH	記載なし	記載なし
1995	山口[5]	50・女	左頬部，右頬部	＋	記載なし	－	強陽性	Xp 上なし	RFP	記載なし	記載なし
1995	加藤[6]	63・女	左頬部，10 cm×6 cm	－	－	＋	強陽性	Xp 上あり	INH，RFP，EB	記載なし	記載なし
1995	高橋[7]	65・女	下顎部 1.7 cm×1.2 cm	＋	－	＋	強陽性	活動性なし	INH，RFP，EB	記載なし	記載なし
1995	新見[8]	8・女	鼻尖，6 mm×5 mm	－	記載なし	－	26×20 mm	記載なし	INH	記載なし	記載なし
1996	Hagiwara[9]	66・女	左大腿～外果（有棘細胞癌）	－	＋	－	15×13 mm	Xp 上なし	INH，RFP，EB	記載なし	記載なし
1997	大島[10]	87・男	左頬部～下顎，耳朶	＋	－	－	中等度陽性	Xp 上なし	INH，RFP	記載なし	記載なし
1997	森脇[11]	73・女	会陰部	記載なし	＋	＋	－	喀痰培養＋	INH，RFP	記載なし	記載なし
1997	児浦[12]	81・男	左側頸部，32 mm×12 mm	＋	記載なし	＋	29×20 mm	Xp 上なし	INH，RFP	記載なし	記載なし
1997	羽白[13]	56・男	左耳介～右下顎	＋	記載なし	記載なし	記載なし	記載なし	記載なし	記載なし	記載なし
1997	大橋[14]	67・男	右上腕伸側，鶏卵大	＋	記載なし	記載なし	中等度陽性	記載なし	INH，RFP	記載なし	記載なし
1998	杉江[15]	80・女	右耳前部～前胸部	－	記載なし	記載なし	強陽性	記載なし	INH	記載なし	記載なし
1998	岡田[16]	20・女	前額部，手拳大	－	－	－	陽性	喀痰培養－	INH，RFP	53.9↑	記載なし
1998	矢澤[17]	52・女	左耳介～右下顎	＋	－	＋	中等度陽性	既往なし	INH，RFP	記載なし	記載なし
1998	森川[18]	64・女	右体幹	記載なし	＋	記載なし	記載なし	記載なし	INH，RFP，EB	記載なし	記載なし
1998	斉藤[19]	47・男	右下腿，左額部	記載なし	記載なし	記載なし	陽性	Xp 上なし	記載なし	記載なし	記載なし
1998	大竹[20]	40・女	左眉毛部	＋	記載なし	＋	強陽性	記載なし	記載なし	記載なし	記載なし
1998	片岡[21]	60・女	左頬部	未施行	記載なし	記載なし	記載なし	既往なし	INH，RFP，SM	記載なし	記載なし
1998	嶋崎[22]	25・男	下顎，左腋窩，左鎖骨部	－	＋	－	陽性	活動性あり	INH，RFP，SM	記載なし	記載なし
1999	辻岡[23]	63・男	右側頭～下顎，右耳介欠損	＋	記載なし	－	記載なし	記載なし	INH，RFP，EB	記載なし	記載なし
2000	自験例	71・女	右下腹部，左臀部，右背部	＋	－	なし	弱陽性	活動性あり	INH，RFP，EB	正常	高値

表2　尋常性狼瘡の多発例（1984～2000）

年度	報告者	年齢・性	部位・範囲	組織培養	Z.N 染色	乾酪壊死	ツ反	肺結核	経過	ACE	リゾチーム
1984	藤垣[24]	68・女	右手背～前腕，顔面，体幹，四肢	＋	－	記載なし	強陽性	家族歴あり	RFP 450 mg, PAS 10 g	記載なし	記載なし
1985	西岡[25]	51・男	顔面，頸部，胸部，背部，上腕	記載なし	記載なし	あり	陽性	Xp なし	INH, RFP, PAS	記載なし	記載なし
1985	横井[26]	41・女	下顎，頸部，右上腕	－	－	記載なし	陽性	Xp なし	IHMS, RFP	記載なし	記載なし
1986	藤井[27]	38・女	右肩甲，右下顎部	＋	記載なし	なし	強陽性	記載なし	INH 300 mg 6カ月	記載なし	記載なし
1989	小幡[28]	56・女	右頬部，顎下部，肘窩に瘢痕	＋	－	ほとんどなし	強陽性	リンパ節結核既往あり	INH 300 mg, RFP 450 mg	記載なし	記載なし
1990	畑[29]	31・女	右頬部，右耳前部，右側頸部	＋	－	なし	擬陽性	既往なし	INH 400 mg 2カ月	記載なし	記載なし
1990	白井[30]	50・女	右肩に爪甲大，右頬部に小豆大	＋	－	なし	強陽性	既往あり	INH 300 mg, RFP 450 mg	正常	正常
1993	高橋[31]	59・男	左肘頭，上腕，頭部，顔面，背部，右上腕	－	－	なし	強陽性	既往あり	INH 400 mg	正常	記載なし
1994	木花[2]	78・女	左肘，左背部	＋	－	なし	強陽性	既往なし	INH, RFP	記載なし	記載なし
1998	斉藤[19]	47・男	右下腿，左頬部	記載なし	記載なし	記載なし	陽性	Xp 上なし	記載なし	記載なし	記載なし
1998	嶋崎[22]	25・男	下顎，左腋窩，左鎖骨部	－	＋	－	陽性	活動性あり	INH, RFP, SM	記載なし	記載なし
2000	自験例	71・女	右下腹部，左臀部，右背部	＋	－	なし	弱陽性	活動性あり	INH, RFP, EB	正常	高値

自験例は体幹に多発する局面を呈し当初は皮膚サルコイドを疑診した。サルコイドーシスの診断においては結核の除外が重要であるが，自験例は培養により結核菌が証明して診断を確定している。最近では肺サルコイドーシス病変からPCR法により高率に結核菌DNAが証明されるとの報告もあり[34)35)]，サルコイドーシスの病因として結核菌成分に対する肉芽腫性反応の可能性も指摘されている。したがって，その意味では尋常性狼瘡も含め真正皮膚結核の診断には，現時点でもPCR法によるDNAの証明ではなく，菌の培養が最終的な決め手とならざるをえない。今後も臨床的にサルコイドーシスが疑われる症例では，必ず結核菌培養を施行し皮膚結核との鑑別を慎重に行うとともに，この2疾患の病因的関連について検討する価値があると考えた。

(2000年9月25日受理)

文　献

1) 原田誠一：現代皮膚科学大系，6A，中山書店，東京，1983, 159頁
2) 木花いずみほか：臨皮，**48**：493, 1994
3) 林　至ほか：皮膚臨床，**26**：239, 1984
4) 石堂育子ほか：日皮会誌，**105**：382, 1995
5) 山口　潤ほか：日臨皮医会誌，**43**：46, 1995
6) 加藤英行：皮膚臨床，**37**：1935, 1995
7) 高橋千歳ほか：皮膚病診療，**17**：918, 1995
8) 新見やよい，本田光芳：皮膚病診療，**17**：977, 1995
9) Hagiwara et al：J Dermatol, **23**：883, 1996
10) 大島昭博ほか：臨皮，**51**：486, 1997
11) 森脇由紀ほか：西日皮膚，**59**：48, 1997
12) 児浦純義ほか：西日皮膚，**59**：809, 1997
13) 羽白　誠ほか：皮膚，**39**：545, 1997
14) 大橋修一郎ほか：日皮会誌，**107**：997, 1997
15) 杉江伸夫ほか：日皮会誌，**108**：585, 1998
16) 岡田裕之ほか：皮膚臨床，**40**：552, 1998
17) 矢澤徳仁ほか：皮膚臨床，**40**：547, 1998
18) 森川博文：西日皮膚，**60**：725, 1998
19) 斉藤義雄，庄嶋　薫：日皮会誌，**108**：1333, 1998
20) 大竹直人ほか：日皮会誌，**108**：1087, 1998
21) 片岡葉子ほか：皮膚紀要，**93**：638, 1998
22) 嶋崎　匡：市立札幌病院医誌，**58**：29, 1998
23) 辻岡　馨ほか：日皮会誌，**109**：935, 1999
24) 藤垣奉正ほか：臨皮，**38**：361, 1984
25) 西岡裕定ほか：皮膚臨床，**27**：1318, 1985
26) 横井映子ほか：日皮会誌，**95**：1021, 1985
27) 藤井義久ほか：西日皮膚，**48**：994, 1986

28) 小幡宏子：皮膚臨床, **31**：1426, 1989
29) 畑清一郎ほか：皮膚, **32**：768, 1990
30) 白井志郎ほか：高知県立中央病院医学雑誌, **17**：35, 1990
31) 髙橋裕美子ほか：臨皮, **47**：749, 1993
32) 浦野理英ほか：日皮会誌, **102**, 565-568, 1992
33) 厚生省保険医療局：結核医療の基準とその解説, 結核予防会, 1996
34) Saboor SA et al：Lancet, **339**：1557, 1992
35) Helmut H, Popper et al：Am J Clin Pathol, **101**：738-741, 1994
36) Near KA et al：J Clin Microbiol, **30**：1105-1110, 1992