AMCoR
Asahikawa Medical College Repository http://amcor.asahikawa-med.ac.jp/

日本整形外科学会雑誌（1995.03）69巻3号:S838.

青壮年期変形性股関節症に対する大腿骨外反伸展骨切り術の長期成績

後藤英司, 稲尾茂則, 安藤御史

日整会誌（J. Jpn. Orthop. Assoc.）69(2)(3) 1995

III-J-19 青壮年期変形性股関節症に対する大腿骨外反伸展骨切り術の長期成績

後藤英司、稲尾茂則、安藤御史*

Key words : Osteoarthrosis of the hip（変形性股関節症）、Valgus–extension osteotomy（外反伸展骨切り術）、Lomg–term results（長期成績）

【目的】

当科では1976年から青壮年期の進行期末期変形性股関節症に対して症例を選んで Bombelli の大腿骨外反伸展骨切り術を行ってきた。今回術後10年以上経過した34例の臨床成績を検討したので報告する。

【対象】

1976年から83年の期間中、本法を施行した症例は34例であるが、今回対象となったのは、全身疾患を合併した1例と経過観察不能であった1例を除いた32症例である。男性4、女性28で、両側罹患13例である。手術時年令は22才から59才で平均41.3才であった。手術適応は Bombelli に従い、骨頭に capital drop を有する外上方型の変股症で術前関節造影の最大内転位にて外側関節裂隙が開大するものとした。27例には本法のみを、5例には Chiari 骨盤骨切り術を同時に施行した。経過観察期間は10年から17年（平均12.5年）で16例は15年以上経過観察可能であった。経過観察率は96％であった。

【検討方法】

成績の評価は日整会の判定基準とX線を用いて行い、80点以上を優良例、術前より20点以上改善しかつX線で関節裂隙が改善したものを有効例とし、既に他の手術に移行した症例は不良例とした。

【結果】

成績が不良で他の手術が必要となった症例は3例であった。日整会点数では術前平均48.8（±12.3）から術後12年で平均65.0（±16.3）と有意に改善しているが、優良例は9例（28％）、有効例は14例（44％）にすぎず、術後15年以上経過例においては悪化例が増加していた。一方、術後平均6年における成績では平均76.8（±17.2）と有意に改善しており、優良例13（40％）有効例21（65％）であり、経年的に成績は悪化していた。

【考察】

本法は進行期末期変股症に対して行われるため、その効果の持続性を検討する事は重要である。今回の検討では経時的に成績は悪化するものの、人工関節に移行した症例は3例で、術後12年で44％にその効果が持続していると考えられた。また骨切り部において、大腿骨の再構築が起こるため人工関節時のステム挿入に際しても問題はなかった。従って症例を厳選すれば10年以上人工関節までの時間を稼ぐ事が可能であり、本法は青壮年期変股症において有効な治療法と考えられる。

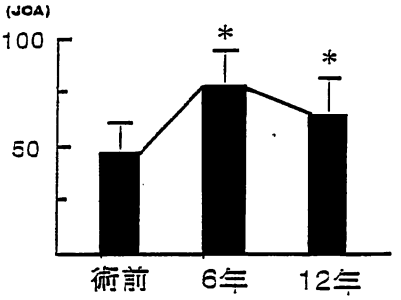

図1．臨床成績の経時的推移

旭川医科大学整形外科、*帯広協立病院