

AMCoR

Asahikawa Medical College Repository <http://amcor.asahikawa-med.ac.jp/>

小児感染免疫 (2007.10) 19巻3号:254～258.

MRI拡散強調画像により診断し得たHaemophilus influenzae type b(Hib)による化膿性髄膜炎に合併した脳室炎の一小児例

松本直也, 立花幸晃, 古谷野伸

原著

MRI 拡散強調画像により診断し得た *Haemophilus influenzae* type b (Hib) による化膿性髄膜炎に合併した脳室炎の一小児例*

松本直也¹⁾ 立花幸晃¹⁾ 古谷野伸²⁾

要旨 *Haemophilus influenzae* type b (Hib) による化膿性髄膜炎に脳室炎を合併した1歳7カ月女児例を経験した。基礎疾患のない3カ月以降の小児での脳室炎の報告はない。本症例では髄液培養における菌の消失に6日間を要し、発熱も遷延した。診断はMRI 拡散強調画像 (DWI) により確定できた。化膿性髄膜炎の難治例において、MRI DWI を考慮することが微細な脳室炎の診断に有用である。

はじめに

脳室炎は新生児の化膿性髄膜炎の合併症として、もしくは成人において脳外科手術後や外傷後に発症することが知られている。一方、基礎疾患のない3カ月以降の小児においては化膿性髄膜炎に合併した脳室炎の報告はない。脳室炎を合併した場合、治療抵抗性で予後不良のことが多く、抗菌薬の脳室内投与やドレナージが選択される場合がある。また、水頭症の合併をきたすこともあり、早期診断が極めて重要である。

今回、われわれは1歳7カ月女児において *Haemophilus influenzae* type b (Hib) による化膿性髄膜炎に合併した脳室炎を経験しMRI 拡散強調画像 (DWI) により早期診断し得たため報告する。

I. 症 例

〔患者〕 1歳7カ月女児

出生歴：在胎38週2日。体重2,378g (small-for-dates infant)。Apgar score 8/9。

既往歴：生来健康であり特記すべきことなし。

家族歴：父方叔父が50年前(5歳時)に、結核性髄膜炎罹患後よりてんかんを発症している。

現病歴：2006年6月22日より38~39°C台の発熱があり、近医耳鼻咽喉科で上気道炎として感冒薬、cefprozime proxetil が処方され内服していた。その後、解熱薬の使用なしに解熱が得られたが、食欲がなく、元気もないことから24日に当科初診となった。

入院時現症：体重8.6kg、体温37.2°C、心拍数90bpm、血圧100/53mmHg。意識状態は傾眠傾向、視点が合わない、刺激で啼泣するがすぐに寝

* A child case of *Haemophilus influenzae* type b meningoventriculitis diagnosed by diffusion-weighted magnetic resonance image

Key words : *Haemophilus influenzae* type b, Hib, 脳室炎, 化膿性髄膜炎, 脳室炎, 拡散強調画像, DWI

1) JA 北海道厚生連網走厚生病院小児科 Naoya Matsumoto, Yukiteru Tachibana

〔〒093-0076 網走市北6条西1丁目9〕

2) 旭川医科大学小児科 Shin Koyano

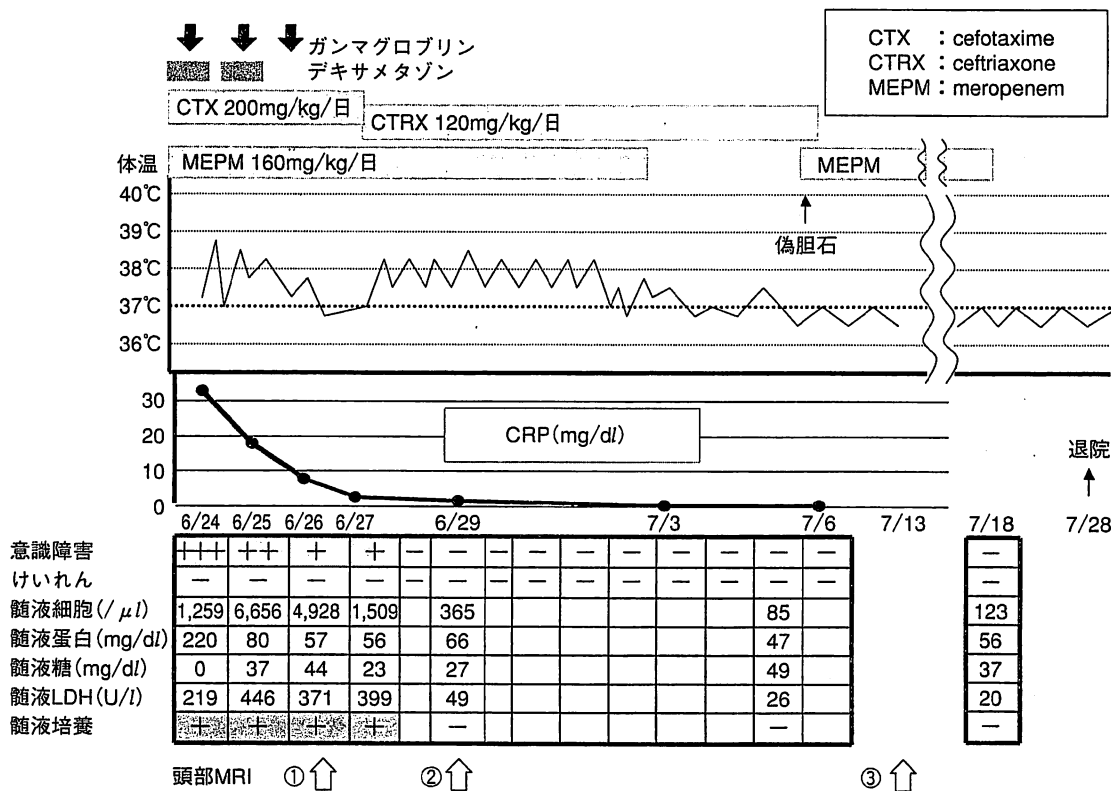


図1 治療経過

入院6日目に髄液培養の陰性化が得られ解熱傾向となり、入院10日目にはMEPMを中止し、CTRX単剤とした。入院13日目に、腹部超音波検査で偽胆石を認めため、無症状ではあったが、再度CTRXからMEPMに変更した。入院20日目に脳室炎の所見が消失したことを確認し(図2c)、入院25日目にMEPMを中止。入院35日目に退院となった。以降、外来で経過をみているが、発達遅滞などは認めていない。

II. 考 察

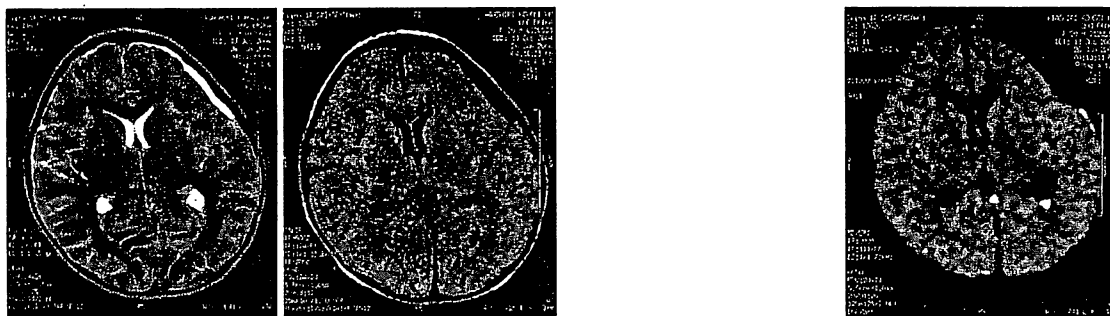脳室炎は3カ月未満の化膿性髄膜炎に合併することがある。主に、*Streptococcus agalactiae* や *Escherichia coli* に起因し、予後不良であり、抗菌薬の静脈内投与だけでなく、脳室内投与や外科的ドレナージが必要になる場合がある¹⁾。また、水頭症の合併も多く、シャント術実施の時期を逸しないために早期診断が重要である。新生児期以降

に起こる脳室炎で最も多い原因はシャント術後やドレナージ後など脳外科的手術後に起こるもので、起因菌として *Staphylococcus epidermidis* や *Staphylococcus aureus* が多い。成人における脳室炎の多くは外傷に伴うもので *Staphylococcus species* や *Enterobacter species* が原因となることが多い。

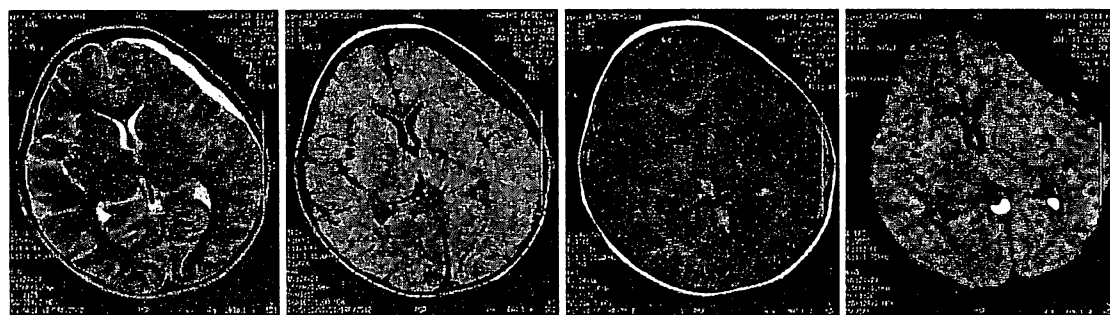
Hibワクチンの導入されていない日本では小児期の化膿性髄膜炎の約60%はHibによるものであるとされるが²⁾、Hibが原因の化膿性髄膜炎に合併した脳室炎の報告は小児ではなく、47歳男性の成人例で一例認めるのみである³⁾。小児期における化膿性髄膜炎の検討で、難治例では硬膜下水腫が原因の一つであるとされるが⁴⁾、脳室拡大の合併も多くみられ、それらのなかに微細な脳室炎の存在がある可能性が推測される。

脳室炎の診断について、新生児期では頭部超音波検査で脳室液および脳室上衣の輝度増強が診断

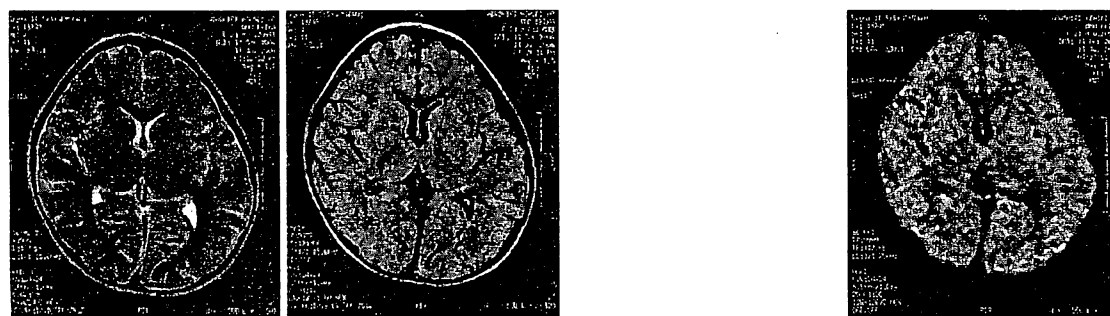
a : 6月26日 入院3日目



b : 6月29日 入院6日目



c : 7月13日 入院20日目



T2WI

FLAIR

Gd造影T1WI

DWI

図2 頭部MRIの経時変化

- a : 入院3日目のMRI画像において左前頭部～側頭部に硬膜下水腫を認める。DWIにおいて左側脳室三角部および四丘体槽に膿性髄液の貯留によると思われる高信号の所見を認める。T2WIおよびFLAIR画像では同部位に有意な所見はない。
- b : 入院6日目には、DWIで認めた高信号の所見が拡大している。これに伴いT2WIにおいて、蓄膿部位が軽度高信号となった。しかし、FLAIR画像では有意な所見を認めない。また、Gd造影T1WIにおいても有意な所見を認めない。
- c : 入院20日目には硬膜下水腫および脳室炎の所見が消失した。

表2 髄液培養の感受性

	ABPC	CTX	CZOP	CTR	MEPM	CP
MIC ($\mu\text{g/ml}$)	1	0.5	8	<0.12	<0.12	<0.5
判定	S	S	I	S	S	S

に用いられていた。成人では2000年頃まではCT画像における脳室内のdebrisやMRI T2強調画像やFLAIR画像におけるdebrisの存在、脳室周囲組織の異常信号が診断に有用とされていた。しかし、2001年よりDWIを用いた診断例が成人において散見されるようになってきている⁵⁻⁷⁾。一部の報告では脳室内debrisに関しては、DWIとFLAIRによる診断感度は同等とされるが、一方でDWIのほうが診断には有用であるとの報告がみられる⁸⁾。本患児もT2強調画像やFLAIR画像では診断には至らず、DWIが有用であった。脳室炎は病理学的にみると脳室上衣を主座とする炎症性病変であり、debrisのみで脳室周囲に異常信号のみられない症例は脳室炎としては軽症と考えることもできる。本患児も、抗菌薬の静脈内投与のみで、抗生剤の脳室内投与やドレナージを要せず治癒している。

小児の化膿性髄膜炎においては患児の全身状態によっては、深い鎮静を要するMRI検査は行われず、CT検査で硬膜下水腫のみが診断されることが多い。このため、脳室炎が見逃されているケースもあると考えられる。

今後小児における化膿性髄膜炎において、可能な限り頭部MRI DWIを実施検討することで、本症例のような微細な脳室炎が発見されることが期待される。今後これらの症例を集積し、予後や水頭症の合併頻度、ドレナージや抗菌薬の脳室内投与の適応の是非などについての検討が望まれる。

謝辞：本論文をご校閲いただきました旭川医科大学小児科 藤枝憲二教授に深謝いたします。

なお、本論文の要旨は、第38回日本小児感染症学会において報告した。

文 献

- 1) 長谷川修, 他: 脳室炎. *Clinical Neuroscience* 11: 914-917, 1993
- 2) 砂川慶介, 他: 本邦における小児化膿性髄膜炎の動向(2003~2004). *感染症学雑誌* 80: 27-38, 2006
- 3) Nakayasu H, et al: Spontaneous *Haemophilus Influenzae* type B meningoventriculitis with intraventricular debris. *Intern Med* 44: 332-334, 2005
- 4) 安西有紀, 他: 化膿性髄膜炎における急性期難治例の問題点について. *日児誌* 109: 492-498, 2005
- 5) Fukui MB, et al: CT and MR imaging features of pyogenic ventriculitis. *Am J Neuroradiol* 22: 1510-1516, 2001
- 6) Pezzullo JA, et al: Diffusion-weighted MR imaging of pyogenic ventriculitis. *Am J Roentgenol* 180: 71-75, 2003
- 7) Fujikawa A, et al: Comparison of MRI sequences to detect ventriculitis. *Am J Roentgenol* 187: 1048-1053, 2006
- 8) 菊池昭夫, 他: 化膿性脳室炎のMRI画像. *神経内科* 62: 515-516, 2005

(受付: 2007年4月23日, 受理 2007年6月25日)

* * *