AMCoR
Asahikawa Medical College Repository http://amcor.asahikawa-med.ac.jp/

てんかんをめぐって（2000.12）20巻:45～50.

幻覚および錯覚出現時に脳波異常が認められた側頭葉てんかんの1例

石本隆広, 石丸雄二, 尾森伸行, 田村義之, 武藤福保, 千葉茂

幻覚および錯覚出現時に脳波異常が認められた側頭葉てんかんの１例

旭川医科大学精神医学講座
石本　隆広、石丸　雄二、尾森　伸行
田村　義之、武藤　福保、千葉　　茂

【はじめに】

てんかん患者が幻覚・錯覚を示す場合に、これらの症状がてんかん発作であるか否かが臨床的に問題になるが、これらの症状出現時の脳波所見が捉えられることは少ない[1]。今回我々は、幻覚・錯覚出現時の脳波所見からこれらの症状が単純部分発作と考えられた１例を経験したので若干の考察を加えて報告する。

【症　　例】

症例：28歳、女性、無職。

主訴：音楽が聞こえてきたり、男性の声で悪口が聞こえてくる。

遺伝歴・家族歴：父方に精神疾患が疑われる親戚がいるが、詳細は不明。

学歴・生活歴：高校を中位の成績で卒業している。高校卒業後は会社員として勤務していたが、27歳時から、てんかん発作が頻回に出現するようになったため職を失った。家族は父母、弟１人の４人暮らしである。

既往歴：2歳時に熱性けいれんが出現した以外に、特記すべきことなし。

現病歴：1972年（2歳時）熱性けいれんが出現した後、無熱性の全身性強直間代発作がみられるようになり、同年から某脳神経外科外来にてphenobarbital 120mg/dayの経口投与が開始された。

1997年12月（27歳時）、男性の声で自分を非難する声が時々聞こえてくるという幻聴や、「自分の手がおばあさんの手に見える」（手の表面に「皺」や「染み」が見えるという幻視と、手の形そのものが「おばあさんの手」に見えるという変形視）を訴えるようになった。また、同時期から口部自動症を伴う複雑部分発作が認められるようになった。同科にてzonisamide（200 mg/day）やsodium valproate（400-800 mg/day）、phenytoin（300 mg/day）による単剤治療が試みられたが、無効であった。この間、上記の幻聴や幻視、変形視はしばしば現れ、時には精神運動不穏を伴うこともあった。このため、1998年9月22日旭川医大精神科神経科を初診、同年11月27日に精査のために入院した。

当科入院直後に施行した安静閉眼時脳波では、9～10 Hzのα波が頭頂部優位に出現し、連続性も良好であった（図１-A）。入院中の12月24日に「バッハの音楽が流れてくる」という音楽幻聴が出現した際の脳波では、基礎波が8 Hzに徐波化し、右側半球に1.5～2 Hzの高電位徐波の群発に加えて、5～6 Hzのθ波が主として右側優位に出現した（図１-B）。検査中に

1998.12.1.

図1−A

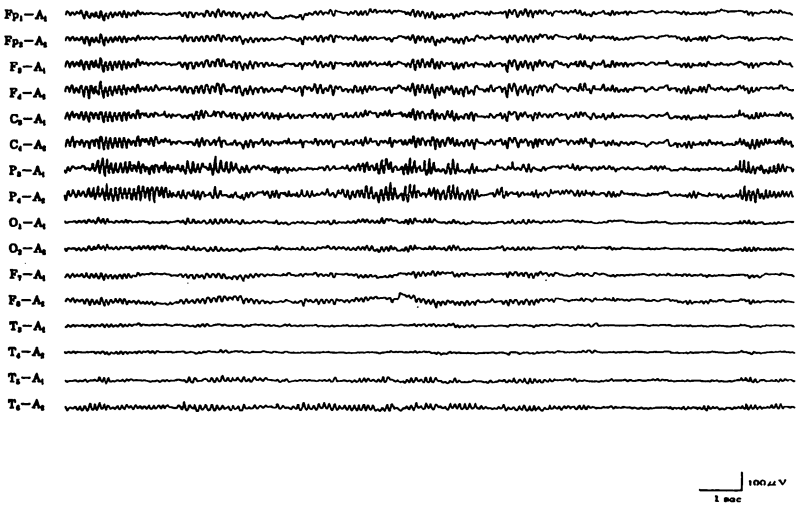

1998.12.24.

図1−B

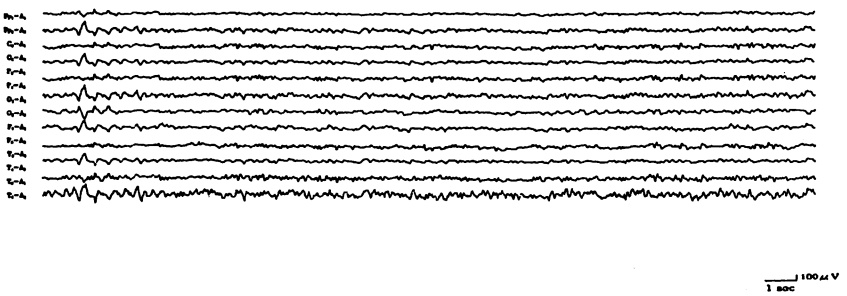

1999.1.26.

図1−C

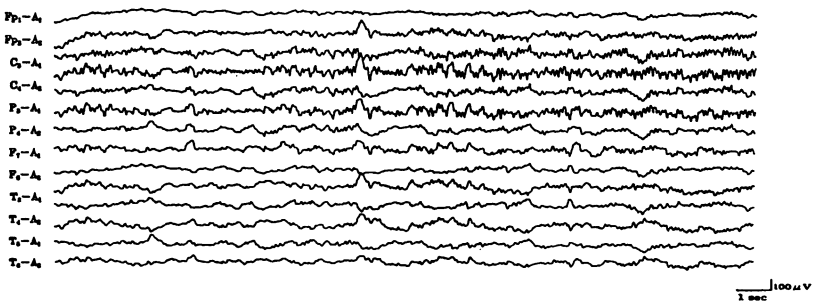

図1．本症例で認められた脳波所見

図1-A. 安静閉眼時脳波
図1-B. 幻聴出現時の脳波
図1-C. 全身性強直間代発作終了後の脳波

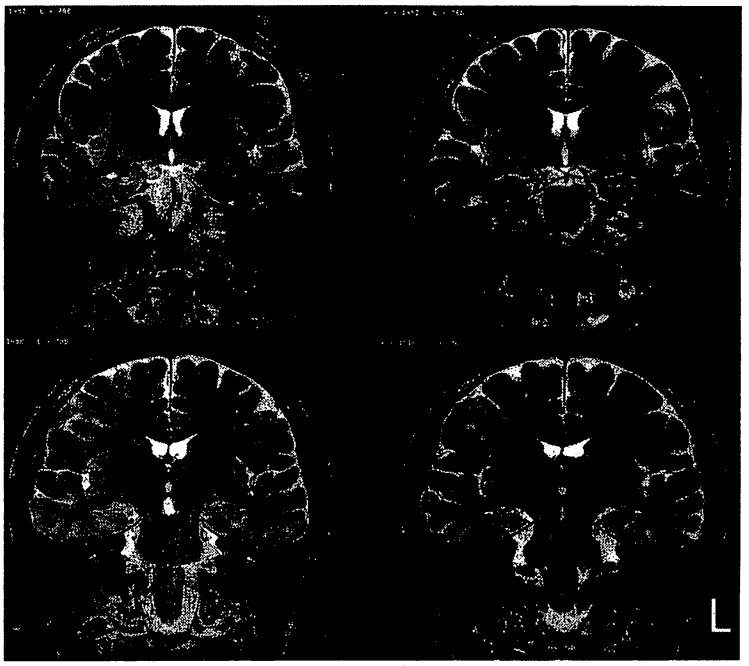

図2. 本症例のMRI（1999. 1.6.）、T_2強調画像冠状断
明らかな形態学的な異常所見は認められない。

は医師の指示に従うことができ、検査中の出来事についても良く覚えていたことから、意識は清明と考えられた。以上の所見から、この幻覚・錯覚状態は単純部分発作であると考えられた。本症例では、当科入院中に全身性強直間代発作が1回のみ出現したが、その発作終了約12分後に施行した脳波所見では右側頭葉優位に1.5～4Hz、150～200μVの高振幅徐波が散発して認められた（図1-C）。

入院中に施行した脳 Magnetic Resonance Imaging（MRI）では、明らかな形態学的な異常所見は認められなかった（図2）。一方、^{1}H-Magnetic Resonance Spectroscopy（^{1}1H-MRS）の所見では、右内側側頭葉では relative peak ratio は N-acetyl-aspartate（以下、NAA）/Choline containing compound（以下、Cho）+Creatine and phosphocreatine（以下、Cr）=0.518（左側0.569）、NAA/Cho=0.91（右側1.159）であり、左側同部位と比較して NAA 値の相対的低下が認められた（図3）。

以上の所見から、本症例は右側頭葉内側部を焦点とする側頭葉てんかんの可能性が高いと考えられた。そこで、抗てんかん薬を phenytoin 300mg/day から carbamazepine 200mg に変更し、さらに 800mg/day にまで増量したところ、強直間代発作や複雑部分発作のみならず、単純部分発作と考えられた幻覚状態も著明に抑制された。精神的にも安定した状態となり、1999年3月23日当科を退院した。

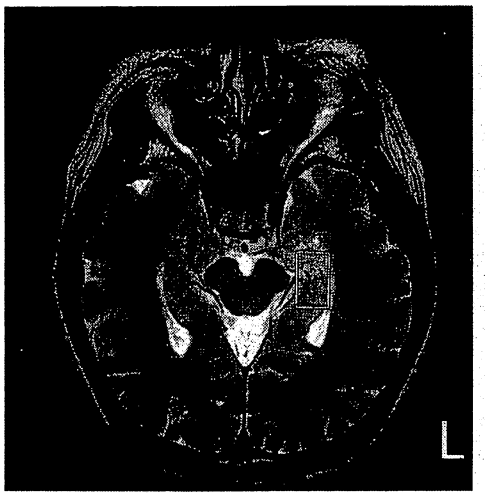

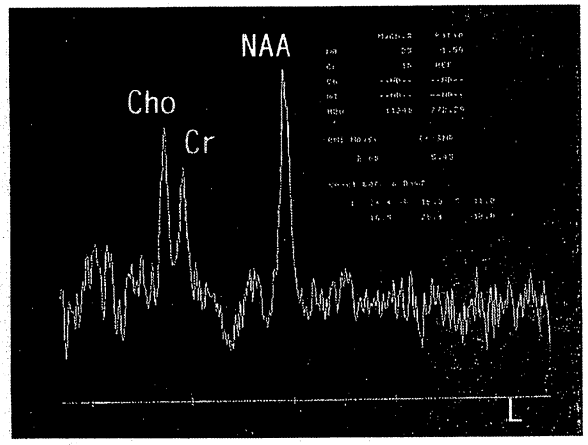

図3－A

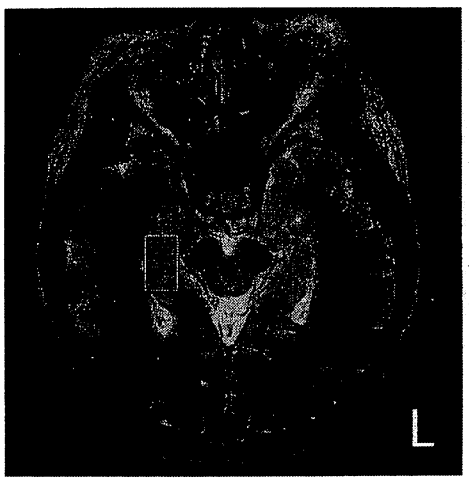

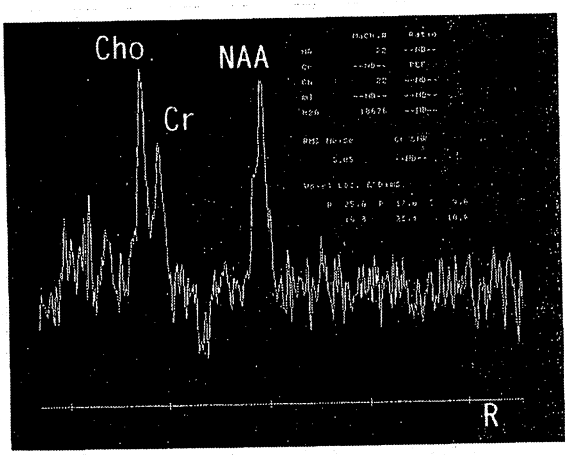

図3－B

図3．本症例のMRS（1999.1.6.）
左右の側頭葉内側部のうち、白線で囲んだ領域を関心領域として測定した。

図3－A：左側側頭葉内側部におけるMRS測定の関心領域と左側側頭葉内側部の ^{1}H-spectra
図3－B：右側側頭葉内側部におけるMRS測定の関心領域と右側側頭葉内側部の ^{1}H-spectra

【考　察】

本症例では、発作間歇時脳波で異常は認められなかったが、幻聴ならびに幻視・変形視が出現している時に、右側半球において1.5-2Hzの高電位徐波の群発や5-6Hzのθ波の増加が捉えられた。また、これらの症状はcarbamazepineの内服によって著明に抑制された。したがって、これらの幻聴および幻視・変形視は単純部分発作の可能性が高いと考えられた。

近年、てんかん原焦点の病態を反映する非侵

襲的な検査法として^{1}1H-MRSが注目されている。すなわち、てんかん原焦点ではNAAの著明な低下が認められること、およびNAAの低下はその部位のニューロンの消失あるいは機能障害を反映することが報告されている[2) 3)]。本症例では、単純部分発作出現時の脳波異常所見が認められた側に一致して右側側頭葉内側部にNAAの相対的低下が認められたことから、この部位が単純部分発作の焦点と推測された。

これまでの側頭葉てんかん発作時の深部脳波に関する報告によれば、いわゆる前兆（主観発作）では、頭皮上（または硬膜外）脳波において明らかな発作波が認められないにもかかわらず、海馬や扁桃核では発作波が連続して出現している場合があることが指摘されている[4)]。Wieser[5)]は、22歳女性の側頭葉てんかんの1例において深部脳波を記録し、幻聴、錯視などの多彩な知覚の障害に加えて不安などの情動変化が出現した際に、右側頭葉内側部における発作活動が顕著になると同時に右側頭葉Heschl回で徐波が出現している所見を報告している。さらに、Wieserら[6)]は、てんかん発作としての音楽幻聴の出現には、右半球に焦点があることが多いこと、および、側頭葉内側部が密接に関与していることを指摘している。これらの報告から、本症例では、右側半球に徐波の群発や連続的出現が認められる時期には側頭葉内側部で発作発射が連続的に出現していた可能性が考えられた。このように、自験例は、幻覚や錯覚の出現機序を考える上で興味深い症例と思われた。

【文　献】

1) Bare MA, Burnstine TH, Fisher RS, Lesser RP. Electroencephalographic changes during simple partial seizures. Epilepsia 1994; 35: 715-720.

2) Connelly A, Jackson GD, Duncan JS, King MD, Gadian DG. Magnetic resonance spectroscopy in temporal lobe epilepsy. Neurology 1994; 44: 1411-1417.

3) 辻　正保. 側頭葉てんかんの精神症状とプロトン磁気共鳴スペクトロスコピーの関連について. てんかん研究 1998; 16: 175 - 183.

4) Wieser HG. Depth recorded limbic seizures and psychopathology. Neurosci Biobehav 1983; Rev 7: 427-440.

5) Wieser HG. Temporal lobe or peychomotor status epileptics. A case report. Electroencephalogr Clin Neurophysiol 1980; 48: 558-572.

6) Wieser HG, Hungerbuhler H, Siegel AM, Buck A. Musicogenic epilepsy: review of the literature and case report with ictal single photon emission computed tomography. Epilepsia 1997; 38 (2) : 200-207.

Summary

A CASE OF TEMPORAL LOBE EPILEPSY WITH AUDITORY AND VISUAL HALLUCINATION AND ILLUSION AS SIMPLE PARTIAL SEIZURES

Takahiro Ishimoto, Yuji Ishimaru, Nobuyuki Omori, Yoshiyuki Tamura, Fukuyasu Mutoh, Shigeru Chiba

Department of Psychiatry and Neurology, Asahikawa Medical College

We reported a 28-year-old woman who developed a simple partial seizure characterized by auditory and visual hallucination and metamorphopsia. At the age of 2, the patient developed generalized tonic-clonic seizures (GTCS). From the age of 27 years, she occasionally developed seizures consisted of auditory and visual hallucination and metamorphopsia without consciousness disturbance. During the seizures, the scalp EEG occasionally revealed slow waves (1.5-2 Hz or 5-6Hz) in the right hemisphere. MRI and interictal SPECT showed no abnormal findings, but MR-Spectroscopy showed a decrease of N-acetylaspartate value in the right mesial temporal lobe. Therefore, the auditory and visual hallucination and metamorphopsia observed in this patient are considered as simple partial seizures which are associated with the right mesial temporal focus. Carbamazepine (800 mg / day) was markedly effective for the suppression of the simple partial seizures.