
脊髄性麻痺に対する運動機能再建の基礎的研究

(研究課題番号 10671338)

平成10年度～平成11年度文部省科学研究費補助金
(基盤研究C)

研究成果報告書

平成12年3月

研究代表者 勝 木 雅 俊

旭川医科大学医学部

はしがき

平成 10 年度から、文部省科学研究費補助金（基盤研究 C）の助成のもとに行われた「脊髄性麻痺に対する運動機能再建の基礎的研究」は 2 年間の研究期間を終了し、ここに研究成果をまとめることになった。研究計画のすべてが達成されたわけではないが、いくつかの新しい有用な知見が得られたと考えられる。報告書の作成にあたり、各分野の専門家の方々からの率直な御批判を願うものである。

研究組織

・平成 10 年度

研究代表者：勝木雅俊 (旭川医科大学医学部・助手)

研究分担者：熱田裕司 (旭川医科大学医学部・講師)

・平成 11 年度

研究代表者：勝木雅俊 (旭川医科大学医学部・助手)

研究分担者：熱田裕司 (旭川医科大学医学部・講師)

研究経費

平成 10 年度	2,600	千円
平成 11 年度	700	千円
計	3,300	千円

研究発表

(1) 学会誌等

- 1) 勝木雅俊、中村 智、松野丈夫
同一施設で行った肘部管症候群に対する King 変法と尺骨神経前方移所術の治療成績の検討
日本整形外科学会雑誌 73、2 :s37,1999
- 2) 勝木雅俊、中村 智、松野丈夫
舟状骨偽関節に対する観血的骨接合術の検討
北海道整形外科外傷研究会雑誌 15 : 76-78 ,1999
- 3) 柏崎裕一、勝木雅俊、中村 智、松野丈夫
小児前腕骨遠位端骨折の治療成績
日本手の外科学会雑誌 16、1 : 1-5 ,1999
- 4) 中村 智、勝木雅俊、片山 耕、高桑 巧、松野丈夫
RA 手関節の伸筋腱皮下断裂再建術に用いた Darrach 法の X 線的検討
日本手の外科学会雑誌 16、2 : 179-182 ,1999
- 5) 勝木雅俊、柏崎裕一、中村 智、高桑 巧、松野丈夫
肘部管症候群に対する尺骨神経前方移所術の長期成績
日本手の外科学会雑誌 16、4 : 550-552 ,1999
- 6) 佐藤雅規、熱田裕司、岩原敏人、松野丈夫
実験的脊髄損傷において PGE1- α CD が運動誘発電位に及ぼす効果
現代医療 vol.30 増刊 II : 153-158 (1499-1504)
別刷、1998

(2) 口頭発表 (主要学会)

- 1) 勝木雅俊、中村 智、松野丈夫
舟状骨偽関節に対する観血的骨接合術の検討
第 96 回北海道整形外科外傷研究会 1998 年
- 2) 大灘嘉浩、勝木雅俊、中村 智、松野丈夫
肩甲骨に生じた骨軟骨腫の一例
第 96 回北海道整形災害外科学会 1999 年
- 3) 高桑 巧、勝木雅俊、中村 智、松野丈夫
肩こりの検討
第 96 回北海道整形災害外科学会 1999 年
- 4) 中村 智、勝木雅俊、片山 耕、高桑 巧、松野丈夫
RA 手関節の伸筋腱皮下断裂再建術に用いた Darrach 法の
X 線的検討
第 96 回北海道整形災害外科学会 1999 年
- 5) 柏崎裕一、勝木雅俊、中村 智、松野丈夫
小児前腕骨遠位端骨折の治療成績
第 42 回日本手の外科学会 1999
- 6) 中村 智、勝木雅俊、片山 耕、高桑 巧、松野丈夫
RA 手関節の伸筋腱皮下断裂再建術に用いた Darrach 法の
X 線的検討
第 42 回日本手の外科学会 1999
- 7) 勝木雅俊、柏崎裕一、中村 智、高桑 巧、松野丈夫
肘部管症候群に対する尺骨神経前方移所術の長期成績
第 42 回日本手の外科学会 1999
- 8) 熱田裕司
In vitro 神経標本による解析
第 10 回 北海道整形外科研究会 1998 年

研究成果

【はじめに】

我々はラットにおいて中枢との連続性のない坐骨神経の遠位切断端に胎児脊髄を移植することにより、移植脊髄の運動細胞が host の脱神経筋を再支配すること、すなわち運動単位を再建できることを世界的にも初めて観察した。再建された運動単位には上位中枢との連絡がなく、筋活動の制御はできなかった。運動単位を中枢性に制御する問題について、新たな実験モデルを作成し検討する。

【方 法】

1) 実験モデル作成 (図1)

同種静脈の摘出と凍結保存：ネンブタール深麻酔下に、Wister 系ラットより両大腿～総腸骨静脈を摘出する。静脈は全長約 25mm を 2 本採取できる。静脈を PBS に浸漬しフリーザーにて -80 度で凍結保存する。Donar ラットは 10 頭使用する。

Recipient ラット作成：ネンブタール麻酔下に成熟ラット(体重 230～250g)の坐骨神経を展開する。神経最中枢部を切断し、神経末梢側を少なくとも 15mm 切除し、15mm 以上の神経欠損を作成する。凍結保存しておいた約 25mm の同種静脈を解凍し、神経欠損間に移植する。Recipient ラットは 20 頭作成する。

胎児脊髄移植：ネンブタールによる深麻酔下に、妊娠ラットより胎生 14 日目の胎児を摘出する。胎児を低温麻酔下(ビーカー内の氷上で)に置き、脊髄を取り出し細切する。摘出後 3 分以内に recipient ラットの同種静脈内に移植する。1 recipient ラットにつき胎児脊髄 80 マイクロリットル注入する。

2) 解析

手術後 3～6 か月飼育を行い、その後以下に述べる手法により解析を行う。

①電気生理学的解析：ネンブタール麻酔下に手術的に坐骨神経近位部から胎児脊髄移植部およびその神経末梢までを露出する。そして

a)総腓骨神経、b)脛骨神経、c)坐骨神経遠位、d)移植部遠位、e)移植部近位、f)坐骨神経近位、それぞれの部位を電気刺激し、前脛骨筋および腓腹筋の同一部位より針電極により誘発筋活動電位を導出記録する。得られた波形を解析することにより神経支配の程度や成熟度を評価する（図2）。

②組織学的解析：解析①を行った直後に同一ラットの前脛骨筋および腓腹筋に cholera toxin B (CTB)を注入し、逆行性色素標識を行う。蛍光顕微鏡にて、脊髓移植部と脊髓膨大部を観察し、CTB 陽性細胞の数、形態を観察する。

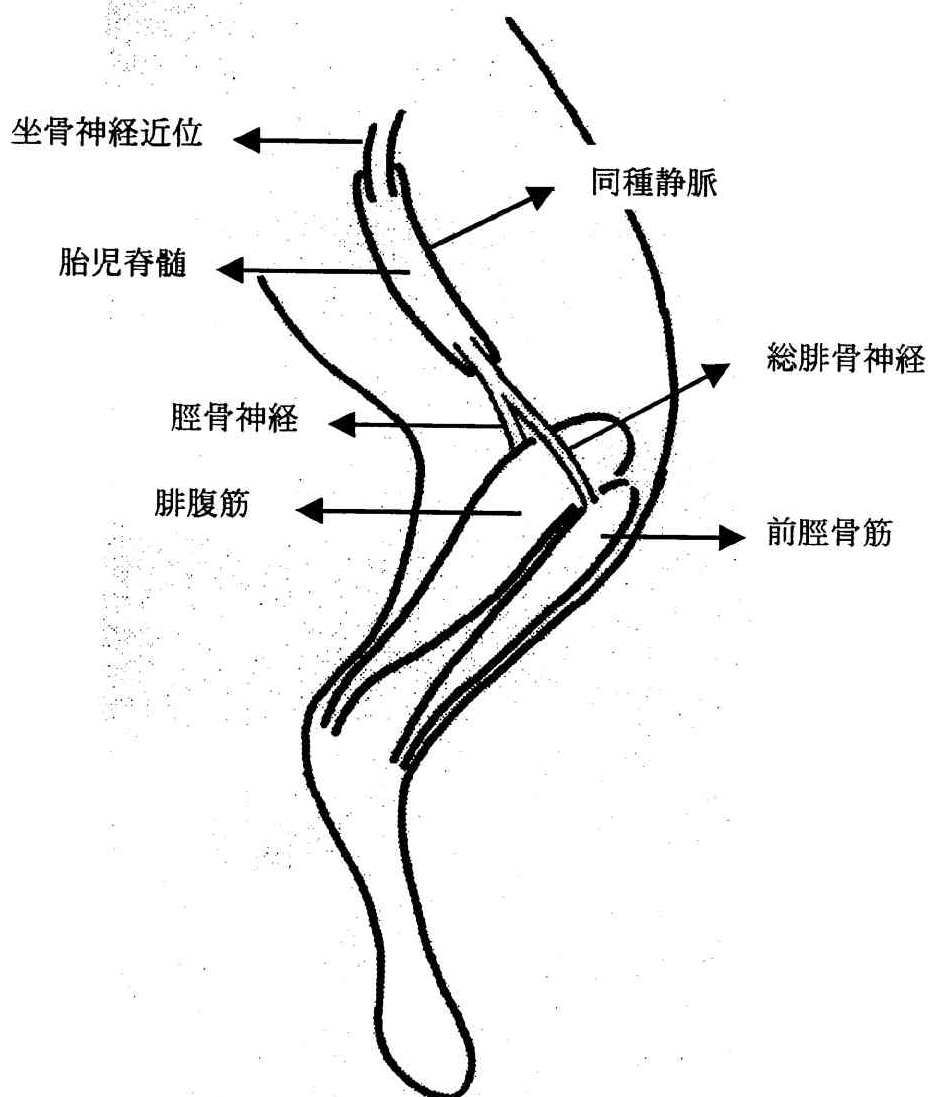


図1 実験モデル模式図

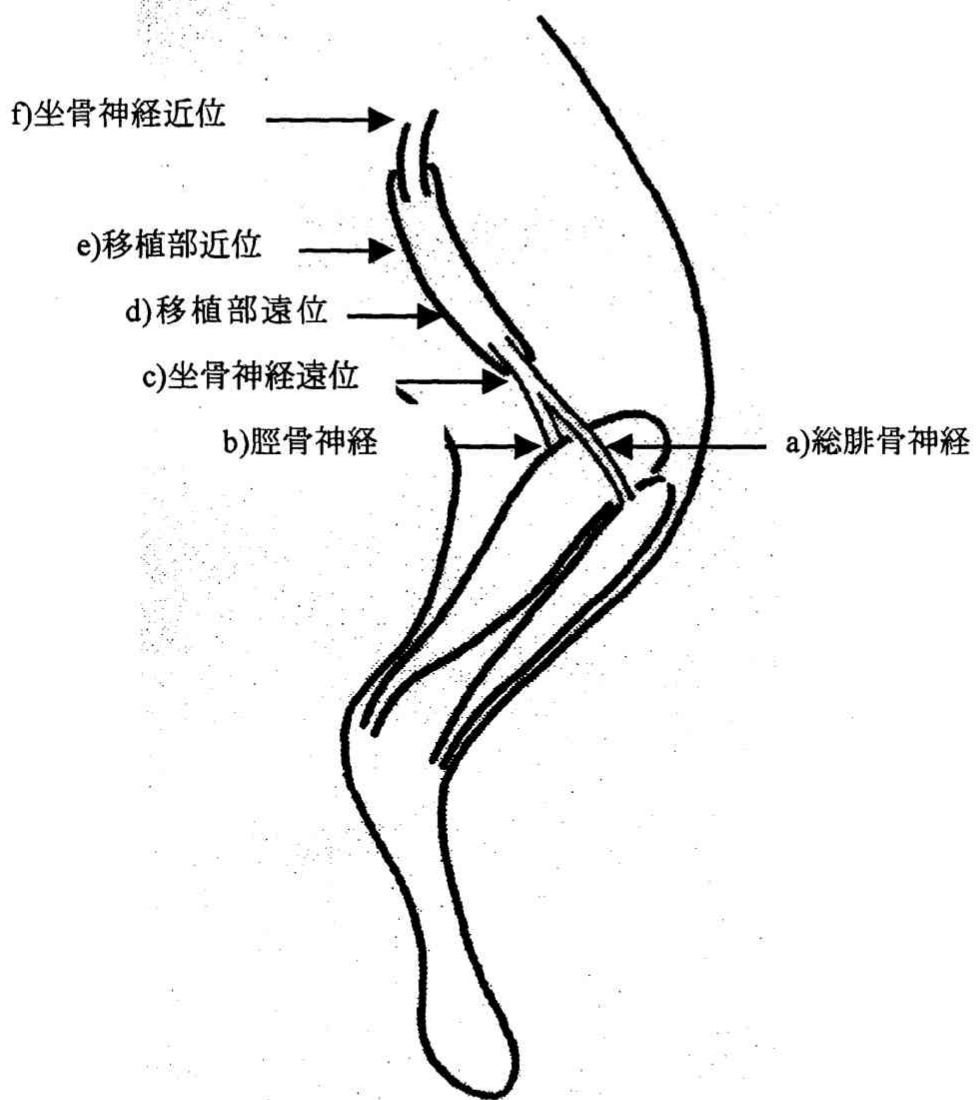


図 2 電気生理学的解析における電気刺激部位

【結 果】

①電気生理学的解析

胎児脊髄移植部を含みその遠位部刺激により、前脛骨筋および腓腹筋の誘発筋活動電位導出ができた(図3-7)。

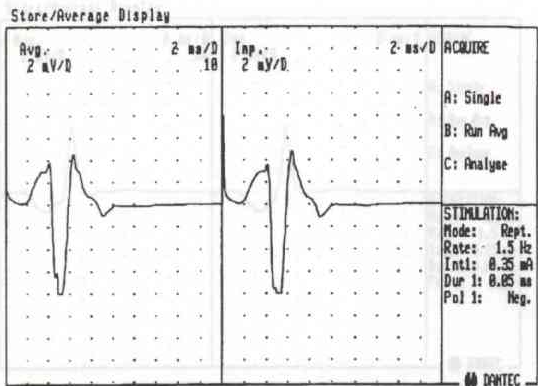
坐骨神経最遠位部刺激により前脛骨筋および腓腹筋の誘発筋活動電位導出ができたもの(図3)とできないもの(図4-7)があった。

②組織学的解析

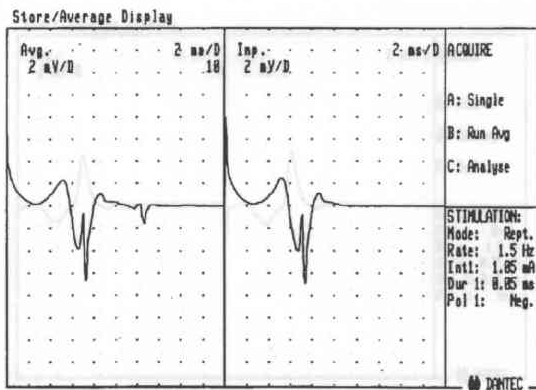
CTB陽性細胞は移植部遠位にて多数(約30個)認め(図8-10)、移植部近位にて数個(図11)、脊髄膨大部にて約10個認めた(図12-13)。形態的には脊髄移植部細胞は脊髄膨大部細胞に比べて小さかった。

【考 察】

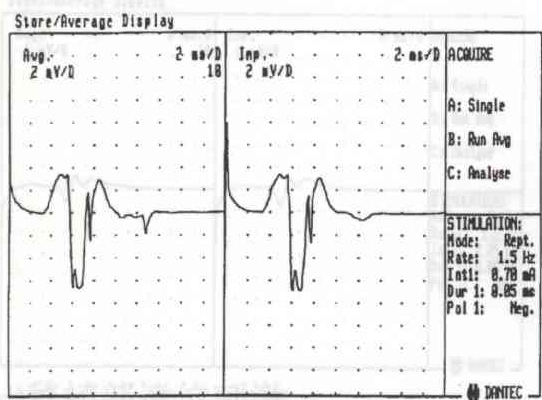
再建された運動単位と上位中枢との連絡について、電気生理学的には脊髄から末梢の筋まで連続が認められた場合と脊髄から脊髄移植部までに何らかの伝導傷害があったが脊髄移植部から末梢では連続が認められたという2つのパターンがあった。CTBによる細胞色素標識では脊髄移植部特にその遠位部でCTB陽性細胞が多く、脊髄膨大部では少ないことが認められた。末梢筋においては上位中枢からの神経線維よりも脊髄移植部からの神経線維の方が多いと考えられた。つまり上位中枢よりも脊髄移植部による神経支配が強いと考えられた。上位中枢と脊髄移植部との連絡すなわちシナプスの形成については、今回の研究では証明できなかったもので、今後の研究課題としたい。



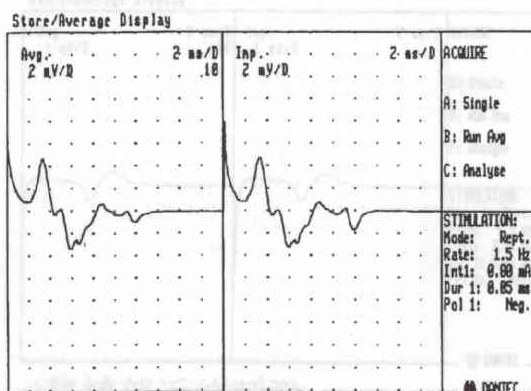
Case1 前脛骨筋の誘発筋活動電位
a) 総腓骨神経刺激



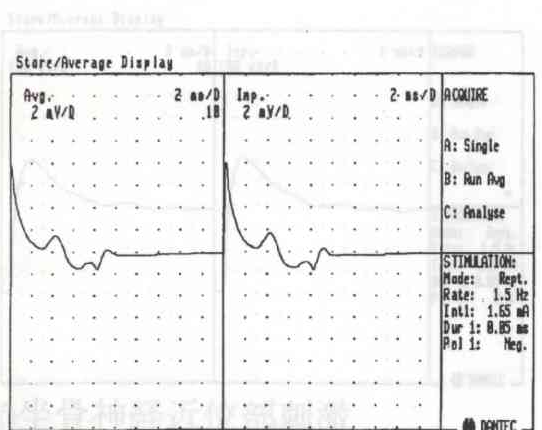
d) 移植部刺激



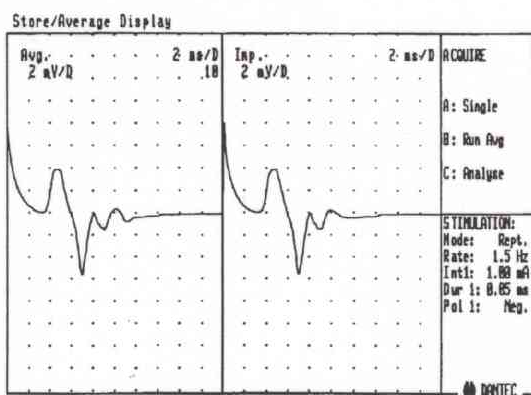
f) 坐骨神経近位部刺激



Case1 腓腹筋の誘発筋活動電位
b) 脛骨神経刺激

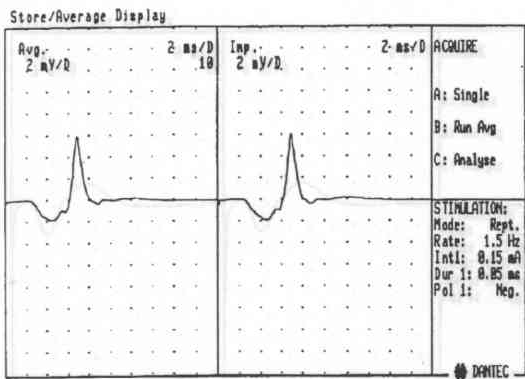


d) 移植部刺激

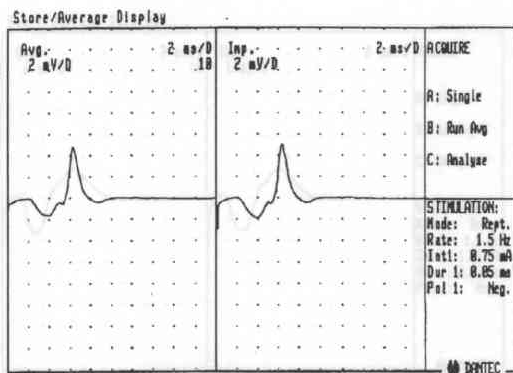


f) 坐骨神経近位部刺激

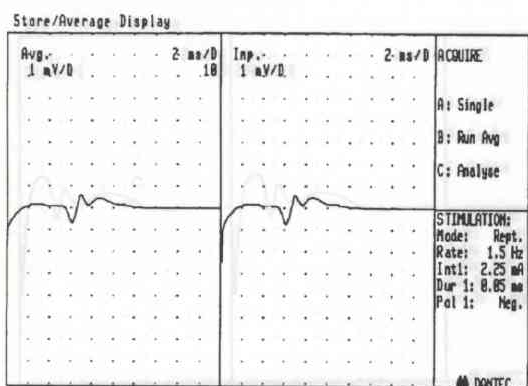
図4
図3



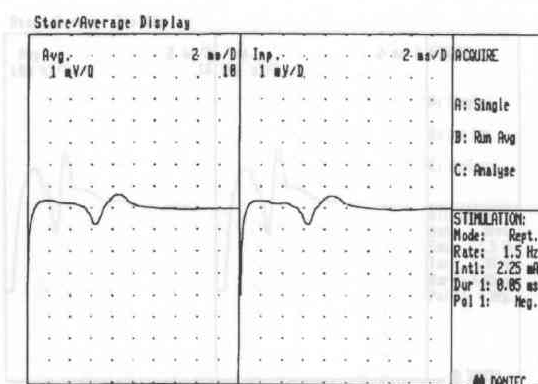
Case2 前脛骨筋の誘発筋活動電位
a) 総腓骨神経刺激



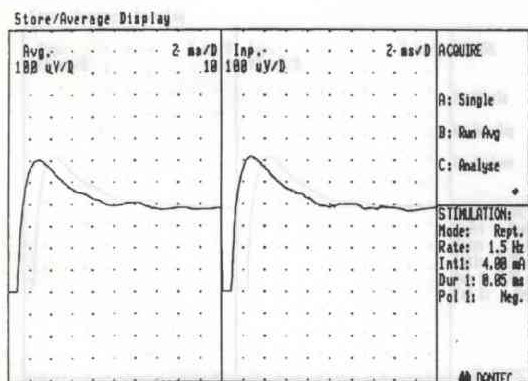
c) 坐骨神経遠位部刺激



d) 移植部遠位刺激

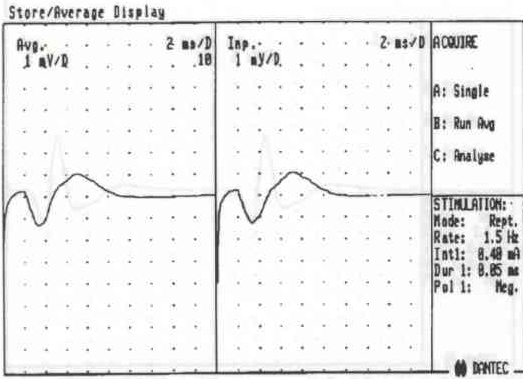


e) 移植部近位刺激

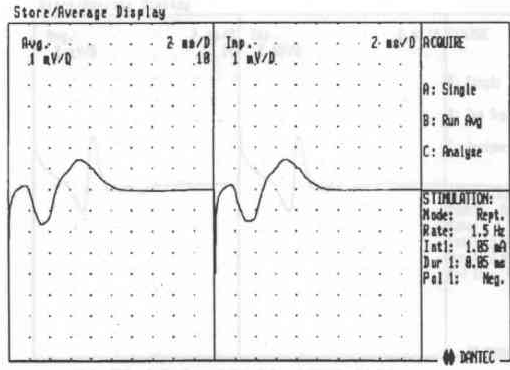


f) 坐骨神経近位部刺激

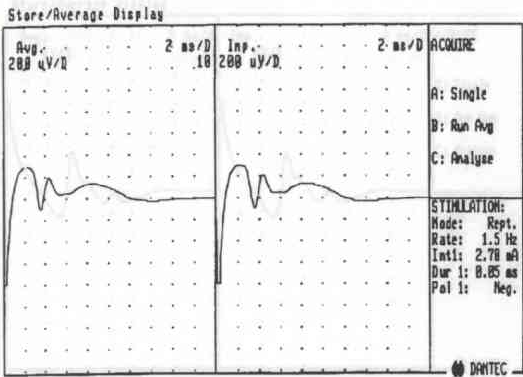
図4



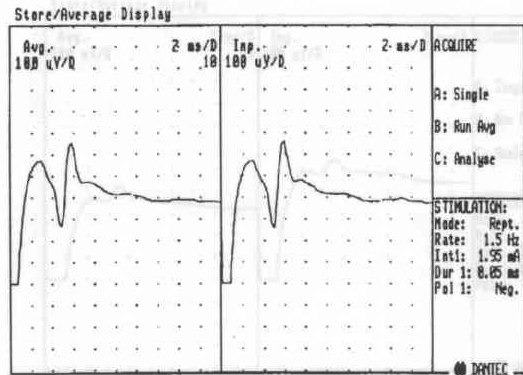
Case2 腓腹筋の誘発筋活動電位
b)脛骨神経刺激



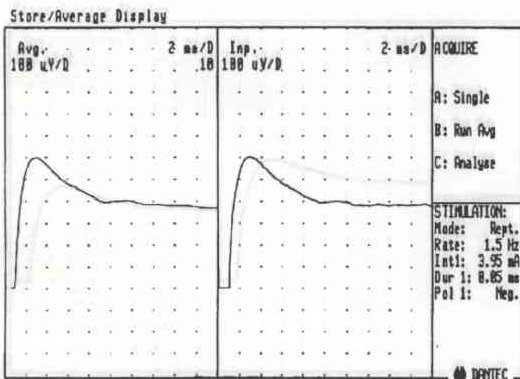
c)坐骨神経遠位部刺激



d)移植部遠位刺激

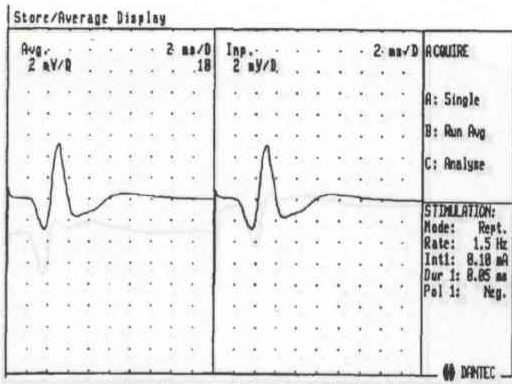


e)移植部近位刺激

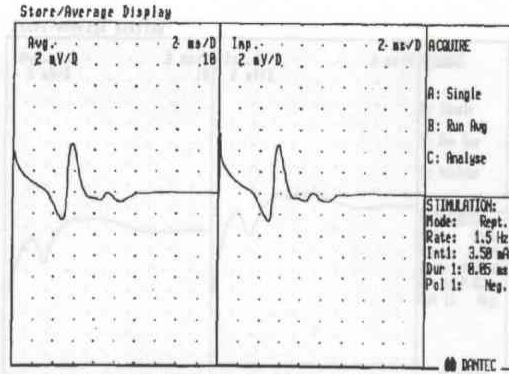


f)坐骨神経近位部刺激

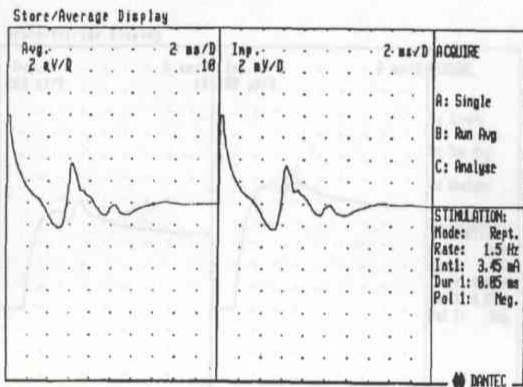
図5



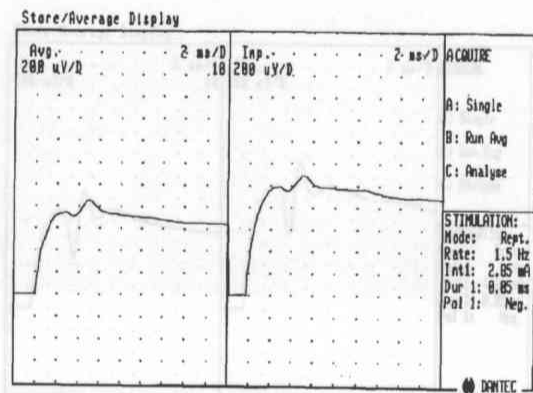
Case3 前脛骨筋の誘発筋活動電位
a) 総腓骨神経刺激



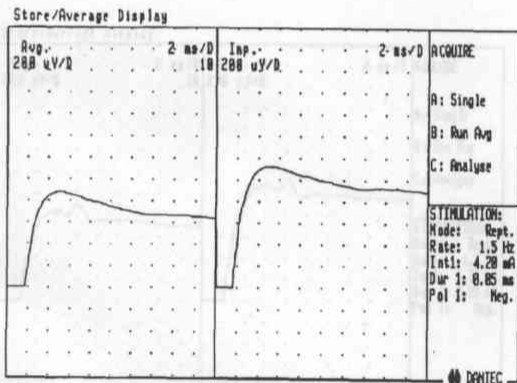
c) 坐骨神経遠位部刺激



d) 移植部遠位刺激

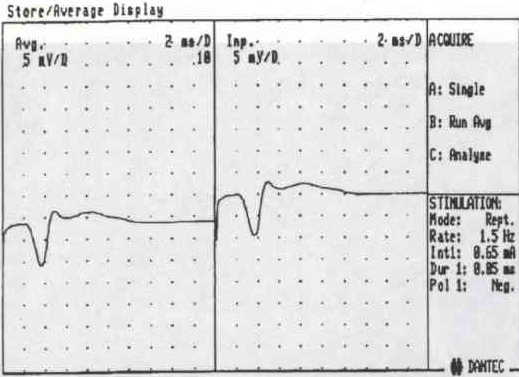


e) 移植部近位刺激

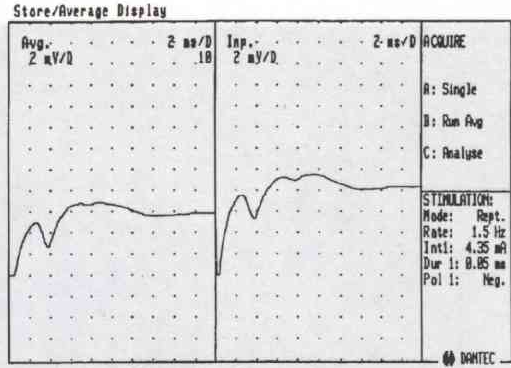


f) 坐骨神経近位部刺激

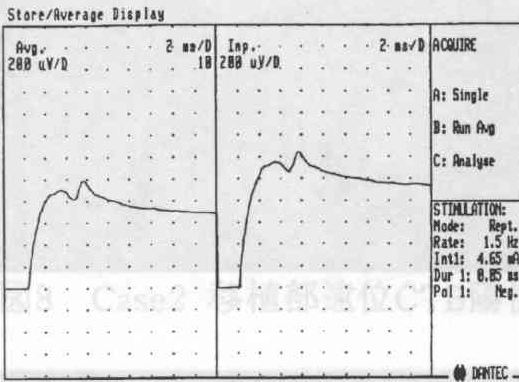
図6



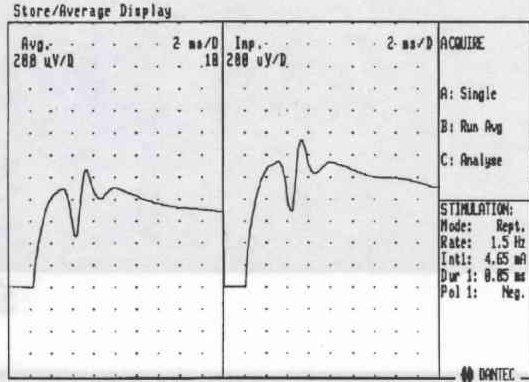
Case3 腓腹筋の誘発筋活動電位
b)脛骨神経刺激



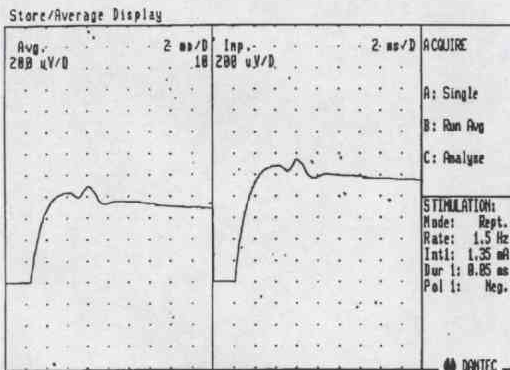
c)坐骨神経遠位部刺激



d)移植部遠位刺激



e)移植部近位刺激



f)坐骨神経近位部刺激

☒7

図9 Case2 移植部遠位CTB陽性細胞



図8 Case2 移植部遠位CTB陽性細胞

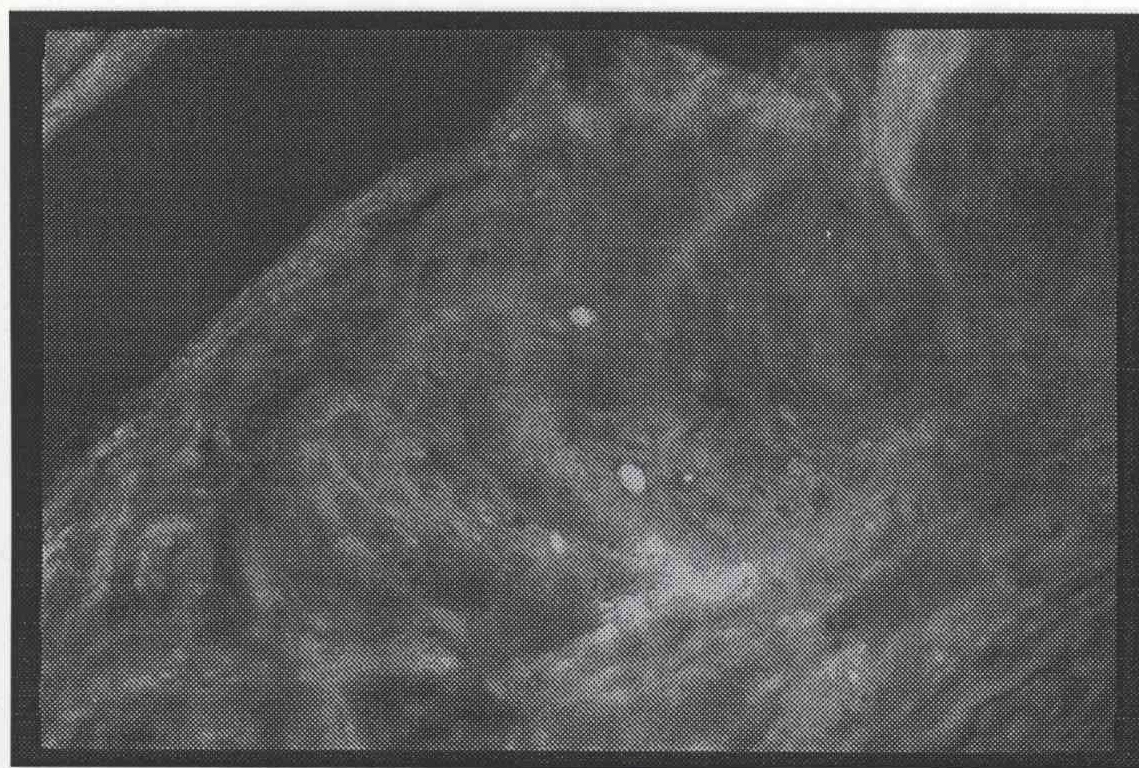


図9 Case2 移植部遠位CTB陽性細胞

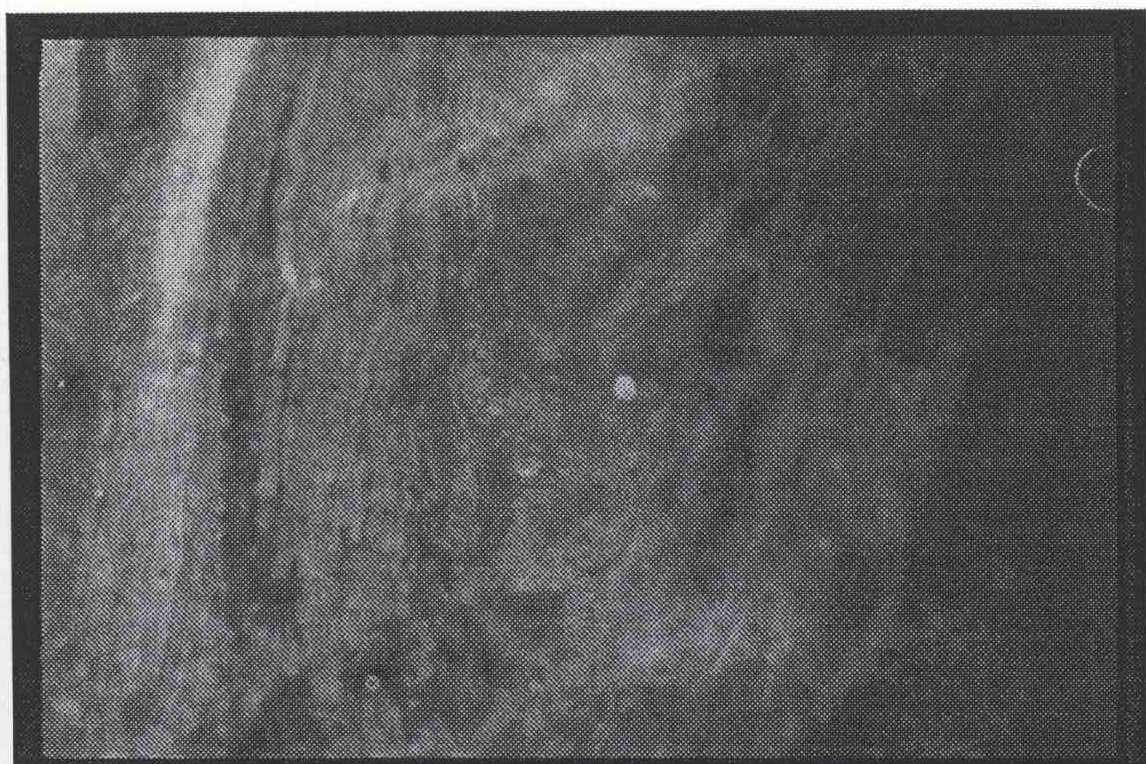

図10 Case2 移植部遠位CTB陽性細胞

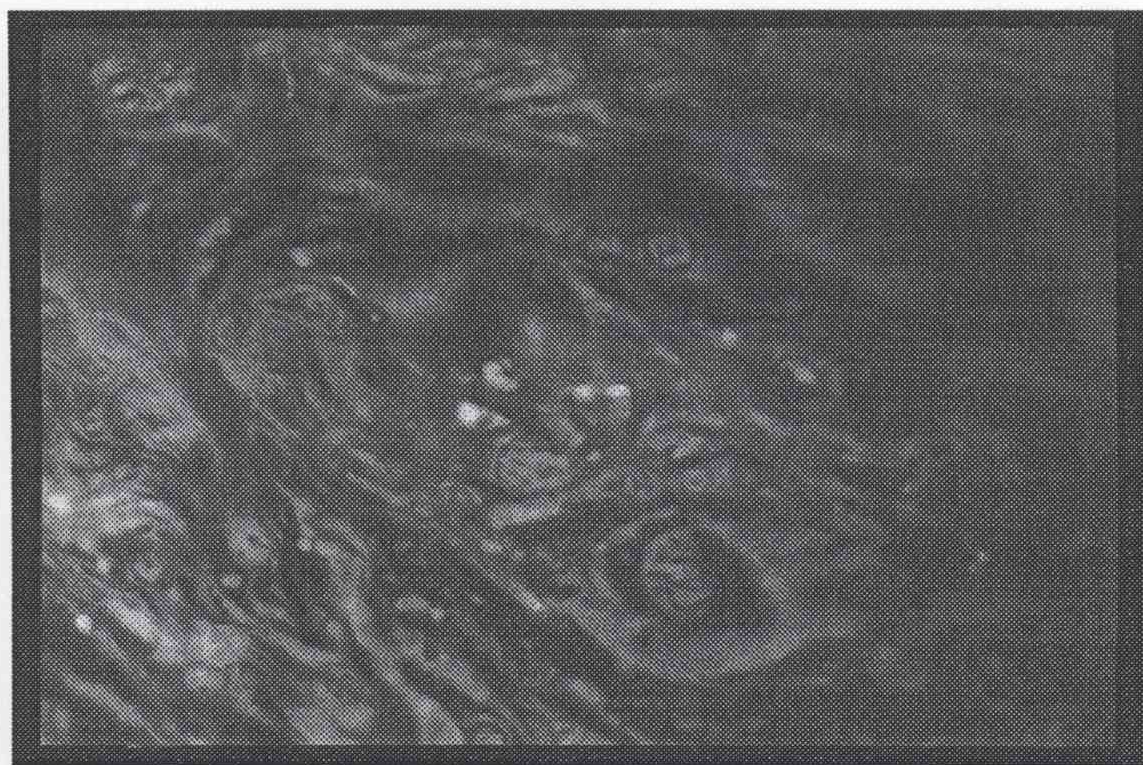

図11 Case2 移植部近位CTB陽性細胞

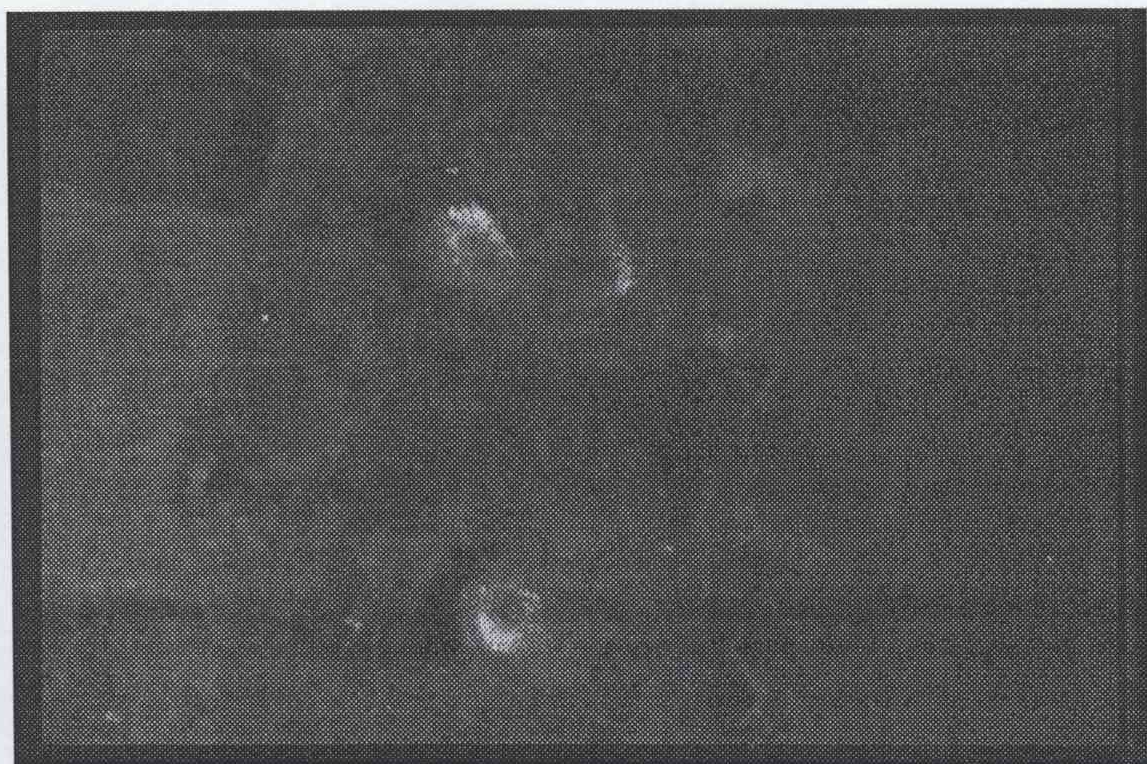

図12 Case2 脊髓膨大部CTB陽性細胞



図13 Case2 脊髓膨大部CTB陽性細胞