AMCoR
Asahikawa Medical College Repository http://amcor.asahikawa-med.ac.jp/

旭川赤十字病院医学雑誌 (2002.03) 15巻:93～96.

気管嚢胞の一例

大島収, 藤田豪紀, 高橋光明, 柳内統, 安藤政克

旭赤医誌 15；93～96，2001

気管嚢胞の一例

大島　収[*1]　藤田豪紀[*1]　高橋光明[*1]
柳内　統[*1]　安藤政克[*2]

Key Words：tracheal cyst, bronchogenic cyst, CT

はじめに

気管気管支原基より発生した嚢胞は，縦隔内に発生することが多く，全縦隔腫瘍中の4.5～6.1％を占めるとされているが，頸部に発生することは比較的稀である。今回，我々は甲状腺腫瘍により当科に手術を依頼された患者において画像診断上偶然発見された気管嚢胞の一例を経験したので報告する。

症　例

患　者：57歳女性。

主　訴：特になし。

家族歴：特記事項無し。

既往歴：なし。

現病歴：平成10年3月30日旭川がん検診センターにて，甲状腺腫瘍を指摘され，精査目的で当院糖尿内分泌内科を同年3月31日紹介受診した。甲状腺触診上右葉に弾性硬，可動性がやや不良で気管との癒着が示唆される腫瘤を認めた。超音波検査では甲状腺右葉に直径約1.3cmの腫瘍を認め，腫瘍の周辺の一部に不規則なhaloを伴っていた。穿刺吸引細胞診では，class Ⅲ aであった。悪性の可能性を否定できず，手術目的で同年5月6日当科を紹介受診した。反回神経麻痺なし。

血液生化学的検査所見：甲状腺ホルモンは正常であったが，抗サイログロブリン抗体，抗ＴＰＯ抗体はともに陽性，他に異常は認められなかった。

頸部ＣＴ所見：甲状腺右葉にlow densityの病変を認め，一部気管との境界が不明瞭な部分が認められる。また，右葉下方に内部に石灰化物を伴うair densityの病変を認め，気管と交通する腫瘤の存在が示唆された（図1）。

手術所見：平成10年5月19日甲状腺右葉腫瘍および気管由来の腫瘤を疑い，甲状腺右葉切除および腫瘤摘出術を施行した。

右反回神経を同定保存，周囲リンパ節の郭清を施行時に反回神経の背側に気管と連続性のある硬い白色腫瘤を認めた。右葉および郭清物を摘出後，反回神経を外側に転位させ，腫瘤の摘出を施行した。腫瘤は第5および第6気管輪の高さに認められ，気管との剥離は困難であった

[*1]旭川赤十字病院耳鼻咽喉科　[*2]旭川赤十字病院病理部

A CASE OF TRACHEAL CYST

Osamu OSHIMA[*1], Taketoshi FUJITA[*1], Mitsuaki TAKAHASHI[*1], Osamu YANAI[*1] and Masakatsu ANDO[*2]
[*1] Dep.of Otolaryngology, Asahikawa Red Cross Hospital (ARCH)
[*2] Dep.of Pathology, ARCH

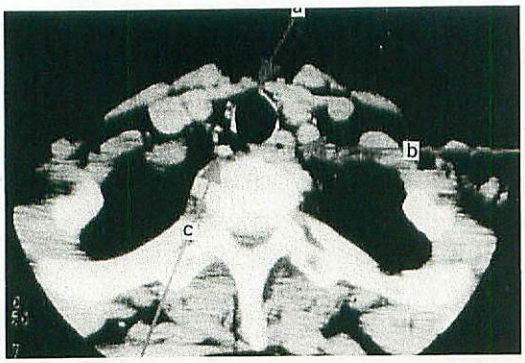

図１　頸部ＣＴ所見
（ａ：気管　ｂ：食道　ｃ：嚢胞）

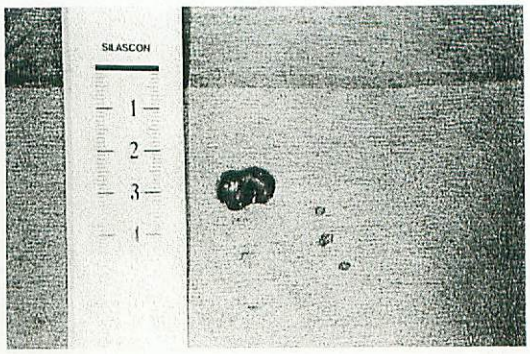

図３　摘　出　物
嚢胞とその内部に存在した石灰化物

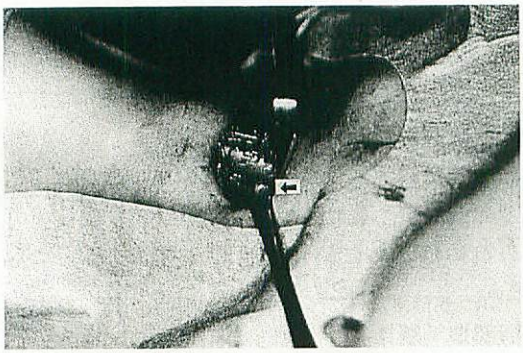

図２　手術所見
（←：気管嚢胞）

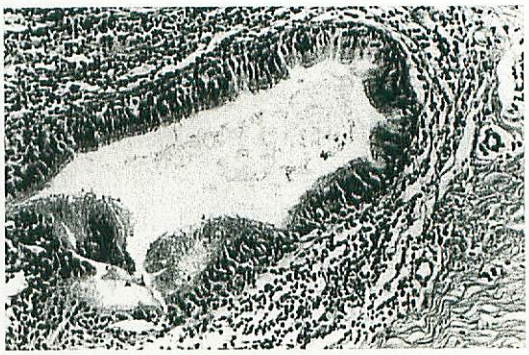

図４　病理組織学的所見（ＨＥ染色）

ため，腫瘤の茎部と思われる部位から結紮切断し摘出した（図２）。

摘出標本：大きさは直径約 1.0cm の嚢胞状で，摘出物内には，石灰化物と泡沫状の液体を極少量認めた（図３）。

病理組織学的所見

腫瘤の病理組織検査所見：ヘマトキシリンエオジン染色所見を示す。内腔上皮は繊毛円柱上皮に覆われ，上皮下にはリンパ球の浸潤が見られ，リンパろ胞が認められた。気管支腺構造や軟骨組織は認められ無かった（図４）。

病理学的には側頸嚢胞との鑑別がなされたが，手術所見を考慮し，気管に発生した嚢胞と診断された。尚，甲状腺腫瘍は濾胞腺腫で，嚢胞内石灰化物の成分は，98％以上炭酸カルシウムであった。

考　　察

胎生３週の終わり頃，前腸の腹側に喉頭気管溝が出現する。喉頭気管溝は腹側に憩室状に突出し，前腸とともに尾側に発育し，気管原基となりその先端には一対の肺芽が形成され，前腸は食道となる。一方，咽頭気管溝の後縁で，前腸の側壁には，内腔に突出した稜を形成する lateral ridge が出現し頭側に向かい前腸を分離し，腹側に気管，背側に食道を形成するとされている（図５）[1]。西島ら[2]は，この発生過程で起こる前腸由来の形成異常を明らかにする試みとして，lung-bad foregut malformation の概念を提唱している。その形成異常に関与する因子[3]（表１）としては，　１）前腸細胞の多分

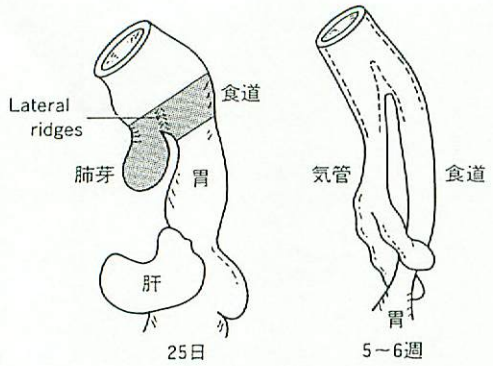

図５　食道・肺の発生（文献３より）

化能　２）肺芽と前腸の分離面の偏り　３）肺芽の異常　４）前腸からの余分な肺芽の芽出　５）分化成熟の停止　６）周囲間葉系の異常　７）気管食道隔壁の形成不全があげられており，気管嚢胞の発生に関しては，前腸からの余分な胚芽の芽出によるとされており，発生部位は気管周囲，縦隔内，肺間質内等と様々である。気管支原性嚢胞は我が国の報告例の検討[4]によれば，全縦隔腫瘍中 4.5 ～ 6.1％を占め，男女比は約２：１で男性に多く，左右別では右側発生例が約２倍である。当科の症例は女性であったが，右側発生例であった。Maier[5]は，縦隔気管支嚢胞の存在部位により，paratracheal, carinal, hilar, paraesohageal, miscellaneous の５型に分類している。当科の症例が含まれる paratracheal group では，通常気管の右側で分岐部直上であることが多く，頸部気管発生の報告は少ない[6]。しかし，今回のように無症状かつ小さな状態で嚢胞が発見されたのはＣＴが現在画像診断としてほぼ標準化されていることによると考えられる。治療に関しては，一般に縦隔気管支嚢胞は気管気管支と交通がないといわれ，無症状であれば経過観察される事が多いが，過去に気管と交通があり，数回の感染後，確定診断に至った症例も報告されている[7]。Bolton ら[8]は原則的には気道や食道との交通を疑わせる鏡面像があるもの，観察中に増大傾向や症状の再燃を見るもの，感染源となっているもの，悪性の疑いがあるものなどに関しては，完全摘出が第一選択であると述べている。今回は無症状ではあったが気管と交通があり，反回神経との兼ね合いから感染等により再手術の必要性が生じた場合，同神経の同定温存が困難となるとの判断から摘出した。また，病理学的に気管支嚢胞は，気管支腺，気管支上皮（繊毛円柱上皮），平滑筋線維，軟骨がそろっている場合が典型的とされているが，しかし上記のすべてがそろっている例は約 20％程度であり，これらの気管支構成成分のいづれかが認められることで気管支嚢胞の診断が可能であるとされ

表１　形成異常に関与する因子とＬＢＦＭに入る症候群（文献３より）

形成異常に関与する因子	気　　管	食道，その他形成異常
１）前腸細胞の多分化能		種々の迷入組織（肝胆膵など）
２）肺芽と前腸の分離面の偏り	気管無形成，気管狭窄 気管軟化症，巨大気管症	食道と交通をもつ肺組織 食道閉鎖，食道狭窄
３）肺芽の異常	肺無発生，肺無形成 気管気管支	
４）前腸からの余分な肺芽の芽出		肺分画症，気管支原性嚢胞，気管支性嚢胞，食道重複症，食道嚢腫
５）分化成熟の停止	肺無発生，肺無形成	肺低形成，CCAM 肺葉性気腫
６）周囲間葉系の異常	気管軟化症，巨大気管症 気管狭窄（？）	
７）気管食道隔壁の形成不全	喉頭気管食道裂	

ている[4]。本症例においては，病理学的には繊毛円柱上皮で覆われていることのみで，他にリンパ濾胞の存在より側頸嚢胞との鑑別を要したが発生部位より気管嚢胞と診断した比較的珍しい症例であった。

ま と め

1) 画像検査上偶然発見された気管嚢胞の一例について報告した。
2) 病理学的には，側頸嚢胞との鑑別を要したが，発生部位を考慮し気管嚢胞と診断した。

文 献

1) Skandalakis JE et al : The trachea and lungs. Embryology for surgeons. Skandalakis JE, Gray SW(eds), pp414-450, Williams & Wilkins, Baltimore,1994.
2) 西島英治ら：Bronchopulmonary-foregut malformation の発生機構とその臨床．小児外科 25:1253-1260, 1993.
3) 山里将仁ら：臨床に役立つ発生学．気管奇形，JOHNS 10 1677-1681,1994.
4) 大畑正昭ら：肺・縦隔気管支嚢腫の病態と組織学的検討．日胸 41 185-197,1982.
5) Maier HC:Bronchogenic cysts of the mediastinum. Ann Surg 127 476-5032,1948.
6) MaManus WF et al:Bronchogenic cyst arising from the trachea in abult. Am Surg 37 555-557,1971
7) 岸本卓巳ら：再発する頸部腫瘤で発症し，感染を契機に確定診断し得た気管支嚢胞の1例．日胸 52 976-981,1993.
8) Bolton JWR et al:Asymptomatic Bronchogenic Cysts. What is the best management ?. Ann Thorac Surg 53 1134-1137,1992.