AMCoR
Asahikawa Medical College Repository http://amcor.asahikawa-med.ac.jp/

現代医療（1998.06）30巻増刊Ⅱ:1480～1484.

プロスタグランジンE1の点滴静注により安静時疼痛と血流の改善を認めた慢性難治性潰瘍の経験例

中村哲史、本間大、豊田典明、飯塚一

プロスタグランジンE_1の点滴静注により安静時疼痛と血流の改善を認めた慢性難治性潰瘍の経験例

中村哲史，本間　大，豊田典明，飯塚　一
旭川医科大学　皮膚科

はじめに

皮膚の潰瘍化は種々の要因によってしばしば認められる症状の一つである[1]．皮膚潰瘍は疼痛として患者に苦痛を与えるばかりでなく，潰瘍の長期化は外用剤・消毒剤に対する接触性皮膚炎，感染など様々な2次的障害につながる．背景にある基礎疾患の治療が最優先されるが，基礎疾患が難治性の場合，潰瘍の縮小，出来れば上皮化を目的とした治療を求められることが多い．また外用剤のみでは限界を感じることも少なくなく，疼痛などの自覚症状の改善，および血流改善の目的でプロスタグランジン製剤を点滴静注することもしばしば併用する治療法の一つである[2,3]．

今回我々は，とくに難治性皮膚潰瘍の症例で治療に苦慮し，プロスタグランジンE_1製剤（注射用プロスタンディン®；以下プロスタンディン）を併用した症例を報告する．

症　例

〔症例1〕 42歳　女性

初　診：昭和55年10月13日

主　訴：両下腿の自覚症状を伴わない暗赤色皮疹

家族歴：母親に糖尿病

現病歴：昭和53年頃から右下腿の前面に暗赤色紅斑が出現し徐々に拡大してきたため当科を初診した．皮疹の臨床症状，および生検の結果，脂肪類壊死症と診断し，外来にてステロイド外用，局所注射を施行するも改善せず一部が潰瘍化し，激しい疼痛を伴ってきた．昭和61年に第1回目の入院をし，検査により境界型糖尿病がみつかり，食事療法にてFBSを100mg/dl程度にコントロールしたところ潰瘍は軽快した．

平成5年9月頃に両下腿の皮疹部を打撲し，潰瘍化してきたため平成6年3月に当科第2回目の入院．潰瘍部は外用剤，硬膜外持続tubingなどの治療でも改善しなかった．検査にて左下腿には静脈瘤が見つかり平成6年5月に左下腿の硬化療法を施行したところ，肉芽の状態は改善され7月に局所にmesh skin graftを施行し上皮化を得た．しかし，平成6年8月より皮疹の再燃とともに潰瘍が出現，拡大し11月25日に3回目の入院となった．

3回目入院時所見（図1）：両下腿前面の半周にわたり黄褐色の萎縮性紅斑性局面を認め，その中心に13×5 cm大までの一部に膿苔を伴う潰瘍を認める．

経　過：入院時より局所は洗浄を主体とし，プ

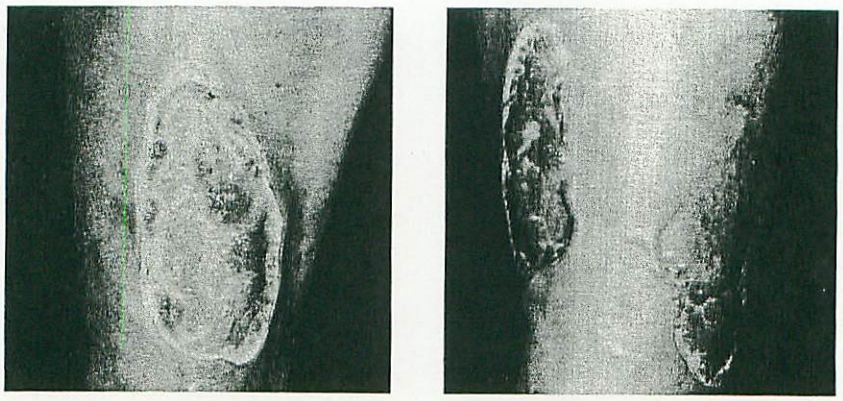

図 1.〔症例 1〕3 回目入院時所見

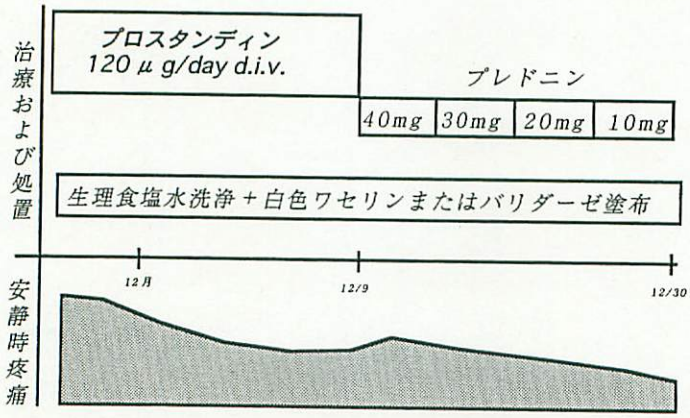

図 2.〔症例 1〕経　過

ロスタンディン１２０μg/dayの点滴を開始したところ安静時疼痛，処置時の疼痛は劇的に改善した．潰瘍自体は，肉芽増生は認められたが，上皮化は認められず，原疾患の治療のためプレドニン内服治療を開始した（図２）．その後mesh skin graftと培養表皮自家移植を施行し，３月28日に退院した（図３）．

〔症例２〕 42歳　男性

主　訴：右足背の痛みを伴う皮疹

既往歴：昭和63年に心筋梗塞

現病歴：昭和63年頃から四肢末端の冷感を感じていた．平成３年左足趾の壊死をおこし近医整形外科で左下腿切断術を施行している．平成７年８月上旬より誘因なく右足背に潰瘍を形成してきたため当科を初診した．

入院時所見：右足背部に示指頭大の境界明瞭な潰瘍を認める．また，潰瘍周辺から右第２足指に淡紅色紅斑を認める（図４）．足背動脈は触知せず，Angiographyで後脛骨動脈，腓骨動脈の念珠状・虫食い状の変化を認め，慢性動脈閉塞による潰瘍と診断した．

経　過：潰瘍に対して外用剤とともにlipo PGE_1製剤を投与したが潰瘍・自覚症状とも改善は認められずプロスタンディン80μ g/dayに変更したところ潰瘍の直径は縮小し疼痛の改善が認められた

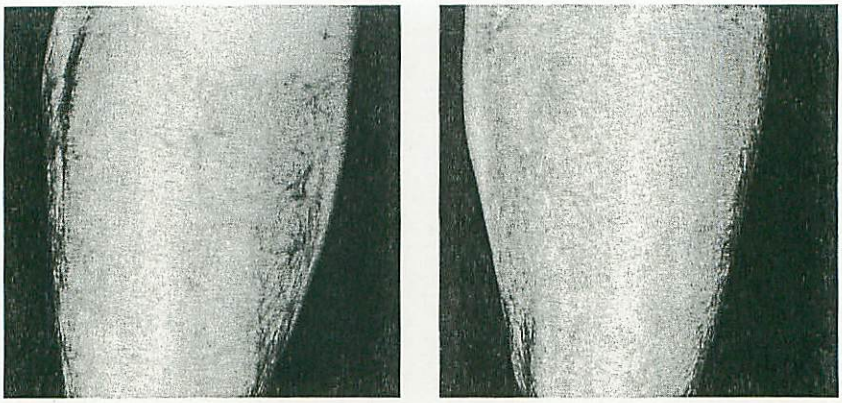

図 3.〔症例 1〕退院時所見

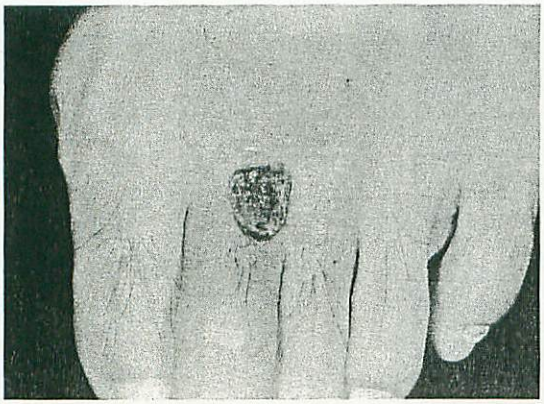

図 4.〔症例 2〕入院時所見

（図 5）．また肉芽の発育も良好だったため11月7日にはsuction blisterによる表皮移植を試みたが生着不良であった．血管外科に転科し，高圧酸素療法，腰部交感神経節切除などを施行したが改善せず右第 2 足指MP関節より切断にいたっている．術後 6 カ月ではわずかに術後潰瘍の残存を認める（図 6）．

〔症例 3〕 45 歳　男性

主　訴：両下腿の痛みを伴う皮疹

現病歴：平成 3 年頃から両下腿の無症候性の暗赤色皮疹に気付くも放置していた．平成 8 年 7 月頃から両膝以下の腫脹・痛みが出現してきたため近医を受診し高尿酸血症を指摘され，痛風の治療を受けるも改善しなかった．平成 8 年11月に当院内科を紹介され，入院精査中の平成 9 年1月11日に当科を初診した．臨床症状，生検結果よりリベド血管炎と診断した．内科にて平成 9 年5月27日からプレドニン10 mgを開始したが改善せず 7 月 4 日からイムラン50 mgを追加，さらに8月1日から75 mgに増量するも痛みの増強，潰瘍の拡大を認めたため 9 月 2 日に当科に転科した．

入院時所見：両側下腿に辺縁不規則，境界明瞭な黄色膿苔をつける潰瘍が散在している．下腿のほぼ全周にわたり暗赤色紅斑，褐色の色素斑を認める（図 7）．

経　過：高圧酸素療法と lipo PGE $_1$ 製剤の投与を開始し，デブリドマンを施行したが改善は得られず，プロスタンディン60 μ g/dayの投与と硬膜外tubingを開始したところ，肉芽の増生を認めた．さらにプレドニン，イムランを中止した（図 8）．現在良好な肉芽発育があり，今後もプロスタンディンと高圧酸素療法を継続し，経過をみて植皮術も検討している．

考　　按

自験例すべてでプロスタグランジンE_1投与により安静時疼痛の改善と血流の改善による肉芽増生に有効性が確認された．本剤は難治性皮膚

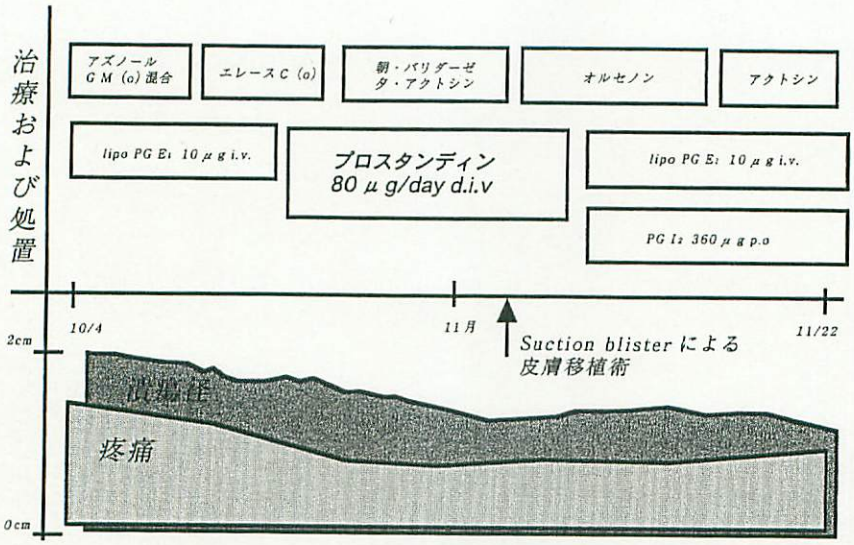

図 5.〔症例 2〕経　　過

図 6.〔症例 2〕術後 6 カ月

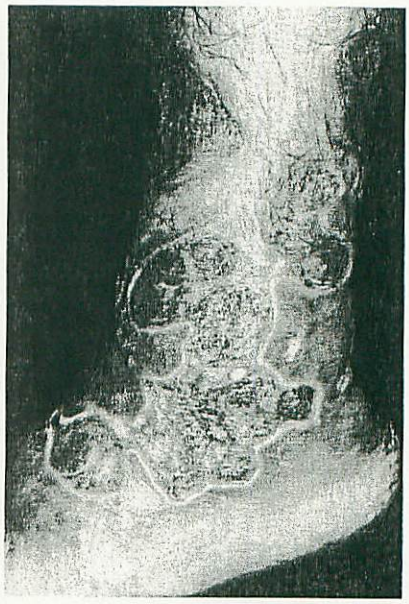

図 7.〔症例 3〕入院時所見

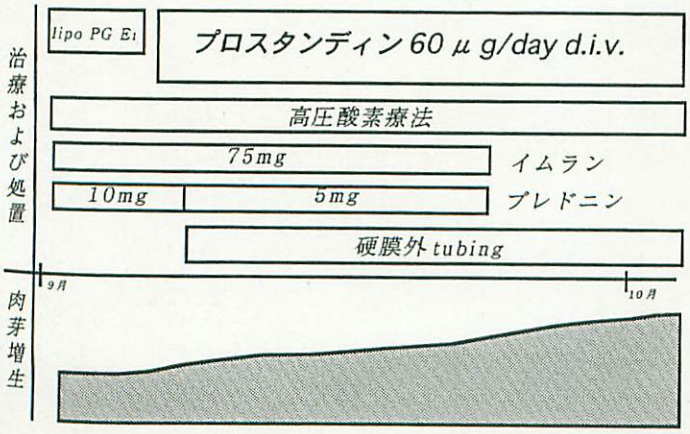

図 8.〔症例 3〕経　　過

潰瘍に対し局所外用療法との積極的な併用を試みるべきと考えた．

なお，症例3ではプロスタンディンの点滴中に血管痛を訴えたが，7％炭酸水素ナトリウム（メイロン）20 mlを混注したところ血管痛は消失した[4]．プロスタンディンのpHは5.5だが，メイロンの混注によりpHが8.1になり血管痛が緩和されると考えられる．血管痛を訴える患者に対し試みるべき方法と考える．

文　献

1）吉川邦彦：皮膚潰瘍，医事出版社，1996.
2）河野通浩　ほか：皮膚病診療 **18**：1105-1108, 1996.
3）下江敬生　ほか：皮膚病診療 **18**：1023-1026, 1996.
4）小野薬品工業(株)，社内資料.