AMCoR
Asahikawa Medical College Repository http://amcor.asahikawa-med.ac.jp/

皮膚科の臨床 (2000.03) 42巻3号:477～479.

# 高齢者の水痘再感染の1例

伊藤康裕, 山本明美, 高橋英俊, 橋本喜夫, 飯塚一

皮膚臨床 42(3); 477～479, 2000

症 例

# 高齢者の水痘再感染の1例

伊藤 康裕* 山本 明美* 高橋 英俊*
橋本 喜夫* 飯塚 一*

要 約 67歳，女性。既往歴にSjögren症候群と慢性関節リウマチがあり，プレドニゾロン8.75 mg/日，内服中。3日前に左前腕の中心臍窩を有する水疱に気付いた。水疱は背部，左大腿にも多発してきたが疼痛や帯状疱疹を思わせる皮疹の配列はなかった。組織学的には表皮内水疱で，網状変性，球状変性を認めた。水痘，帯状疱疹ウイルス抗体価はIgG 102.0と高値を示し，IgMは経過を通じ陰性であったため水痘の再感染と診断した。水疱は大型化，潰瘍化し，抗ウイルス剤中止後，水疱の再燃を認めた。細胞性免疫の低下はなく，内臓悪性腫瘍も認めなかった。

## I はじめに

近年，成人水痘が増加傾向にあるが[1)2)]，高齢者の水痘は比較的まれである。今回われわれは，再感染によると思われる高齢者の水痘を経験したので，若干の文献的考察を加えて報告する。

## II 症 例

**患 者** 67歳，女性

**主 訴** 体幹，四肢の紅色皮疹

**既往歴** Sjögren症候群，慢性気管支炎，慢性関節リウマチがあり，プレドニゾロン8.75 mg/日，内服中。水痘の既往は不明で，帯状疱疹の既往はなし。

**現病歴** 3日前に右前腕の水疱に気付いた。水疱は左大腿，背部にも多発してきたため市立士別総合病院皮膚科を受診した。皮疹に疼痛はなく，発熱その他の全身症状は認めない。

**現 症** 初診時：背部，右上肢，左大腿に淡紅色の中心臍窩を有する直径1 cmまでの水疱，小水疱が散在性，一部集簇性に認められる。帯状疱疹を思わせる皮疹の配列はない。

**臨床検査所見** 入院時：CRPが1.14と軽度の上昇以外は，血液一般，生化学検査に異常なし。VZV抗体価(EIA)のIgGは入院時102.0と高値を示し，入院2週後は89.6，IgMは入院時，入院2週後とも0.06，0.08と陰性であった。免疫グロブリンIgG 855 mg/d$l$，IgA 245 mg/d$l$，IgM 92 mg/d$l$，CD4/CD8 4.45，NK細胞活性62%，リンパ球幼弱化試験（PHA，ConA）正常。

**病理組織学的所見** 右前腕：水疱は表皮内水疱で，網状変性，球状変性が認められる。真皮上層には血管周囲にリンパ球の浸潤がみられる（図1）。

以上より，汎発性のウイルス性水疱で疼痛がなく，帯状疱疹を思わせる皮疹の配列もないため，水痘の再感染と診断した。

**治療および経過** 発熱がなく，全身症状が軽度のため外来で経過をみていたが，初診から2週間後も水疱の新生が続くため市立士別総合病院皮膚科に入院した。入院後アシクロビル500 mg/日の点滴投与を7日間行い水疱の新生は止まったが，ほとんどは黒色痂皮を伴い潰瘍化した。またアシクロビル中止3日後，背部に小水疱が再出現し，四肢にも拡大した（図2）。水痘の再燃と考えアシクロビル500 mg/日7

* Yasuhiro ITO, Akemi YAMAMOTO, Hidetoshi TAKAHASHI, Yoshio HASHIMOTO & Hajime IIZUKA,
旭川医科大学，皮膚科学教室（主任：飯塚 一教授）
〔別刷請求先〕 伊藤康裕：旭川医科大学皮膚科（〒078-8510 旭川市西神楽4線5号3-11）

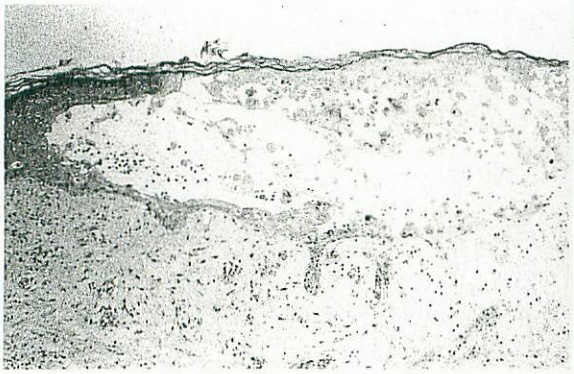

図1　右前腕の組織所見

図2　黒色痂皮を伴い潰瘍化した皮疹と治療中止後再燃した小水疱

日間点滴投与，ついで7日間内服4000 mg/日投与し，小水疱は色素沈着を残して治癒した。

水疱の大型化，潰瘍化より細胞性免疫の低下を疑ったが，リンパ球幼弱試験その他で異常なく，内科，婦人科において内臓悪性腫瘍を検索したが，腹部CT膵嚢胞以外に異常は認めなかった。

## III 考　案

水痘は水痘，帯状疱疹ウイルス（以下VZV）の初感染により生じ，ほとんどが小児期に飛沫感染で罹患する。最近成人水痘が増加傾向にあるが，小児と比べて重症化しやすく，肺炎その他の合併症を起こしやすいことが知られている。これは成人では，細胞性免疫が保たれており，反応としての炎症症状を起こしやすいためと考えられている。一方，高齢者の水痘は水疱新生期間が長期に及んだり，治癒が遷延化するが[3)~8)]，全身症状は軽度のものが大部分である。これは高齢者では細胞性免疫の低下により皮疹そのものの治癒は遷延する一方，生体反応としての炎症が弱いためと考えられている。自験例においても水疱は通常より大型で潰瘍化し，治癒の遷延や治療中止後の再燃が認められたものの，全身倦怠感，発熱，食欲不振などの全身症状は軽度だった。

水痘は，通常はVZVの初感染とされているが，高齢者の場合は再感染が一般的で，ある程度の液性免疫，細胞性免疫の存在下にあらわれる。このような場合は汎発性帯状疱疹との鑑別が問題になるが，自験例では経過を通じ皮疹の痛みや，帯状疱疹を思わせる皮疹の分布がないため過去の報告に準じ[3)~8)]，再感染による水痘と診断した。自験例では右前腕の水疱出現後翌日には背部，左大腿に皮疹が多発しているが，一般に帯状疱疹の汎発化は帯状疱疹出現後4〜11日後に起こるとされている[9)]。

VZVの由来には，外来性VZVの再感染の場合と潜伏感染しているVZVの再活性化による再発の場合がある。一般に再発は重症の免疫不全患者にみられ，症状も重篤なことが多い。一方，再感染の場合は高齢者のほか，VZVワクチン摂種後や初感染が軽症だった小児に生じるとされている。自験例の場合，長期にわたりステロイド内服投与をうけており，病像の修飾に関与した可能性も考えられる。

最近HIV感染者に伴うVZV感染症が注目されている。臨床は非定型的で，疣状結節[10)]，基底細胞癌様皮疹[11)]や深い潰瘍[12)]を呈した報告がある。自験例においても水疱は大型で，潰瘍化し，治療中止後に再燃があったため細胞性免疫の低下も考えたが，諸検査により異常を認めず，内臓悪性腫瘍も認めなかった。再感染による水痘の報告は必ずしも多くないが，高齢者人口の増加に伴いまれならずみうけられるようであり，またVZV感染症を契機にHIV感染症の診断に至った報告[13)]もあることから，免疫不全を含めた検索の必要があると思われた。

（1999年8月9日受理）

## 文　献


1) 赤城久美子ほか：皮膚臨床, **29**：937-943, 1987
2) 角田孝彦, 小川俊一：皮膚, **28**：726-730, 1986
3) 尾形彰子ほか：西日皮膚, **51**：701-705, 1989
4) 吉田正己ほか：皮膚臨床, **29**：945-949, 1987
5) 田中　信, 大草康弘：臨皮, **49**：324-326, 1995
6) 長瀬彰夫ほか：皮膚臨床, **40**：1451-1453, 1998
7) 井本敏弘ほか：皮膚, **33**：441-444, 1991
8) Horiuchi Y et al：J Dermatol, **23**：433-434, 1996
9) Grose C：Varicella-Zoster Infection：Chickenpox (Varicella) and Shingles (Zoster) in Human Herpes Infections；Clinical Aspect, ed Glaser R & Stematsky TG, Marcel Dekker, 1982, pp 85-150
10) Hoppejans WB et al：Arch Dermatol, **126**：1048-1050, 1990
11) Tsao H et al：J Am Acad Dermatol, **36**：831-833, 1997
12) Glison IH et al：J Am Acad Dermatol, **20**：637-652, 1989
13) 川口とし子ほか：皮膚臨床, **40**：1029-1031, 1998