AMCoR
Asahikawa Medical College Repository http://amcor.asahikawa-med.ac.jp/

皮膚科の臨床 (1996.07) 38巻7号:1077～1080.

ゾニサミドによる薬疹の2例

中村哲史、伊藤康裕、加藤直樹、浅野一弘、松尾忍、飯塚一

皮膚臨床 38(7); 1077～1080, 1996

特集 薬疹

ゾニサミドによる薬疹の2例

中村 哲史* 伊藤 康裕* 加藤 直樹*
浅野 一弘* 松尾 忍* 飯塚 一*

要 約 ゾニサミドによる薬疹の2例。1例目は21歳女性で16年来精神遅滞がある。ゾニサミドを内服後，約2週間で多形滲出性紅斑様皮疹が出現した。2例目は51歳男性で10年来脳梗塞に罹患，ゾニサミド内服後，約1カ月で一部に紫斑を混じた播種状紅斑丘疹型皮疹が出現した。いずれも瘙痒と全身性の発熱を伴った。ゾニサミドによるパッチテストはともに陽性であった。

I はじめに

ゾニサミド（エクセグラン®，1，2-benzisoxazole-3-methanesulfonamide）は本邦で開発された比較的新しい抗痙攣剤で，側頭葉てんかんを中心とした難治性てんかんに優れた発作抑制効果を有する薬剤である[1]。本剤による重篤な薬疹の報告は精神科領域，小児科領域から散見され[2)3)]，皮膚科領域からの報告は少ない[4]。今回われわれは，ゾニサミドによる薬疹を2例経験したので文献的考察を加えて報告する。

II 症 例

症例1 21歳，女性

主 訴 瘙痒を伴う全身性の紅色皮疹

既往歴 6歳時より精神遅滞，8歳時より硬直間代性痙攣の既往があり，ニトラゼパム，カルバマゼピン，パルプロ酸ナトリウム，カルシトリオールを内服中。

現病歴 1994年3月より突然動きの止まる発作が出現したため側頭葉てんかんを疑い，3月16日よりゾニサミドの内服を開始した。その後，3月28日より39°C台の発熱が出現し，3月29日より全身に瘙痒を伴う皮疹が出現したため3月30日当科を受診した。

現 症 ほぼ全身に母指頭大までの鮮紅色の浮腫性紅斑がみられ，背部，前胸部では融合している（図1）。リンパ節腫脹や粘膜疹は認められなかった。

入院時検査成績 白血球4100/mm³，赤血球475万/mm³，血小板13.8万/mm³，GOT 37 IU/l，GPT 21 IU/l，LDH 317 W.U，BUN 20.4 mg/dl，Cr 0.8

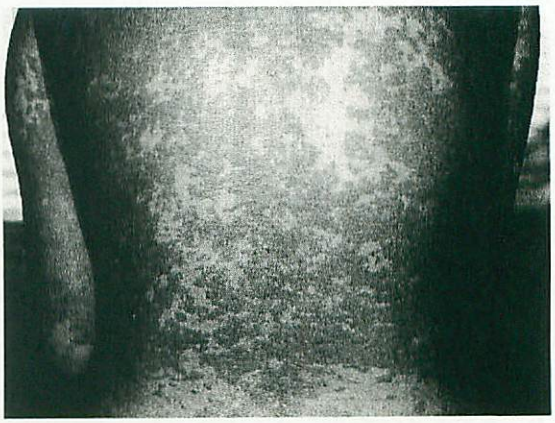

図1 症例1の臨床像：躯幹に母指頭大までの鮮紅色の紅斑，丘疹がみられ，背部，前胸部では融合傾向がみられる。

* Satoshi NAKAMURA, Yasuhiro ITOH, Naoki KATOH, Kazuhiro ASANO, Shinobu MATUO & Hajime IIZUKA, 旭川医科大学，皮膚科学教室（主任：飯塚 一教授）
〔別刷請求先〕 中村哲史：旭川医科大学皮膚科（〒078 旭川市西神楽4線5号3-11）

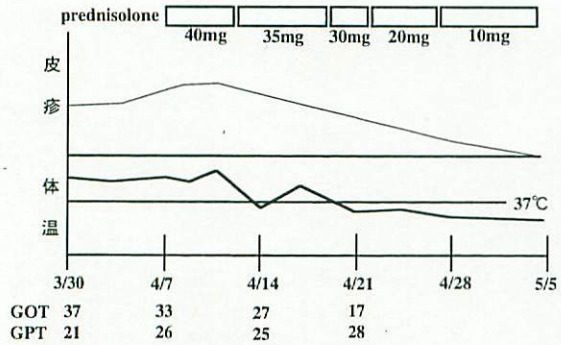

図2　症例1の臨床経過図

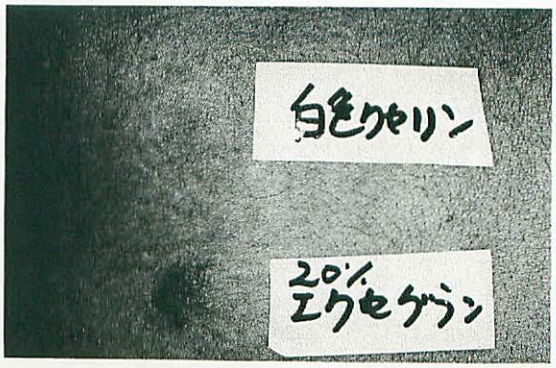

図3　症例1のパッチテスト所見

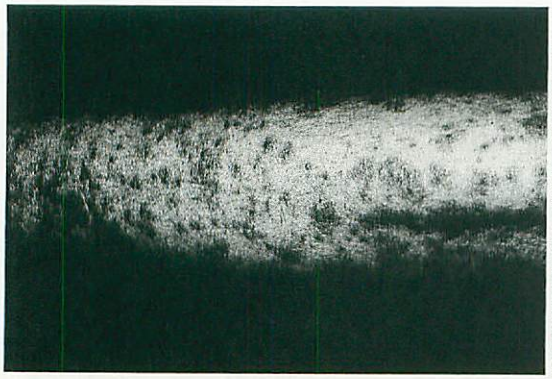

図4　症例2の臨床像：ほぼ全身に母指頭大までの暗赤色の紅斑，丘疹，一部に紫斑を認める。

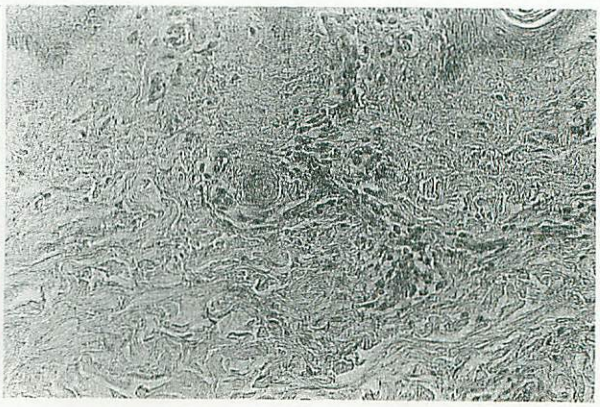

図5　症例2の組織像：真皮上層の血管周囲に少数の好酸球を混じたリンパ球の浸潤を認めた。

mg/dl，CRP 2.09 mg/dl，ASLO 86 IU/l，Mycoplasma 抗体価 <40×，Toxoplasma 抗体価 <10×，RF <15×，Herpes simplex virus IgM <10×，EB virus VCA IgM <10×，EADR IgM <40×，EBNA IgM <10×。

診断ならびに経過　当科初診時よりゾニサミドを中止し，テルフェナジン，グリチルリチン，トラネキサム酸の内服を開始したが皮疹は改善傾向を示さず，4月7日入院後，プレドニゾロン1日量40 mgの投与を開始した。発熱，皮疹ともに遷延化したが，徐々に消褪傾向を示し，プレドニゾロンを徐々に減量し5月2日に中止とした（図2）。DLSTは陰性であったが，20%ゾニサミドによるパッチテストはICDRG基準で（卄）陽性であった（図3）。内服試験は本人の了解が得られず施行していない。

症例2　51歳，男性

主　訴　全身の瘙痒を伴う紅色皮疹

既往歴　1981年と1995年に脳梗塞

現病歴　1995年1月23日の前交通動脈瘤クリッピング手術後，びまん性脳障害を疑わせる症状が出現してきた。2月15日にゾニサミド，ニルバジピン，プロペントフィリンを内服開始したところ，3月中旬より38°C台の発熱と全身に瘙痒を伴う皮疹が出現したので3月23日当科を受診した。

現　症　顔面を含むほぼ全身に母指頭大までの暗赤色の紅斑，丘疹を認め，一部に紫斑を混じている（図4）。また，一部では皮疹の融合傾向がみられた。

入院時検査成績　白血球7500/mm³，赤血球420万/mm³，血小板28.9万/mm³，GOT 53 IU/l，GPT 83 IU/l，LDH 410 W.U，BUN 23.6 mg/dl，Cr 1.3 mg/dl，CRP 9.94 mg/dl，ASLO 57 IU/l，Herpes simplex virus IgM <10×，EB virus VCA IgM <10×，EADR IgM <10×，EBNA 20×。DLST，ニルバジピン 136%，プロペントフィリン 166%，ゾニサミド 192%

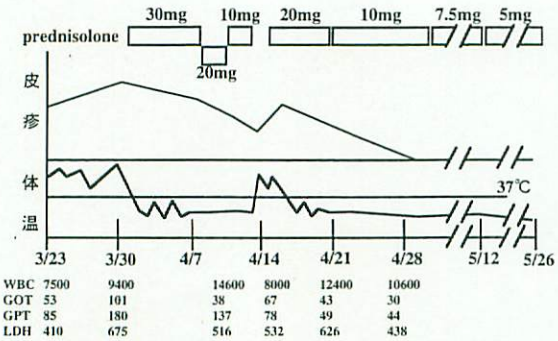

図6　症例2の臨床経過図：プレドニゾロンの早期減量により皮疹が再発した。

病理組織学的所見　真皮上層の血管周囲に少数の好酸球を混じたリンパ球の浸潤を認めた（図5）。

診断ならびに経過　ステロイド外用で治療を開始したが皮疹は改善せず，3月30日よりゾニサミド，ニルバジピン，プロペントフィリンの内服を中止するとともにプレドニゾロン1日量30 mgの内服を開始した。当初，皮疹は治療に抵抗性であったが，30 mgを1週間継続した後，改善傾向を認めたため減量し，4月11日に中止した。しかし中止後，熱発を認め，また皮疹も再燃してきたため4月14日よりプレドニゾロン20 mgを再開した。皮疹は治療によく反応し，プレドニゾロンはできるだけ緩徐に減量し，6月16日に中止した（図6）。20%ゾニサミドによるパッチテストはICDRG基準で（＋）陽性であり，ニルバジピン，プロペントフィリンでは陰性であった（図7）。

III　考　案

ゾニサミドは本邦で開発された新しい抗痙攣剤で，幅広い痙攣発作に効果を有する薬剤とされている[1]。副作用症例一覧によると発疹，瘙痒感は1008例中24例（2.4%）で，このうちステロイド投与を必要とした症例は3例と0.3%の頻度である[5]。重篤な薬疹として報告されているものは3例で，精神神経科領域[2]，小児科領域[3]，皮膚科領域[4]から各1例ずつである。ゾニサミドによる薬疹の報告は少ないが，まだ新しい薬であるために使用頻度が少ないことを反映しているのか，実際に薬疹を起こす頻度が低い薬剤であるのかは現在のところ不明である。

本剤は痙攣治療の第一選択薬剤ではないため



図7　症例2のパッチテスト所見
（白ワ：白色ワセリン）

に，他の抗痙攣剤が併用されていることが多く，また後述するように薬剤中止後も皮疹の消褪まで時間がかかるため，原因薬剤として確定することが時に困難である。自験例は1例目は多形紅斑型に，2例目は紫斑を混じた播種状紅斑丘疹型であったが，いずれも皮疹は瘙痒を伴い，また全身状態として発熱を認めた。すでに報告されている3例はStevens-Johnson型であるが[2)~4)]，自験例では粘膜疹は認めていない。一般に抗痙攣剤では播種状紅斑丘疹型，多形紅斑型の薬疹を起こす頻度が比較的高く[6)7)]，さらに抗生物質，消炎解熱鎮痛剤などに比べると多彩な臨床像を呈している場合が多い[8)~14)]。ゾニサミドはスルフォンアミド系であり，これまで薬疹が報告されているバルビタール系，イミノスチルベン系，ヒダントイン系，バルプロ酸ナトリウムとは種類を異にするが，今回の症例からゾニサミドによる薬疹も多彩な臨床像をとる可能性が示唆された。

本剤は薬剤の血中半減期が60時間と長く[2]，薬剤を中止しても治療に抵抗性を示したり，ステロイドの早期中断により皮疹の再発が惹起されることが推測される。実際に，半減期が36時間と比較的長いカルバマゼピンによる薬疹でも治療に抵抗性を示す場合が報告されている[9)11)]。本症例

でも早期のプレドニゾロンの減量により皮疹が再燃しており，治療に際しては注意を要すると考えられた。

本症例は日皮学会第319回北海道地方会および第59回東部支部学術大会で報告した。

(1995年9月25日受理)

文　献

1) 加護野洋二ほか：医学と薬学, **18**：1641-1649, 1987
2) 大橋嘉樹ほか：精神医学, **33**：191-194, 1991
3) 古荘純一ほか：小児科, **34**：1529-1531, 1993
4) 加藤則人ほか：日皮アレルギー, **1**：165-167, 1993
5) 大日本製薬株式会社集計資料, 1990
6) 福田英三, 今山修平：西日皮膚, **53**：70-75, 1991
7) 相原道子ほか：皮膚病診療, **9**：707-714, 1987
8) 福田英三：薬疹情報, 第6版, 福田皮膚科クリニック, 福岡, 1995
9) 伊芸光子ほか：東女医大誌, **57**：692-697, 1983
10) 野元　茂ほか：皮膚, **29**：573-577, 1983
11) 石黒直子ほか：皮膚臨床, **32**：1061-1064, 1990
12) 土井正毅ほか：皮膚病診療, **12**：339-342, 1990
13) 影山　恵ほか：皮膚病診療, **14**：49-52, 1992
14) 西岡和恵, 村田雅子：皮膚病診療, **16**：585-588, 1994