

# AMCoR

Asahikawa Medical College Repository <http://amcor.asahikawa-med.ac.jp/>

小児感染免疫 (2000.12) 12巻4号:373～377.

ヒトヘルペスウイルス7型による突発性発疹症に合併した脳炎の1例

岡本年男, 坂田宏, 丸山静男

## 原著

# ヒトヘルペスウイルス7型による 突発性発疹症に合併した脳炎の1例\*

岡 本 年 男<sup>1,2)</sup> 坂 田 宏<sup>1)</sup> 丸 山 静 男<sup>1)</sup>

### はじめに

近年、突発性発疹症 (ES) の原因の一つとしてヒトヘルペスウイルス7 (human herpesvirus-7; HHV-7) が関与していることが明らかにされた。HHV-7 感染症の多くは予後良好であるが、稀に肝炎<sup>1)</sup>や慢性活動性 Epstein-Barr ウイルス感染症様疾患<sup>2)</sup>、中枢神経系合併症<sup>3-5)</sup>などの重篤な症状を呈するものもみられる。今回私たちは、HHV-7 による ES に脳炎を合併し、髄液中から HHV-7 特異的 DNA を検出した9カ月の男児例を診療したので報告する。

### I. 症 例

〔患者〕 9カ月男児

主訴：発熱、痙攣。

家族歴・既往歴：特記すべきことなし。

現病歴：1998年10月12日夕方から38°C以上の発熱が出現し、13日近医受診し上気道炎の診断で解熱剤のみ処方された。14日午前2時頃より左上下肢の間代性痙攣を起し急病センターを受診。特別な処置をされなくても痙攣が止まり帰宅した(約45分間痙攣が持続)が、目つきは普段と違っていた。午前7時頃より再び左上下肢の間代性痙攣が出現し、当院救急外来を受診。ジアゼパ

表 1 入院時検査所見

血液一般検査		Cl	103 mEq/l
WBC	3,700/ $\mu$ l	Ca	4.3 mEq/l
RBC	416 $\times$ 10 <sup>4</sup> / $\mu$ l	CK	158 IU/l
Hb	10.8 g/dl	CRP	0.2 mg/dl
Ht	32.4%	BS	165 mg/dl
PLT	15.1 $\times$ 10 <sup>4</sup> / $\mu$ l	NH <sub>3</sub>	64 $\mu$ g/dl
生化学検査		乳酸	17 mg/dl
GOT	65 IU/l	ビルビン酸	1.4 mg/dl
GPT	38 IU/l	髄液検査	
LDH	755 IU/l	細胞数	1/3
BUN	20.3 mg/dl	糖	90 mg/dl
CRE	0.5 mg/dl	蛋白	20 mg/dl
Na	136 mEq/l	Cl	124 mEq/l
K	4.9 mEq/l	LDH	29 IU/l

ム5 mg 静注により痙攣がおさまった後、入院した(約1時間断続的に痙攣が続いていた)。

入院時現症：身長75.3 cm, 体重10.2 kg, 体温39.2°C。意識状態は痛覚刺激に反応するのみであった。咽頭に発赤なく、聴診上も心肺には異常なかった。腹部は平坦で軟。項部硬直は認めず、深部腱反射は左右共に亢進し、Babinski 反射は左右共に陽性であった。

入院時検査所見(表1)：白血球数がやや減少し、GOT, LDH の軽度上昇の他に異常所見は認められなかった。髄液検査でも異常はみられなかつ

\* A case of Acute Encephalitis with Exanthema subitum caused by Human Herpesvirus-7 Infection

Key words: ヒトヘルペスウイルス7型, 突発性発疹症, 脳炎, Polymerase chain reaction 法

1) 旭川厚生病院小児科 Toshio Okamoto, Hiroshi Sakata, Shizuo Maruyama

2) 現 北海道立紋別病院小児科 Toshio Okamoto

[〒094-0014 紋別市緑町5-6-8]

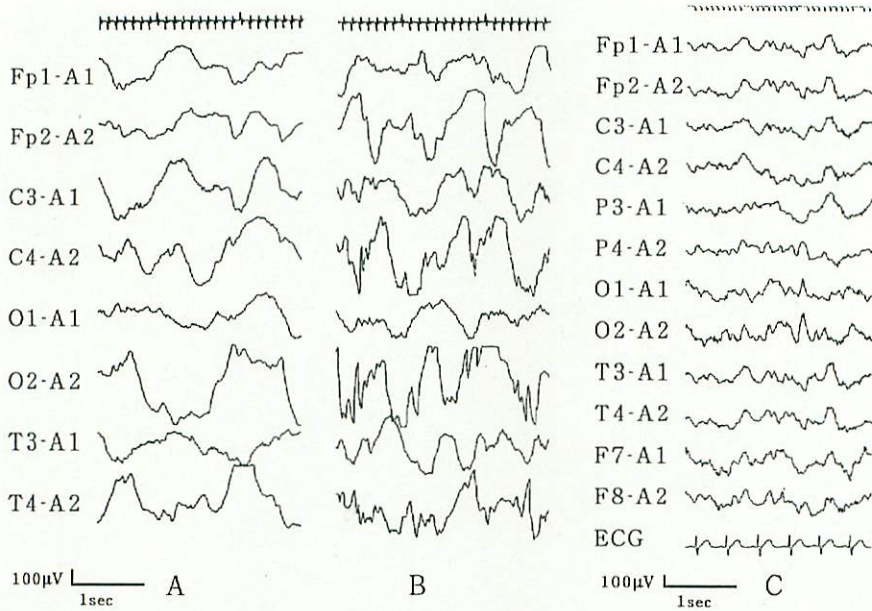


図1 脳波検査

- A : 1998年10月14日(入院日)の脳波  
 B : 1998年10月17日(入院4日目)の発作時脳波  
 C : 1999年7月12日の睡眠時脳波

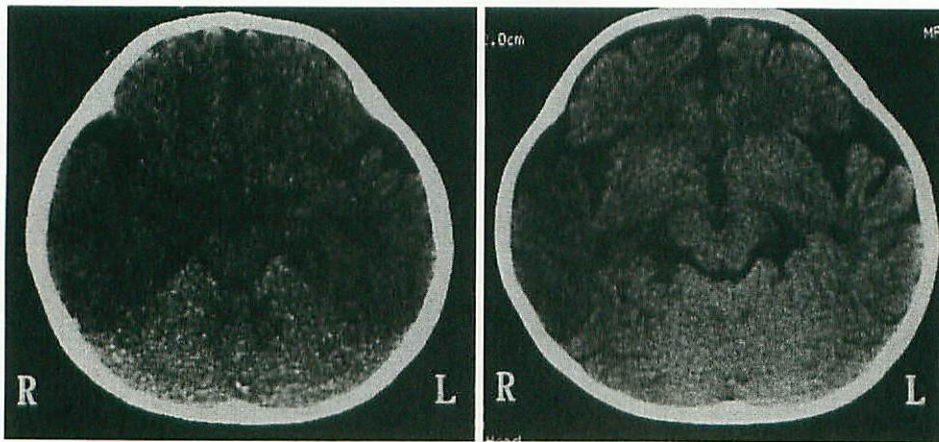


図2 頭部CT

- A : 1998年10月14日(入院日)  
 B : 1998年10月19日(入院6日目)

た。脳波(図1-A)では全般性に周期性高圧徐波が認められた。CT(図2-A)では小脳に比べ大脳全体がやや低吸収であった。

入院後経過(図3)：ウイルス性脳炎と考え、グリセオール5ml/kg/回、1日4回の投与を開始

し、痙攣予防のためにフェニトイン2.5mg/kgを静注した。原因が判明するまで、単純ヘルペス感染症にも対応できるようにアシクロビルを10mg/kg/回、1日3回投与した。入院後から意識は改善傾向を示し、2日目には完全に回復した。入院4日

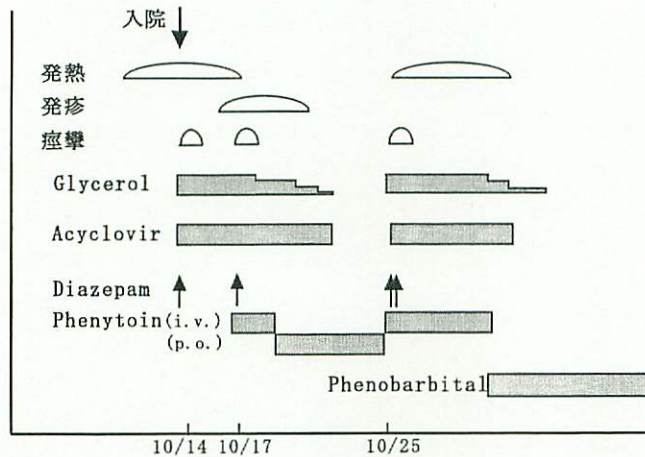


図3 臨床経過

目に解熱，全身に小紅疹が出現し，臨床的にESと診断した。同日眼球左方偏位，左上下肢の間代性痙攣が出現し，ジアゼパムの静注と，フェニトイン2.5 mg/kgの1日2回静注投与を開始した。入院8日目にフェニトイン5 mg/kg/日の経口に変更したが，入院12日目にアデノウイルス3型による肺炎となり，発熱時に再び左優位の間代性痙攣がみられ，再度ジアゼパムの静注とフェニトインの1日2回静注投与を開始した。その後，痙攣はみられなかったが，入院17日目にフェニトインによると考えられる肝機能障害が出現し(GOT 119 IU/l, GPT 76 IU/l)，抗痙攣剤をフェノバルビタール4 mg/kg/日内服とした。両側下肢深部腱反射の亢進は認められたが明らかな運動麻痺はなく，肝機能障害も改善し，入院29日目に退院した。1999年12月現在，フェノバルビタール内服は継続しているが発達障害はみられず，順調な経過である。

**脳波および画像上の経過：**入院4日目の発作時脳波では右頭頂部と後頭部に棘徐波結合がみられた(図1-B)。入院13日目の脳波所見では右頭頂から後頭部にlow activityがみられ，右頭頂部に棘波の出現を認めたが，入院22日目ではほぼ正常化していた。退院8カ月後の睡眠時脳波でも特に異常を認めていない(図1-C)。入院6日目(図2-B)のCTでは右側頭葉に浮腫状変化と低吸収域を認め，入院7日目のMRIでは右側頭葉に軽度

浮腫とT1でlow, T2でhigh intensityを示すareaを認めた。入院8日目のSPECTでは右頭頂葉を中心にhyper perfusionがあり，対側への広がりも認められた。尚，これまでのところ，患児の経過に異常を認めていないため，画像診断の再検は行っていない。

**ウイルス学的検査所見(表2)：**血清HHV-6およびHHV-7抗体価を間接蛍光抗体法，髄液中のHHV-6およびHHV-7の特異的DNAをpolymerase chain reaction (PCR)法を用いて測定した<sup>9)</sup>。血清HHV-7 IgG抗体価の有意な上昇を認め，入院日および入院12日目の髄液よりHHV-7特異的DNAが検出された(図4)。血清HHV-6 IgM, IgG抗体価の上昇も認めたが，髄液中HHV-6特異的DNAは陰性であった。

## II. 考案

HHV-7は1990年に健康成人末梢血単核球から分離されたヘルペスウイルス<sup>10)</sup>で，初感染の臨床像の一つとしてESを呈することが知られている。HHV-6感染によるESと比較すると，最高体温が低く，発熱期間も短く，比較的軽症のことが多いとされている<sup>3)</sup>。しかしHHV-7感染症は，HHV-6感染症より痙攣を起こす例が有意に多いとの報告もみられる<sup>4)</sup>。本症例は血清HHV-7抗体価の有意な上昇とPCR法にて髄液中よりHHV-7特異的DNAが確認され，解熱と同時に

表 2 ウイルス学的検査所見

		入院日	入院 7 日目	入院 12 日目
血清抗体価 (IFA)	HHV-6 IgG	<4	16	64
	HHV-6 IgM	<4	16	16
	HHV-7 IgG	<4	64	64
	HHV-7 IgM	<4	<4	<4
髄液抗体価 (FA)	HHV-6 IgG		<1	<1
	HHV-6 IgM		<1	<1
髄液 PCR 法	HHV-6 DNA	negative	negative	negative
	HHV-7 DNA	positive	negative	positive

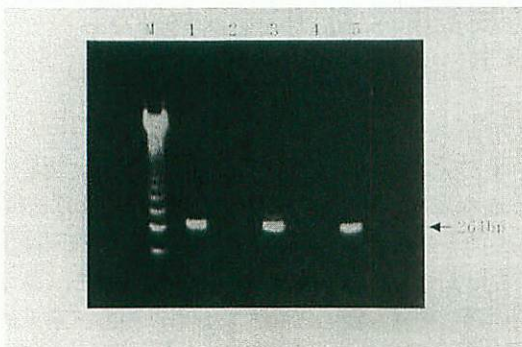


図 4 PCR 法による HHV-7 特異的 DNA の検出

M : 123 bp の ladder marker

Lane 1 : 1998 年 10 月 14 日 (入院日)

Lane 2 : 1998 年 10 月 19 日 (入院 6 日目)

Lane 3 : 1998 年 10 月 25 日 (入院 12 日目)

Lane 4 : 陰性コントロール

Lane 5 : 陽性コントロール

10 月 14 日, 10 月 25 日の髄液で陽性であった。

発疹が出現したという臨床経過から HHV-7 による ES に合併した脳炎と診断した。本邦では自験例も含め、HHV-7 感染による ES の中枢神経系合併症の報告が 6 例ある<sup>3,5-7)</sup>。6 例の月齢の平均は 13 カ月、男女比は 2 対 1 であった。神経症状としては痙攣、片麻痺、小脳失調などがみられている。予後は 3 例が良好で、精神運動発達遅延、片麻痺といった重篤な後遺症を残した例が 3 例みられた。海外の報告を含めると HHV-7 感染症の中枢神経系合併症例は 10 例を越えるが、髄液より HHV-7 の DNA が検出され、ウイルスの直接侵襲を証明できたものは自験例を合わせても 3 例のみである<sup>6,8)</sup>。本症例は髄液から HHV-7 特異的

DNA が検出され、脳炎の原因が HHV-7 の中枢神経系への直接侵襲であることを示唆する貴重な症例と思われた。

本症例では血清 HHV-6 IgG と IgM 抗体価が上昇していた。HHV-7 初感染時に HHV-6 抗体価の有意な上昇が観察されることがあり、その理由として HHV-6 の再活性化または HHV-6 抗体と HHV-7 抗体との交差反応の可能性が考えられている<sup>11)</sup>。本症例では患児は ES の既往がなく、今回行った間接蛍光抗体法でも HHV-6 との間で交差反応があるため、後者の可能性が考えられる。ただ、HHV-6 は IgG と IgM 抗体価の両者が上昇し、HHV-7 では IgG 抗体価のみが上昇していた。このことは、患児は HHV-6 と HHV-7 の同時感染を起こしていて、HHV-7 に対する IgM で代表される急性の免疫反応が十分に機能せず、中枢神経系へのウイルス侵入をきたしたという推測もできる。HHV-7 感染症の臨床像や合併症などは未だ解明されていない点も多く、今後更なる症例の蓄積が必要である。尚、患児は後遺症を認めていないが、HHV-7 感染症の中枢神経系合併症例の長期予後は不明であり、今後とも注意深い経過観察が必要である。

#### ま と め

HHV-7 による ES に合併した脳炎の 9 カ月男児例を報告した。患者の血清 HHV-7 IgG 抗体が有意に上昇し、髄液中から HHV-7 の DNA が検出された。画像上、右頭頂葉から側頭葉にかけて病変が認められた。発症後約 1 年を経過し、抗痙攣剤の内服は継続しているが、精神運動発達遅延

などの後遺症はみられていない。

本論文の要旨は第50回日本小児学会北海道地方会ブロック大会(平成11年8月22日,旭川)にて発表した。

血清HHV-6およびHHV-7抗体価,髄液中のHHV-6およびHHV-7特異的DNAを測定していただいた藤田保健衛生大学医学部小児科学教室吉川哲史先生に深謝いたします。

#### 文 献

- 1) Hashida T, et al: Pediatrics 96: 783-785, 1995
- 2) Kawa-Ha K, et al: Brit J Haematol 84: 545-548, 1993
- 3) 熊本忠史, 他: 日児誌 100: 1065-1070, 1996
- 4) Mary TC, et al: J Pediatr 133: 386-389, 1998
- 5) Torigoe S, et al: J Pediatr 129: 301-305, 1996
- 6) 石井哲哉, 他: 日児誌 100: 353, 1996
- 7) 岡村暁子, 他: 日児誌 102: 532, 1998
- 8) van den Berg JSP, et al: Neurology 52: 1077-1079, 1999
- 9) Yalcin S, et al: Arch of Virol 136: 183-190, 1994
- 10) Frenkel N, et al: Proc Natl Acad Sci USA 87: 748-752, 1990
- 11) 鈴木恭子, 他: 小児内科 29: 1267-1271, 1997

(受付: 2000年2月17日, 受理: 2000年9月19日)

\* \* \*