AMCoR
Asahikawa Medical College Repository http://amcor.asahikawa-med.ac.jp/

口腔・咽頭科（2006.06）１８巻３号:385～391.

結核性咽後膿瘍の1例

岸部幹, 小林祐希, 金谷健史, 原渕保明

結核性咽後膿瘍の１例

略題：結核性咽後膿瘍

A case of tuberculosis retropharyngeal abscess

岸部　幹[1)2)]、小林祐希[1)2)]、金谷健史[1)]、原渕保明[2)]

1）北海道社会保険病院　耳鼻咽喉科

2）旭川医科大学　耳鼻咽喉科・頭頸部外科学講座

別刷希望数：５０

別刷り、校正先

〒０６２－８６１８

北海道札幌市豊平区中の島１条８丁目３番１８号

北海道社会保険病院　耳鼻咽喉科

岸部　幹

要　約

結核性咽後膿瘍を来たした 39 歳女性の症例を報告する。主訴は咽頭痛である。咽頭所見は咽頭後壁に表面整の腫脹を認め、頸部リンパ節も左側頸部から鎖骨上窩に複数触知した。頸部ＣＴでは左咽後膿瘍があり、左頸部リンパ節内にも膿瘍を認めた。咽頭後壁の腫脹を穿刺し、膿が 1.5ｍl 引けた。この膿を抗酸菌染色と培養に提出した所、抗酸菌染色が陽性であった。抗結核剤としてイソニアジド、リファンピシン、エタンブトール、ピラジナミドの 4 剤を使用し、症状が軽減し、咽頭後壁の腫脹もほぼ 5 ヶ月で消失した。しかし、治療後 9 ヶ月の段階では頸部リンパ節は消失しなかったので、抗結核剤をその後 3 ヶ月投与した。以後、再発は認めていない。

キーワード：結核性咽後膿瘍、ピラジナミド、頸部リンパ節結核、成人

はじめに

抗生剤の進歩により咽後膿瘍はまれな疾患となったが、中には結核性のものもあり注意が必要である。また、結核性疾患は近年その減少傾向は鈍化し、増加傾向すらみられるようになってきた。今後、耳鼻咽喉科領域においても結核性疾患は増加する可能性があり、抗生剤に反応しにくい炎症性病変は結核性疾患も念頭においてその治療に当たる必要がある。

今回我々は、結核性咽後膿瘍の1例を経験し、4剤併用による抗結核療法を行い結果良好であったのでここに報告する。

症例

症例：39歳、女性

主訴：咽頭痛

現病歴：2004年4月28日、左咽頭痛、左頸部痛、全身倦怠感、微熱あり近医を受診。頸部リンパ節炎の診断にて抗生剤を投与されるも改善なく当科を紹介され、5月18日に初診。

既往歴：15年前に頸部リンパ節結核にて加療。

所見：耳・鼻・喉頭に異常なし。咽頭は左中咽頭側壁から後壁にかけて表面整の腫脹を認めた。頸部触診では、左中内深頸から下内深頸、鎖骨上窩にかけて弾性硬の可動性やや不良な母指頭大のリンパ節を複数個認めた。

血液検査：白血球数 5700／μl と正常で、CRP 1.2 mg/dl と軽度炎症を認めた。他に血液検査では異常は認められなかった。（表１）

ツベルクリン反応：強陽性

画像検査：頸部造影 CT にて左咽後部にリング造影効果のある 2×3×4cm の膿瘍様腫瘤を認めた。また、左中内深頸領域から下内深頸領域にかけて 1.5cm 大の内部 low density の癒合傾向のある壊死性リンパ節を数個認めた。左鎖骨上窩にも 2.5cm 大の内部 low density のリンパ節を認めた。肺 CT では左肺野に小結節陰影を認め、陳旧性の肺結核が疑われた。頸部 CT では脊椎炎は認められなかった。（図１）

臨床経過：初診時より化膿性リンパ節炎も疑

いセフトリアキソン 2g/日にて点滴を開始した。また、同日に外来にて左中咽頭後壁の腫脹部を穿刺した。黄白色調の濃汁が 1.5m l 引け、これを抗酸菌塗沫検査に提出した所、陽性でガフキー号数は1号であった。また、結核菌、非定型抗酸菌の核酸増幅検査にも提出したところ、Mycobacterium tuberculosis complex が陽性、Mycobacterium avium、Mycobacterium intracellulare は共に陰性であった。以上より結核性咽後膿瘍と診断され、結核予防法 22 条による届出、および、34 条による結核医療費公費負担申請書を届け出た。結核の診断が出た5月21日からイソニアジド 0.4g/日、リファンピシン 0.45g/日、エタンブトール 0.75g/日、ピラジナミド 1.2g/日内服にて加療を開始した。2ヵ月後の再診時には咽頭後壁の腫脹はかなり縮小していた。ピラジナミドを2ヶ月内服した段階で中止して、イソニアジド、リファンピシン、エタンブトールの3剤併用を継続した。治療5ヶ月

後の再診時では咽後部の腫脹はほとんど認められなかった。治療 9ヶ月後に CTを撮像した所、咽後膿瘍は消失していたが頸部リンパ節結核はほとんど変化がなかったため、もう 3ヶ月服用を継続することとした。結局 1年間抗結核剤を内服した。この間、肝機能悪化は認められなかった。抗結核剤中止後 2ヶ月して画像にて評価した。咽後部は左右差もなく正常で、頸部リンパ節も縮小して扁平化傾向であった。現在、3ヶ月おきに頸部 CT、エコー等でフォローしているがこれまでに再燃を認めていない。(図 2)

考 察

咽後隙は頭蓋底から第 1胸椎もしくは第 3胸椎までの咽後部に存在する間隙である。この間隙に膿瘍を形成するのが咽後膿瘍であるが、その定義は狭義では咽後隙に膿瘍を形成したものとなっている。しかし、画像検査上、咽後隙の後方にある危険隙との境界が不明なこともあり、実際にはこの 2間隙に加えて椎

周囲間隙を含めた3間隙つまり、咽後部に発生した膿瘍を咽後膿瘍と呼んでいることが多い。原因としては、上気道炎に伴うものが最も多く、異物、外傷、結核、化膿性頸椎炎等によるものもある。1割に糖尿病を初めとする基礎疾患があるとされる。重篤な合併症には膿瘍の下方進展による縦隔洞炎や、脊髄硬膜外膿瘍による腕の痺れ等の神経症状があげられる[1)]。病型には、急性型と慢性型がある。咽後膿瘍の75%が1歳以下の小児に発症すると成書に記載[2)]されており、従来、急性型は乳幼児に多く、慢性型は成人に多いとされていた。この理由として、乳幼児における咽後膿瘍の原因は咽後リンパ節の化膿性病変が多く、また、咽後側リンパ節は3歳以降退縮するため成人での急性型は少ないとされている[2)]。しかし、近年では糖尿病等の基礎疾患の合併症例が成人例で多く報告され、成人でも急性型が増加してきている。治療は外科的排膿がほぼ必須とされ、口内法による切開、頸

部外切開、その混合があるが、咽後膿瘍で最も多い通常の細菌性のものでは多くは口内法で切開排膿されている[1]。

自験例は結核性咽後膿瘍であった。過去には成人における咽後膿瘍では結核性のものが多いとされていた。しかし、過去20年間における結核性咽後膿瘍の本邦報告例は我々が渉猟しえた限りでは、自験例を含めて8例[3)-8)]であった。このまとめを表2に示す。年齢は21歳から70歳までで年齢の中央値は41歳であった。7例が女性で男性は一例のみであった。これは、肺結核は男性に多いが、頸部リンパ節結核等の肺外結核は女性に多いとする報告[9)-11)]と一致するものであった。主訴は咽頭痛、頸部痛が多く、頸椎カリエスのひどい小崎らの症例[7)]では四肢しびれ、歩行障害も出現していた。診断については、結核性咽後膿瘍の多くは膿瘍穿刺液の結核菌塗沫検査で陽性になるが、塗沫検査の陰性例でもPCR、結核菌培養で陽性と判明する例が2例あり、

検査を併用し総合的に判断する必要があると考えられた。随伴する結核病変として肺結核は少なく、椎骨カリエスが4例と半分を占めた。また、自験例もそうであるが、頸部リンパ節結核の合併も3例に認め、結核性咽後膿瘍の治療と共にリンパ節の経過もみていく必要があると思われた。結核性咽後膿瘍に対する外科的治療については穿刺排膿のみが5例とそれのみで十分な場合が多かった。使用される抗結核剤は多剤併用であり、近年はピラジナミドの併用が標準的である。その抗結核剤の投与期間は多くは1年程度服用していた。また、予後に関しては再発を来たした症例の報告はなく良好と考えられる。

結核性疾患の法的な取り扱いに関しては、結核予防法22条による届出を診断してから2日以内に保健所に提出する必要がある。届出を怠った医師は50万円以下の刑罰に処される可能性もあり注意が必要である。また、感染症の恐れがあるため入院する場合は35条

による結核医療費公費負担申請書を、また、外来通院や感染症の恐れは少ないが合併症等の理由により入院する場合は 34 条による結核医療費公費負担申請書の提出も必要である。

結核の治療には、イソニアジド（INH）、リファンピシン（RFP）、ストレプトマイシン（SM）、エタンブトール（EB）、ピラジナミド（PZA）が近年使用されている。この中で INH、RFP はその殺菌作用から最強の抗結核薬とされており、この両者を同時に使用できない場合は体内の生菌を可及的に撲滅し得ないとされている[12]。また、体内に潜む分裂停止ないし休止菌の根絶に効果のある薬剤は RFP、PZA のみであるとされている[13]。これらのなかで、PZA は、他の薬剤では無効の酸性環境下で強い抗菌力を示し、しかも滅菌的に作用するため従来の PZA を使用しない治療と比べて治療期間を短縮できるとされている[14]。このことから、日本結核病学会治療委員会より 2003 年に PZA を含めた初期強化療法をおこない、菌量が減

少した後は維持療法に変える治療法が結核に対する標準療法として出されている[15]。具体的には、「病型や排菌の如何にかかわらずRFP+INH+PZAにSM（or EB）の4剤併用で2ヶ月間治療後、RFP+INH（+EB）で4ヶ月間治療する。」となっている。PZAを2ヶ月で休止する理由としては、PZAは酸性環境下で強い抗菌力を示すが、初期の急性炎症や乾酪巣内は弱酸性であり、以後は中性やアルカリ性になり、もはやPZAは作用しないと考えられているからである[14]。よって、結核性咽後膿瘍も頸部リンパ節結核も原則的に初期には4剤併用で加療すべきである。また、本症例では経過中に肝機能の悪化を認めなかったが、PZAの副作用として肝機能障害が治療開始時に肝機能障害が認められなかった症例でも23.4%に出現する[16]。このため、吐気、嘔吐、食思不振、全身倦怠感などの肝炎の自覚症状がある場合は肝機能検査が正常上界値の3倍以上となった場合に治療中止、自覚症状がない場合は正

常上界値の5倍までは治療を継続するという報告[17]がある。よって当科では、PZA内服中は患者を週に1度受診させ採血して肝機能を検査している。安易な投与中止は治療の長期化を招き、また治療目標の達成が不完全になり、多剤耐性菌の出現の危険もあるため、肝炎の自覚症状がない場合はトランスアミナーゼ値が200U/l以上で投与中止を考慮する。

結　語

1．　結核性咽後膿瘍の1例を報告した。

2．　結核の診断後、届出を行い抗結核療法として4剤（RFP、INH、PZA、EB）併用にて2ヵ月加療後、3剤併用にて10ヶ月加療した。

3．　結核の既往がある場合や通常の抗炎症療法に抵抗する病変では、結核によるものも念頭に置く必要があると考えられた。

4．　耳鼻咽喉科領域の肺外結核でも4剤併用による抗結核療法をすべきであると思われる。

参 考 文 献

1） 渡 辺 哲 生 ， 末 永 智 ， 須 小 毅 他 ：咽 後 膿 瘍 6症 例 の 検 討 ．耳 鼻 臨 床 92：393－400， 1999．

2） 切 替 一 郎 ， 野 村 恭 也 ：咽 後 膿 瘍 ， 切 替 一 郎 ， 野 村 恭 也 編 ：新 耳 鼻 咽 喉 科 学 ． 南 山 堂 ， 東 京 ， 1998， 459頁 ．

3） 内 田 利 男 ， 上 原 紀 夫 ：胸 椎 カ リ エ ス に よ る 咽 後 膿 瘍 ．耳 喉 57：703－707， 1985．

4） 石 塚 洋 一 ， 前 田 秀 彦 ， 大 平 泰 行 ：結 核 性 咽 後 膿 瘍 ．耳 喉 59：608－609， 1987．

5） 北 村 達 也 ， 佐 野 真 一 ， 森 山 寛 他 ：最 近 経 験 した 咽 後 膿 瘍 症 例 の 検 討 ．耳 展 29：41－45， 1986．

6） 大 平 泰 行 ， 前 田 秀 彦 ， 石 塚 洋 一 他 ：成 人 の 咽 後 膿 瘍 の 3症 例 ．耳 鼻 臨 床 81：399－407， 1988．

7） 小 崎 慶 介 ， 岡 井 清 士 ， 渋 谷 一 行 他 ：巨 大 な 咽 後 腫 瘍 を 伴 っ た 頸 椎 カ リ エ ス ．関 東 整 災 誌 23：39－42， 1992．

8）木内庸雄，入船盛弘，肥塚　泉：結核性咽後膿瘍の2症例．日耳鼻106：510－513，2003．

9）雲井一夫：【抗酸菌感染症】　結核症に関する各論的事項　診断法と治療法の進歩　耳鼻咽喉科領域における結核．日本臨床56：3148－3152，1998．

10）青柳昭雄：肺結核以外の結核とは，青柳昭雄監：日常診療における結核の基礎知識．国際医学出版社，東京，2000，29－36頁．

11）柳生久永，中村博幸，松岡　健：再興感染症としての肺結核】　病態から診断へ　肺外結核．日本内科学会雑誌　89：889－893，2000．

12）永井英明：感染症治療の最新エッセンス　エビデンスに基づいた抗菌薬の使い方】　細菌感染症治療の実際　結核治療の最新情報．内科　92：883－886，2003．

13）森　亨：【再興感染症としての結核】　再興感染症としての結核．日気食会報52：369－376，2001．

14）山岸文雄:【肺結核　診断と治療における進歩】　わが国のピラジナミドを含む短期化学療法の現状.日呼吸会誌　42:481-485, 2004.

15）日本結核病学会治療委員会:結核医療の基準の見直し-第2報.結核　78:497-499, 2003.

16）和田雅子,　吉山　崇,　吉川正洋　他:初回治療肺結核症に対するpyrazinamideを含んだ6ヶ月短期化学療法.結核　69:671-680, 1994.

17）和田雅子:抗結核剤の副作用への対応－肝機能異常はいくつまでみていいのかー.呼吸器科　8:73-79, 2005.

別刷り請求先

〒062-8618

北海道札幌市豊平区中の島1条8丁目3-18

北海道社会保険病院　耳鼻咽喉科

岸部　幹

A case of tuberculosis retropharyngeal abscess

Kan Kishibe[1)], Yuhki Kobayashi[1)], Takeshi Kanaya[1)], Yasuaki Harabuchi[2)]

1) Department of Otolaryngology, Hokkaido Central Hospital for Social Health Insurance

2) Department of Otolaryngology-Head and Neck Surgery, Asahikawa Medical College

A 39-year old female patient with tuberculosis retropharyngeal abscess was reported. In 2004 April she came to our hospital complaining of sore throat. Throat examination showed a bulging abscess at the posterior wall of her pharynx. Computed tomography (CT) of the neck showed a left retropharyngeal abscess and multiple abscesses in the left deep cervical lymph nodes. Needle drainage was performed and 1.5 ml of turbid green pus was drained. The tuberculosis bacilli were proved by acid-fast stain. In treatment of her tuberculosis, we used 4 kinds of tuberculostatics (isoniazid, rifampicin, ethambutol, and pyrazinamide). Swelling in the retropharyngeal wall disappeared, but cervical lymph nodes still remained at 9 months after treatment. Then, we added tuberculostatics for 3 more months. Since then no recrudescence of her symptoms or signs are observed in her pharynx.

Keywords: tuberculosis retropharyngeal abscess, pyrazinamide, tuberculosis of the cervical lymph nodes, adult

和訳

結核性咽後膿瘍を来たした 39 歳女性の症例を報告する。主訴は咽頭痛である。咽頭所見は咽頭後壁が腫脹していた。頸部ＣＴでは左咽後膿瘍があり、左深頸部リンパ節内にも膿瘍を認めた。穿刺を施行し、1.5ml の結核性緑色膿が引けた。この膿を抗酸菌染色に提出した所、陽性であった。抗結核剤としてイソニアジド、リファンピシン、エタンブトール、ピラジナミドを使用した、咽頭後壁の腫脹は消失したが、治療後 9 ヶ月の段階では頸部リンパ節は消失しなかった。そこで、抗結核剤をその後 3 ヶ月投与した。その後再発は認めていない。

表1. 初診時血液検査

WBC	5700 / μl
Neut	60.5 %
Lymp	30.1 %
RBC	414×10^6/ μl
Hb	12.3 g/dl
Plate	22.2×10^3/ μl
AST	21 IU/L
ALT	16 IU/L
LDH	153 IU/L
ALP	192 IU/L
CRP	1.20 mg/dl

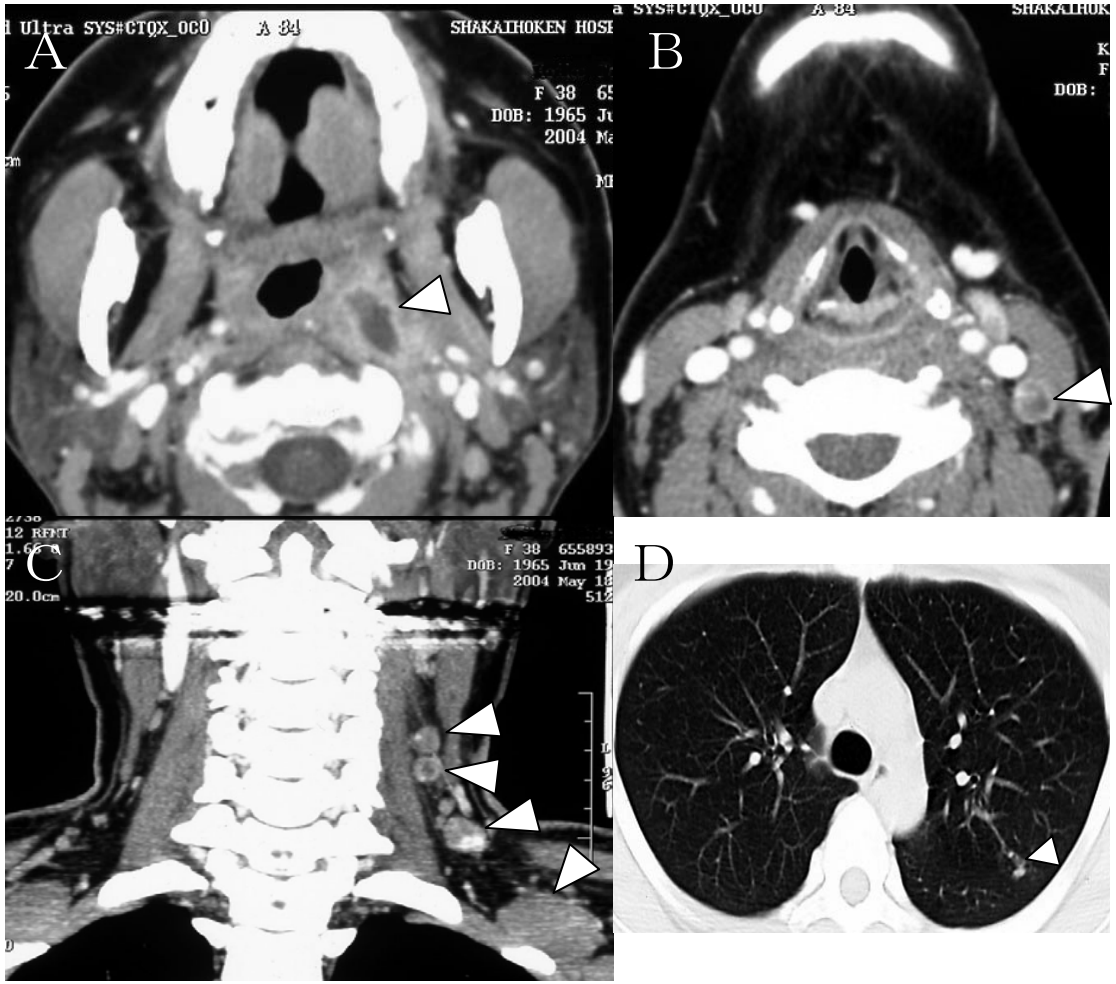

図1　CT

A－C:頸部造影CT、D:肺CT

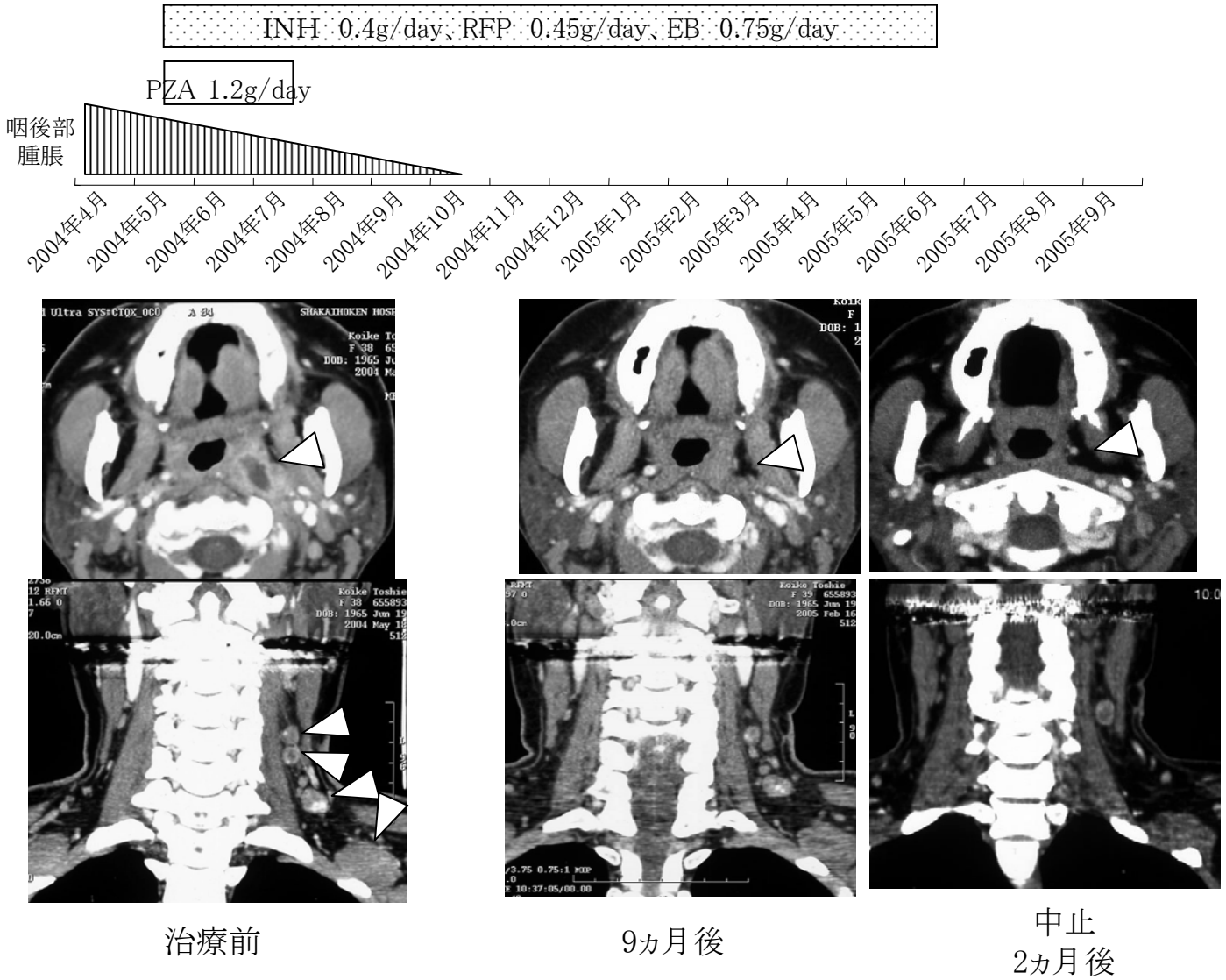

図2 治療経過

治療経過および頸部造影CT（治療前、治療9ヵ月後、治療中止2ヵ月後）の変化

表2　結核性咽後膿瘍

報告者	報告年	年齢	性	主訴	結核の診断	他の結核病変	咽後膿瘍への 外科的治療	抗結核剤	抗結核剤 投与期間
内田ら	1985	55	女	呼吸困難	穿刺液の塗沫陰性 4週間後培養陽性	胸椎カリエス	口内切開（全麻）	抗結核療法	不明
北村ら	1986	55	女	頸部痛、嚥下困難	穿刺液の塗沫陽性	頸椎カリエス	穿刺吸引（局麻）	INH, RFP, SM	17日
石塚ら	1987	41	女	嚥下障害、咽頭痛 構音障害、呼吸障害	穿刺液の塗沫陽性	頸部リンパ節結核	穿刺吸引（全麻）	抗結核療法	不明
大平ら	1988	41	女	頸部痛、嚥下障害	穿刺液の塗沫陽性	頸部リンパ節結核	穿刺吸引（全麻）	INH, RFP, SM, EB	1年半
小崎ら	1992	70	女	頸部痛、右上下肢しびれ 歩行障害、嚥下障害	病理	頸椎カリエス	局麻気切後　　外切開に よる病巣掻爬（全麻）	INH, RFP, SM	2ヶ月
木内ら	2003	21	男	閉鼻性、いびき	穿刺液の塗沫陽性 ＰＣＲ陽性	肺結核 頸椎カリエス	穿刺吸引(局麻)	INH, RFP, PZA, SM	1年間
木内ら	2003	32	女	咽頭痛、嚥下時違和感	穿刺液の塗沫陰性 ＰＣＲ陽性	なし	口内切開（全麻）	INH, RFP, PZA(EB), SM	1年間
自験例	2005	39	女	咽頭痛	穿刺液の塗沫陽性 ＰＣＲ陽性	頸部リンパ節結核	穿刺吸引（局麻）	INH, RFP, PZA、EB	1年間

INH:イソニアジド、RFP:リファンピシン、SM:ストレプトマイシン、EB:エタンブトール、PZA:ピラジナミド