AMCoR
Asahikawa Medical College Repository http://amcor.asahikawa-med.ac.jp/

日本皮膚病理組織学会会誌 (1999.12) 15巻1号:14～17.

管腔形成が著明なEccrine Adenomaの1例

山本明美, 伊部昌樹, 伊藤康裕, 橋本喜夫, 飯塚一

4．管腔形成が著明なEccrine Adenomaの1例

A Case of Eccrine Adenoma with Prominent Duct-formation

旭川医科大学皮膚科学教室
山本明美、伊部昌樹、伊藤康裕、橋本喜夫、
飯塚　一
旭川医科大学皮膚科学教室

Key words：eccrine ductadenoma, sweat gland tumors, myoepithelial cell, spiradenoma, chondroid syringoma

症例：３５歳、女性。

初診：平成6年12月13日

現病歴：3年位前に頭部に圧痛のある腫瘍の存在に気づいたが、その後大きさに変化はみられなかった。

既往歴：特記すべきことなし。

現症：左後頭部に表面正常皮膚色、直径6 mm大、弾性軟の、皮内から皮下にかけての腫瘤を1個触知した。皮膚良性腫瘍と考え、単純切除、縫合した。

病理組織所見：病理組織では真皮深層から皮下脂肪織内に、基底細胞様細胞が大小の胞巣を形成していた（Fig. 1）。胞巣の一部は境界明瞭に線維性被膜に包まれていたが（Fig. 2）、線維性結合織の中に小胞巣が散在するところもあったが（Fig. 3）、周囲間質への浸潤傾向は見られなかった。正常のエクリン汗腺分泌部が腫瘍に近接して存在していた（Fig. 4）。腫瘍細胞には異型性は見られず、腫瘍の全体で、1ないし2層の細胞壁をもつ明瞭な管腔構造を形成しており、内部に好酸性無構造物質をいれていた（Fig. 5）。壁が2層の細胞からなるところは管腔面に接する細胞のほうがやや大きな比較的明調な核をもち、外側の細胞は小型の暗調の核を有していた（Fig. 5）。断頭分泌に近い分泌像がごく一部に見られた（Fig. 6）。管状構造の外側の間質はchondroid syringomaほどは発達していないが、好塩基性無構造物質の沈着がみられ、これはアルシアンブルー染色で陽性であった。PAS染色では、基底膜は薄く、cylindromaに見られるような肥厚はなかった。管腔内面と内容物はCEA陽性、EMAにも陽性であった（Fig. 7）。α smooth muscle actinは管状構造の壁の外側、間質に面する細胞に強く陽性を示した（Fig. 8）。Gross cystic disease fluid protein-15 (GCDFP)は陰性、S100染色は陰性ないし弱陽性であった。

考案：本例は汗器官分化を示す腺腫で、特に腫瘍が正常エクリン汗腺に近接していたことと、GCDFP陰性であったこと、断頭分泌様の構造は必ずしもアポクリン腺に限られたものではないことから、エクリン汗腺へ分化していると考えた。さらにα smooth muscle actinはエクリン汗腺の分泌部およびこれとcoiled ductとの間に介在する移行部に存在するmyoepithelial cellに陽性であることから[1]、これらの部位への分化が考えられる。

診断名としては欧米の成書のエクリン汗腺腫瘍の分類には相当するものがみあたらない。鑑別診断としてchondroid syringomaやspiradenomaを考えたが、本例では間質の発達がchondroid syringomaほど十分に発達しておらず、また、明らかな管腔形成が腫瘍全体に認められる点が通常のspiradenomaとも異なる。

森岡・三島の分類では、分泌部へ分化する腺腫はeccrine spir(o)adenomaとなり、真皮内汗管へ分化する腺腫はeccrine duct(o)adenomaとなる[2]。Eccrin duct(o)adenomaとして報告されているものの多くは他の分類のchondroid syringomaに相当する組織像を呈しているが[2-6]、自験例に近い組織像を示した症例もあり、特に宮下らが1991年に報告した例が類似している[7]。彼らは診断名を



Fig. 1
大小の腫瘍細胞胞巣がみられる（矢印）

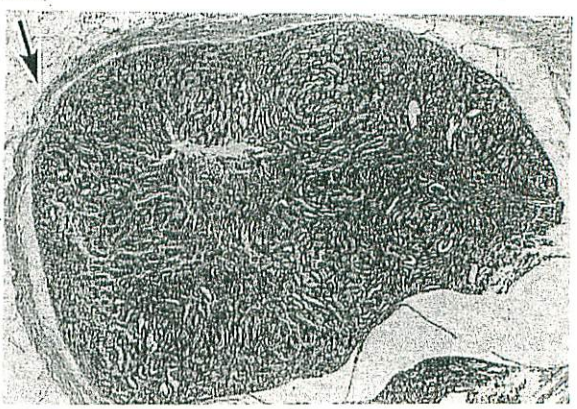

Fig. 2
腫瘍全体にわたって管状構造の形成が明らか。一部は被膜に覆われる（矢印）。



Fig. 3
線維性結合組織の中に腫瘍巣が散在する部位。

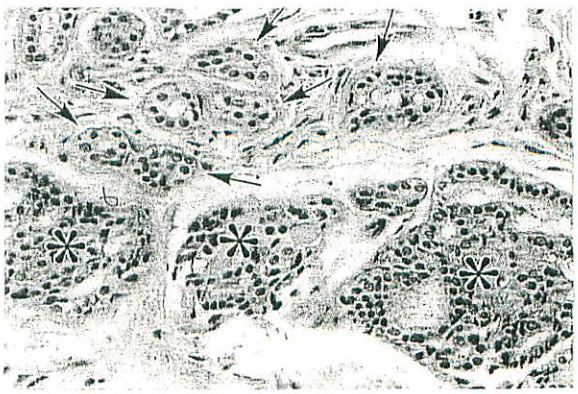

Fig. 4
腫瘍（＊）近傍に正常エクリン汗腺分泌部が存在する（矢印）。

eccrine duct adenoma とはしながらも管腔構造の外側の細胞が筋上皮細胞への分化を示す細胞であったことから分泌部への分化を示す腫瘍であろうと述べている。

以上、組織学的、免疫組織学的、文献的検討の結果、自験例は eccrine ductadenoma と称されて報告されている疾患に合致すると考えた。しかし間質がまだ未発達な段階の chondroid syringoma ととらえたり、管状構造が著明となった spiradenoma とみなすことも不可能ではないと思われる。さらに自験例のように分泌部ないしは移行部に分化しているものも ductadenoma と呼ぶことは森岡、三島の分類の概念に抵触することにもなり、より適切な他の病名を使うべきであるかもしれない。どのような病名を使うにせよ、我々は自験例をエクリン汗腺の分泌部ないし移行へ分化する腺腫と考えた。

文献

1) Kurosumi K, Kurosumi U, Tosaka H: Ultrastructure of human eccrine sweat glands with special reference to the transitional portion, Arch Histol Jap, 45: 213-238, 1982

2) 森岡貞雄、三島豊: 真皮内エックリン汗管及び汗腺の腫瘍性分化。良性表皮腫性並びに癌性腫瘍, 日皮会誌, 78: 357-362, 1968.

3) 森岡貞雄、荒川秀夫: 汗器官腫瘍。eccrine ductoadenoma について, 皮膚臨床 10: 1126-1136, 1968.

4) 竹松秀明、加藤泰三: Eccrine Ductadenoma の 1 例。組織学的、組織化学的、酵素組織化学的考察, 臨皮, 32: 947-951, 1978.

5) 宮下光男、安井由美子、武村聡、藤岡彰、鈴木啓之、森岡貞雄: エクリン汗管腺腫, 日皮会誌, 97: 573-579, 1987.

6) 宮下光男、安井由美子、馬場俊一、鈴木啓之、森岡貞雄: 汗管腺腫の分化の方向性に関する検討, 日皮会誌, 97: 1565-1570, 1987.

7) 宮下光男、鈴木啓之: エクリン汗管腺腫の 1 例, 臨皮, 45: 1091-1093, 1991.

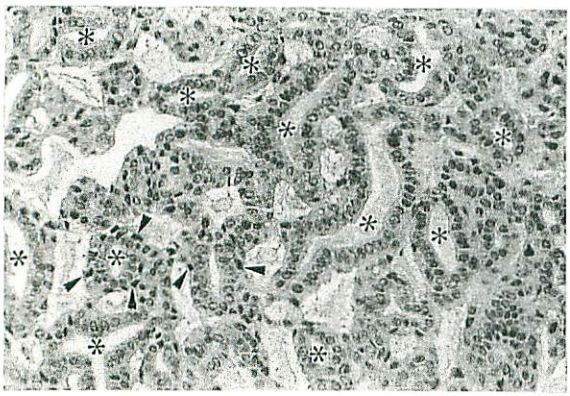

Fig. 5
管状構造の内部（＊）は空隙、あるいは無構造物質をみる。管腔壁は１層ないし２層の細胞からなる。２層の細胞層のうち、間質に面する側の細胞はやや暗調の核を有する（矢尻）。

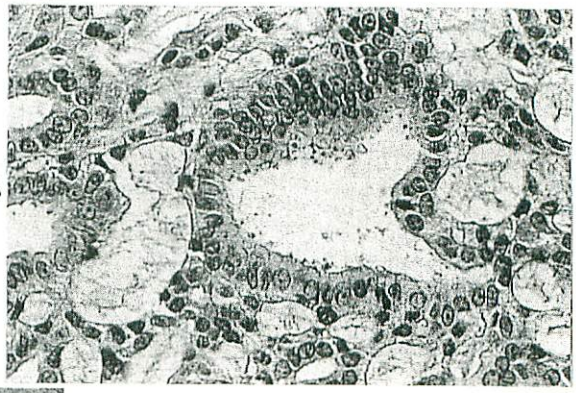

Fig. 6
ごく一部に認められた断頭分泌様構造。

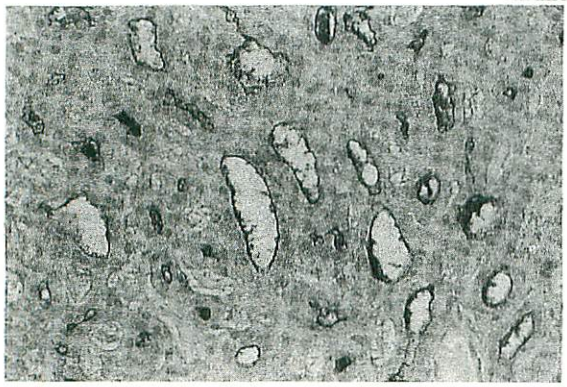

Fig. 7
EMA は管状構造の内腔に面して陽性。

Fig. 8
α SMA は間質に面する細胞（矢尻）に陽性。