AMCoR
Asahikawa Medical College Repository http://amcor.asahikawa-med.ac.jp/

Skin Cancer (2002.10) 17巻2号:161～165.

乳房外Paget病　両側鼠径リンパ節転移とパンツ型浸潤をきたした乳房外Paget病の1例

伊藤康裕, 和田隆, 浅野一弘, 高橋英俊, 吉田弘, 飯塚一

Skin Cancer Vol. 17 No. 2 2002

乳房外 Paget 病

両側鼠径リンパ節転移とパンツ型浸潤をきたした乳房外 Paget 病の1例

伊藤　康裕[*1]　和田　隆[*1]　浅野　一弘[*2]
高橋　英俊[*1]　吉田　弘[*3]　飯塚　一[*1]

A case of Extramammary Paget's disease with bilateral inguinal lymph node metastases showing purpuric erythema on the lower abdomen and left thigh

Yasuhiro ITO[*1], Takashi WADA[*1], Kazuhiro ASANO[*2], Hidetoshi TAKAHASHI[*1], Hiroshi YOSHIDA[*3], Hajime IIZUKA[*1]

[*1] *Department of Dermatology, Asahikawa medical college*
[*2] *Department of Dermatology, Kushiro Rousai Hospital*
[*3] *Department of Radiology, Asahikawa medical college*

A 75-year-old man visited our hospital because of bilateral inguinal lymphadenopathy and purpuric erythema on the lower abdomen. He had erythematous plaque on the scrotum. Skin biopsy revealed Paget cells in the epidermis of the scrotum and lymph duct's ectasis containing aggregated Paget cells in the lower abdomen. Radiotherapy was performed with considerable effect. Ten weeks later, however, purpuric erythema recurred on his left buttock. Following oral low-dose Etoposide therapy, the purpuric erythema regressed gradually and disappeared. The serum CEA level decreased concomitantly and normalized. Despite fairly good response to oral low dose Etoposide therapy, the patient died of the disease 16 months after the initial admission. [*SkinCancer (Japan)* 2002 ; 17 : 161-165]

Key words : Extramammary Paget's disease, Etoposide

はじめに

乳房外 Paget 病は表皮内癌として発症し，早期に切除すれば比較的予後良好とされている。しかし一旦真皮内に浸潤するとリンパ節転移，遠隔転移を起こしやすく予後不良となる。今回我々は初診時すでに両側鼠径リンパ節転移と村田ら[1]が言うパンツ型浸潤をきたしており，初診後約1年4ヵ月の経過で死亡した乳房外 Paget 病の1例を経験したので報告する。自験例では放射線治療とエトポシド内服がある程度の効果を示した。

[*1] 旭川医科大学　皮膚科
[*2] 釧路労災病院　皮膚科
[*3] 旭川医科大学　放射線科

症　例

患　者：75歳，男性

初　診：2000年9月8日

主　訴：下腹部，大腿の紫斑

現病歴：2000年7月頃に両側鼠径部の腫瘤に気付いた。近医を受診し，生検を施行され腺癌のリンパ節転移と診断された。同医消化器内科，泌尿器科で全身検索するも原発不明のまま，両側鼠径リンパ節転移に対し放射線治療目的に当院放射線科を受診した。その際，下腹部，大腿に紫斑を認めたため，当科を紹介された。

現　症：下腹部から左大腿にかけて線状および斑状の紫斑，紅斑が帯状に配列している（図1）。陰茎基部，陰嚢にも比較的境界明瞭，わずかに浸潤を触れる鱗屑を伴う淡紅色紅斑を認める（図2）。両側鼠径部には母指頭大までのリンパ節を数個触知した。

入院時検査所見：血液一般検査，血液生化学検査では白血球数12330/mm^3，CRP 29.7μg/mlと上昇している以外は異常を認めない。腫瘍マーカーはCEAが30.9ng/mlと高値を示した。前医で施行した全身検索では胃内視鏡，大腸内視鏡，CT，Gaシンチ，尿細胞診，膀胱鏡，点滴静注腎盂造影，腎盂，膀胱，尿管からの生検全て異常なし。当科においても頭部，頸部～胸部CT，Gaシンチで異常なし。腹部，骨盤部CTでは両側鼠径，右外腸骨領域から総腸骨領域，傍大動脈周囲に多発するリンパ節の腫大を認めた。

病理組織学的所見・陰嚢部：表皮内に核小体が明瞭な類円形で大型の核と明るい胞体を有する腫瘍細胞が胞巣状に増殖している。核の大小不同，分裂像も認める（図3）。

下腹部の紫斑：真皮から皮下組織にリンパ管の拡張を認め，リンパ管内には腫瘍細胞が集塊となり閉塞する像がみられた（図4）。特殊染色では，腫瘍細胞はCEA，GCDFP 15，HFMG 2，BLST 1陽性で，PAS染色，K20，S-100は陰性だった。以上より乳房外Paget病と診断した。

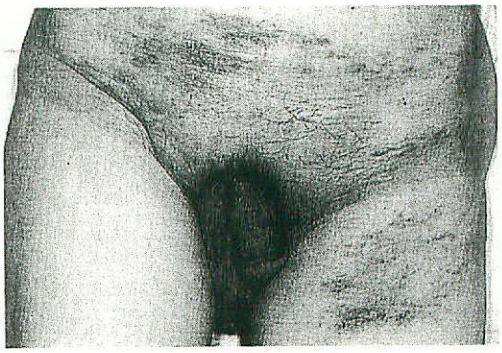

図1．下腹部，左大腿の紅斑，紫斑

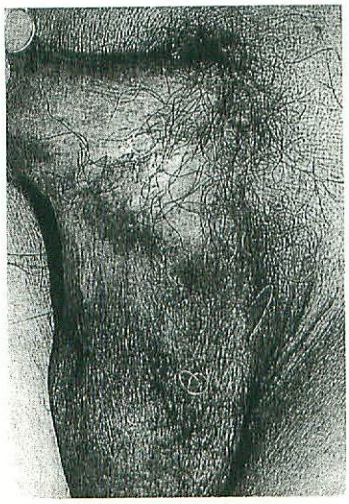

図2．陰茎，陰嚢部の紅斑

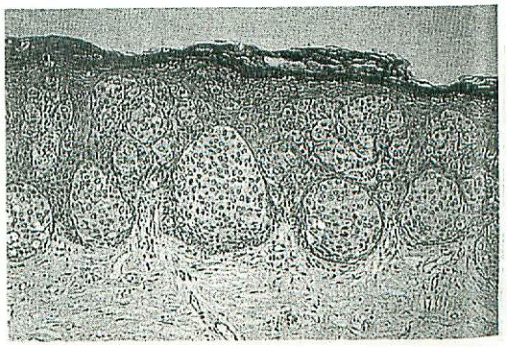

図3．陰嚢部の病理組織像

また下腹部，左大腿の紫斑はリンパ流の閉塞による逆行性の皮膚転移と考えた。両側鼠径リンパ節転移があり，大原らの病期分類試案[2]にあてはめるとstage Ⅳに相当し，また外腸骨から総腸骨領域のリンパ節転移と傍大動脈周囲リンパ節転移も疑われ，さらに逆行性の皮膚転移があり，手術適応はないと考えた。

治療と経過（図5）：2000年10月10日，当科に入院し，10月16日から放射線治療を開始した。10MV-X線，4門，1回1.8Gyで25回，総線量45Gyにて，照射範囲は皮膚病変から外方3cmまで，リンパ節は両側鼠径から総腸骨領域までとし，傍大動脈周囲は含めなかった。放射線治療後，紅斑，紫斑は色素沈着を残して消失し，左大腿部からの生検でも腫瘍細胞の残存はなかった。腹部骨盤部CTでは，両側鼠径部，右外腸骨リンパ節の縮小を認めたが，総腸骨領域，傍大動脈周囲のリンパ節の大きさは不変だった。その後2001年1月19日から5-FU 200mg/日内服を開始したが，1月29日頃から左臀部に淡紅色紅斑が出現，逆行性の皮膚転移と考えた。皮疹は下腹部，大腿へと拡大し，3月9日からエトポシド50mg/日内服に変更した。その後皮疹は徐々に消退し，血清CEA値も5.0ng/mlまで低下した。しかしながら2001年6月頃から腹痛，タール便が出現し近医内科に入院し出血性胃潰瘍と診断され，その時点でエトポシドは中止となった。その後下腹部から大腿に紫斑が拡大し，結節も多数出現したため2001年8月に当科に再入院した（図6）。8月29日エトポシド50mg/日内服を再開し，週2回の温熱療法を併用するも徐々に紫斑，紅斑の拡大，結節の増大，増数，腹部から下肢の浮腫の増強を認めた。12月には骨盤内リンパ節腫大による両側水腎症が出現し，その後肺炎を併発し2002年1月5日に永眠された。なお剖検は施行していない。

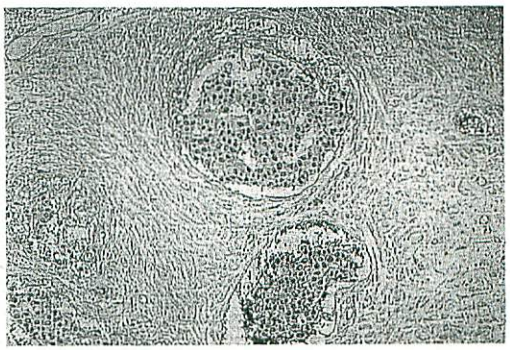

図4．下腹部の病理組織像

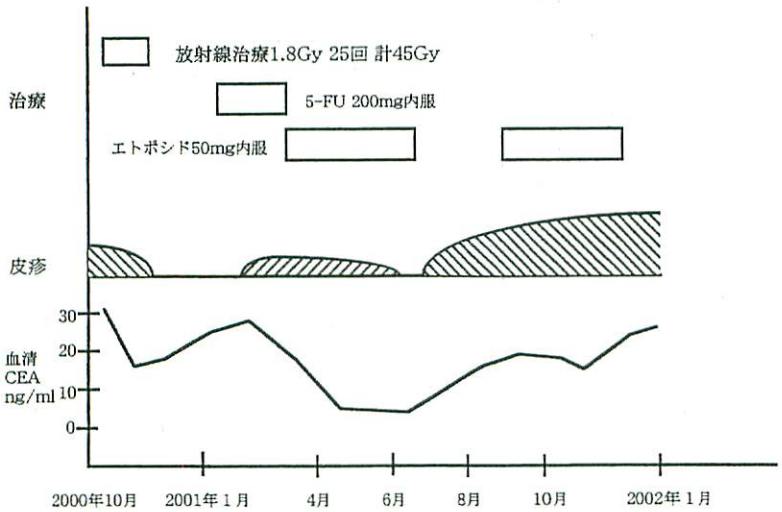

図5．治療と経過

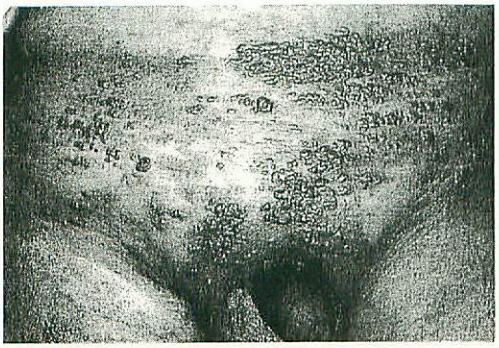

図6．再入院時の現症

考　察

乳房外 Paget 病は一般に進行は緩徐で，浸潤癌に進展するには長期間を要するとされている。しかしながら極めて短期間に真皮内に浸潤し，所属リンパ節や遠隔転移をきたす例が存在することが知られ，大原ら[2]は従来の古典型に対し急速進展型と称している。特徴として皮疹自体は比較的小型で表在性であるが，組織においては腫瘍細胞が“雨垂れ”のように表皮から直接真皮内へ多数浸潤していることをあげている。自験例では既往歴に慢性関節リウマチがあり，股関節の可動域に制限があるため陰嚢，陰茎の紅斑性病変には本人は全く無自覚で，したがって発症時期は不明である。しかしながら，原発は比較的小型で腫瘤，結節はないにもかかわらず，初診時に既に両側鼠径部のリンパ節転移を認めていることから急速進展型の可能性が高いと考えている。

自験例の診断のきっかけになった下腹部から大腿の紫斑は村田ら[1]が提唱したパンツ型浸潤に相当すると考えられる。これは腫瘍細胞が浅鼠径リンパ節に転移しそこで閉塞が起こり，腫瘍細胞が末梢リンパ管へ逆流することによって生じる皮膚の癌性リンパ管炎と考えられている。皮疹は下腹部，鼠径に淡い紅斑として出現し，臍高から大腿にかけてあたかも下着のパンツの部位に一致した紅斑を形成する。パンツ型浸潤は領域リンパ節を含めた深部組織の変化が表在化したものであり，原発巣の単なる再発，拡大ではない。したがって手術による管腔外散布の可能性を考慮に入れると外科的切除の適応はなく，進行期の中でも極めて予後不良の兆候である[3]。

本症の治療は外科的切除が第一選択であるが，自験例のような進行例では化学療法あるいは放射線療法が適応となる。放射線療法は外陰部では照射時の体位制限があり，解剖学的構造から均一な照射が得難く，単独治療では根治が困難とされてきた。しかしながら最近，放射線単独治療での有効例[4][5]の報告もみられ，margin を余裕をもって広くし充分な量を照射した場合は根治も可能とされる。自験例においては照射野が広範囲で進行期であるため姑息的に 45Gy を照射し；ある程度の効果はあったが治療終了 10 週後に再発している。

一方，化学療法については現在のところ進行期に対する有効な治療法は確立されていない。最近徳田ら[6]，森田[7]らが low dose FP 療法（5-FU＋シスプラチン）を試み，副作用も少なく腫瘍巣の縮小により多少の延命効果も認めたと報告している。自験例では高齢で，Performance status も 2 であり，本人の希望により強力な化学療法は選択しなかった。放射線治療後は 5-FU の内服を開始したがパンツ型浸潤の再燃，拡大を認めたため無効と考え，エトポシドに変更した。変更後はパンツ型浸潤の消退，血清 CEA の正常範囲までの低下を認め，有効と考えた。

エトポシドは現在肺癌，悪性リンパ腫をはじめ種々の悪性腫瘍の治療に用いられるトポイソメラーゼ阻害薬である。本薬剤は濃度依存性のみならず，時間依存性の効果もみられ，したがって濃度が低くても接触時間が長ければ効果が得られ，少量長期投与における有効例の報告も多い。副作用は重篤なものは少なく，自験例における出血性胃潰瘍は長期間の NSAID，ステロイドの内服によるものと考えた。本症におけるエトポシドの報告例は 2 例[8][9]あり，ともに

進行例にも関わらず臨床症状の改善，血清 CEA 値の低下を認めている。自験例を含め 3 例とも最終的には死の転帰をたどったものの外来での投与も可能であり，今後検討に値する治療法と考えられる。

文　献

1）村田洋三，熊野公子，伴　政雄：パンツ型の浸潤をきたした皮膚悪性腫瘍の 4 例．Skin Cancer, 3：83-87, 1988

2）大原國章，大西泰彦，川端康浩：乳房外 Paget 病の診断と治療．Skin Cancer, 8：187-208, 1993

3）熊野公子：治療困難な Paget 病の治療はやはり困難？．Skin Cancer, 11：34-41, 1996

4）佐藤一郎，小野田雅仁，竹下芳裕，他：放射線単独療法を行った女性の乳房外 Paget 病の 3 例．皮膚臨床，42：141-145, 2000

5）Burrows NP, Jones DH, Hudson PM, et al：Treatment of extramammary Paget's disease by radiotherapy. Br J Dermatol, 132：970-972, 1995

6）徳田安孝，小口真司，山崎小百合，他：5-FU と CDDP の低濃度持続投与法（low dose FP 療法）が奏功した進行期乳房外 Paget 病の 3 例．日皮会誌，107：21-27, 1997

7）森田礼時，金原拓郎，八田尚人，他：Low dose FP 療法が有効であった外陰部 Paget 病の 1 例．皮膚臨床，41：1475-1477, 1999

8）福本隆也，増永郁子，塩見祐子，他：Etoposide が奏功した外陰部 Paget 病の 1 例．Skin Cancer, 12：13-17, 1997

9）宮本秀明：エトポシド少量投与が奏功した乳房外 Paget 病の 1 例．Skin Cancer, 16：376-381, 2001