

AMCoR

Asahikawa Medical College Repository <http://amcor.asahikawa-med.ac.jp/>

核医学画像診断 (1988.12) 3巻3号:119~123.

髄外性形質細胞腫における ^{99m}Tc -DTPAの集積

油野民雄, 横山邦彦, 道岸隆敏, 利波紀久

髄外性形質細胞腫における $^{99m}\text{Tc-DTPA}$ の集積

油野 民雄 横山 邦彦 道岸 隆敏
利波 紀久

要旨

後腹膜の髄外性形質細胞腫に $^{99m}\text{Tc-DTPA}$ が集積を示した症例を呈示した。本症例では、 $^{67}\text{Ga-citrate}$ は集積を示さず、 $^{99m}\text{Tc-DTPA}$ と $^{67}\text{Ga-citrate}$ の腫瘍集積には異なった機序が存在するものと思われた。

はじめに

$^{99m}\text{Tc-DTPA}$ は腎や脳のイメージングに幅広く使用されている¹⁾。通常の状態では尿路系以外の臓器に集積は見られず、神経線維腫²⁾、子宮筋腫³⁾、軟部組織肉腫⁴⁾、脾の炎症⁵⁾、炎症性消化管疾患⁶⁾、

Graves氏病による眼病や脛骨周囲の粘液水腫⁷⁾、乳癌⁸⁾および肝血管腫⁹⁾の病的状態で $^{99m}\text{Tc-DTPA}$ の集積が報告されている。今回、 $^{99m}\text{Tc-DTPA}$ が明瞭な集積を示し、 $^{67}\text{Ga-citrate}$ が集積を示さなかった髄外性形質細胞腫を呈示した。著者らの知る範囲内では、髄外性形質細胞腫で $^{99m}\text{Tc-DTPA}$ が集積を示したとの報告が過去に見られず、今回が最初の報告と思われる。

症例

57歳、男性。貧血と腎機能不全の精査のため入院。入院後の検査成績上、血清の蛋白免疫泳動でM成分が見られ、骨髄穿刺標本で30-40%に形質細胞

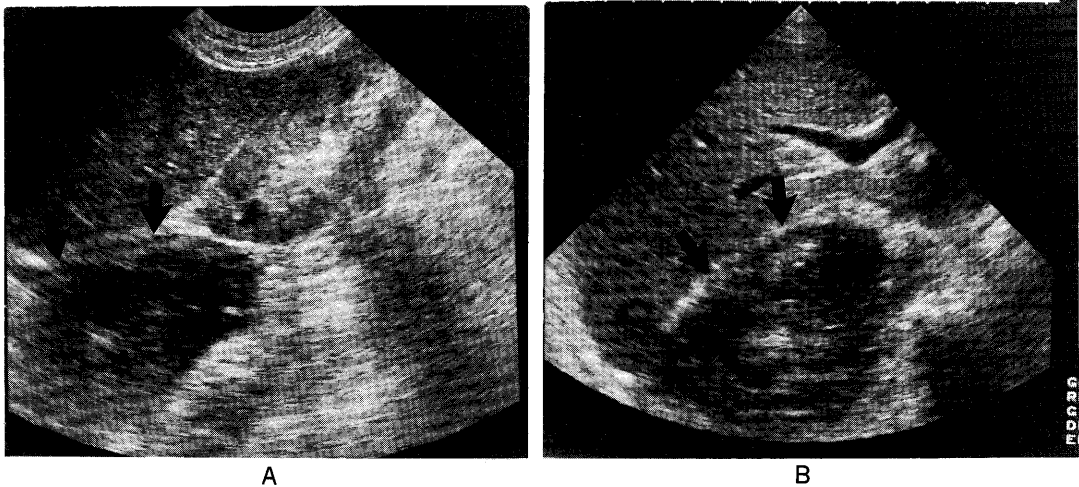


Fig. 1A,B. Ultrasonography shows a 7-cm solid mass in the retroperitoneum just under the right diaphragm. A: longitudinal section image. B: subcostal section image.

$^{99m}\text{Tc-DTPA}$ uptake in extramedullary plasmacytoma

Tamio Aburano, Kunihiro Yokoyama, Takatoshi Michigishi, Norihisa Tonami

Department of Nuclear Medicine, School of Medicine, Kanazawa University
金沢大学医学部核医学科 〒920 金沢市宝町13-1

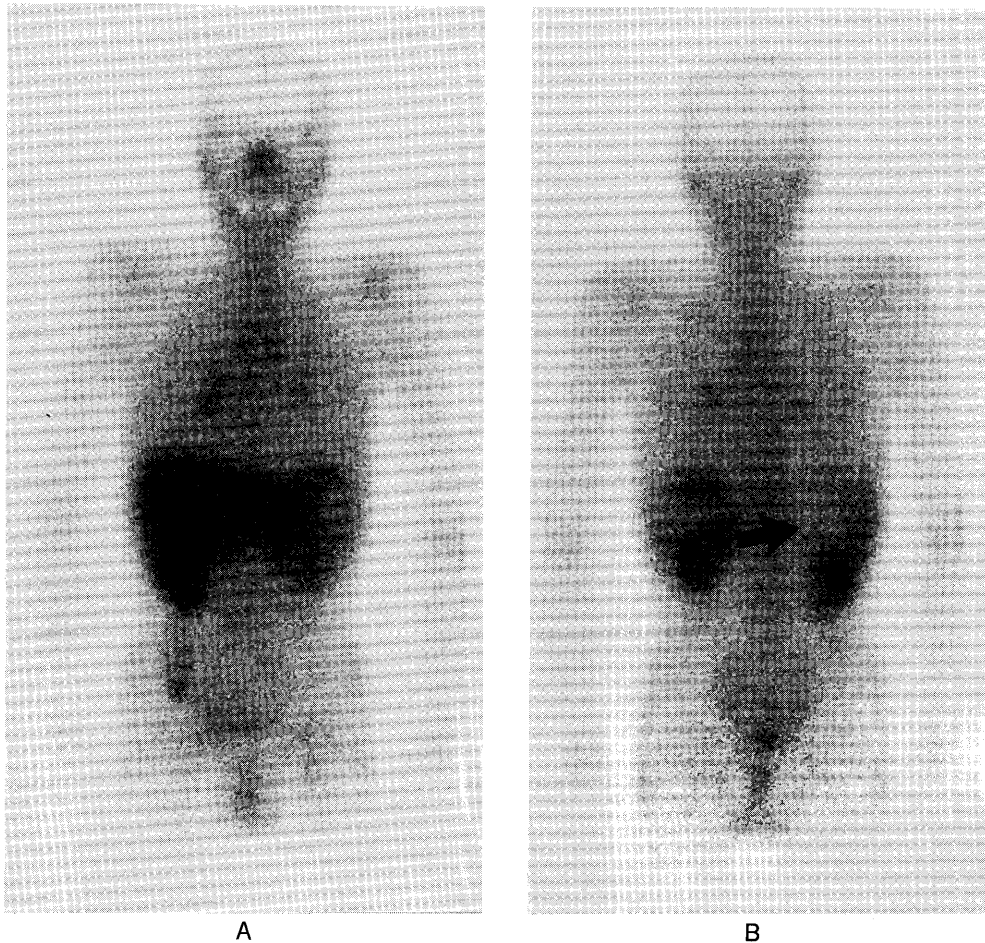


Fig. 2A,B. Ga-67 citrate imaging shows a photopenic area (arrow) corresponding to the retroperitoneal mass. A : anterior image. B : posterior image.

が見られた。胸部X線写真では右横隔膜が挙上し、超音波検査 (Fig. 1 A, B) では右横隔膜直下の後腹膜に直径7cm大の充実性病変が見られた。⁶⁷Ga-citrate イメージング (Fig. 2 A, B) では、後腹膜の腫瘤性病変への集積は何ら見られなかった。入院中、腎機能の悪化が認められたので、腎 RI 検査が施行された。^{99m}Tc-DTPA 8 mCi を静注後、5秒毎 80秒間の血流イメージ (Fig.3 A) では後腹膜の腫瘤性病変に一致して血流放射能の増加が、また80秒毎 20分間の連続イメージ (Fig.3 B) では限局性放射能貯留が見られた。針生検により後腹膜の髄外性形質細胞腫と診断された。

討 論

^{99m}Tc-DTPA の腎外および中枢神経系外の集積

報告が従来少なからず見られる^{2)~9)} (Table 1 に、^{99m}Tc-DTPA の腎外および中枢神経系外の集積症例リストを示した)が、正確な集積機序は明らかにされていない。しかし、血流イメージ上の血流放射能の増加、および delayed image 上の放射能貯留所見より、腫瘤部の血液プールおよび透過性の変化に基づく RI の漏出が、^{99m}Tc-DTPA の集積機序であると推察されている^{2)~9)}。

今回の症例でも後腹膜の腫瘤部に、血流放射能の増加および放射能貯留が見られた。髄外性形質細胞腫は多発性骨髄腫の一群に含まれる疾患だが、多発性骨髄腫と異なり、病変部に含まれる毛細血管の数ははるかに多いことが指摘されている¹⁰⁾。それゆえに、今回の症例でも従来推察されていると同じ^{99m}Tc-DTPA 集積機序が考えられた。一方、⁶⁷Ga-




Fig. 3A. Posterior flow images every five seconds following Tc-99m DTPA injection show increased vascularity (arrow) in the retroperitoneal mass.

citrate は病変部への集積を示さず、 ^{99m}Tc -DTPA と ^{67}Ga -citrate 集積間には、異なった機序が存在するものと思われた。 ^{67}Ga -citrate イメージングは、多発性骨髄腫における陽性集積率が高くなく、多発性骨髄腫の検出法としての有用性が低いことが指摘されてきた^{11),12)}。僅かに、進行が早いタイプの骨髄腫への集積が高いことから、病期の評価法としての役割が期待されている^{12),13)}。

文 献

- 1) McAfee JG, Gagne G, Atkins HL, et al: Biological distribution and excretion of DTPA labeled with Tc-99m and In-111. *J Nucl Med* **20**: 1273-1278, 1979
- 2) Siddiqui AR: Localization of Technetium-99m DTPA in Neurofibroma. *J Nucl Med* **27**: 143-144, 1986
- 3) Lunia S, Lunia C, Philip PK, et al: Accumulation of Tc-99m-DTPA in uterine myoma. *Clin Nucl Med* **5**: 272-273, 1980
- 4) Tyler JL, Powers TA: Tc-99m DTPA uptake in soft tissue sarcoma. *Clin Nucl Med* **7**: 357-358, 1982
- 5) Pedell L, Fink-Bennett D: Technetium-DTPA splenic uptake. *J Nucl Med* **22**: 798-799, 1981
- 6) Kadir S, Strauss HW: Evaluation of inflammatory bowel disease with Tc-99m DTPA. *Radiology* **130**: 443-446, 1979
- 7) Alevizaki-Harhalaki M, Alevizaki C, Georgiou E, et al: Increased Tc-99m DTPA uptake in active Graves' ophthalmopathy and pretibial

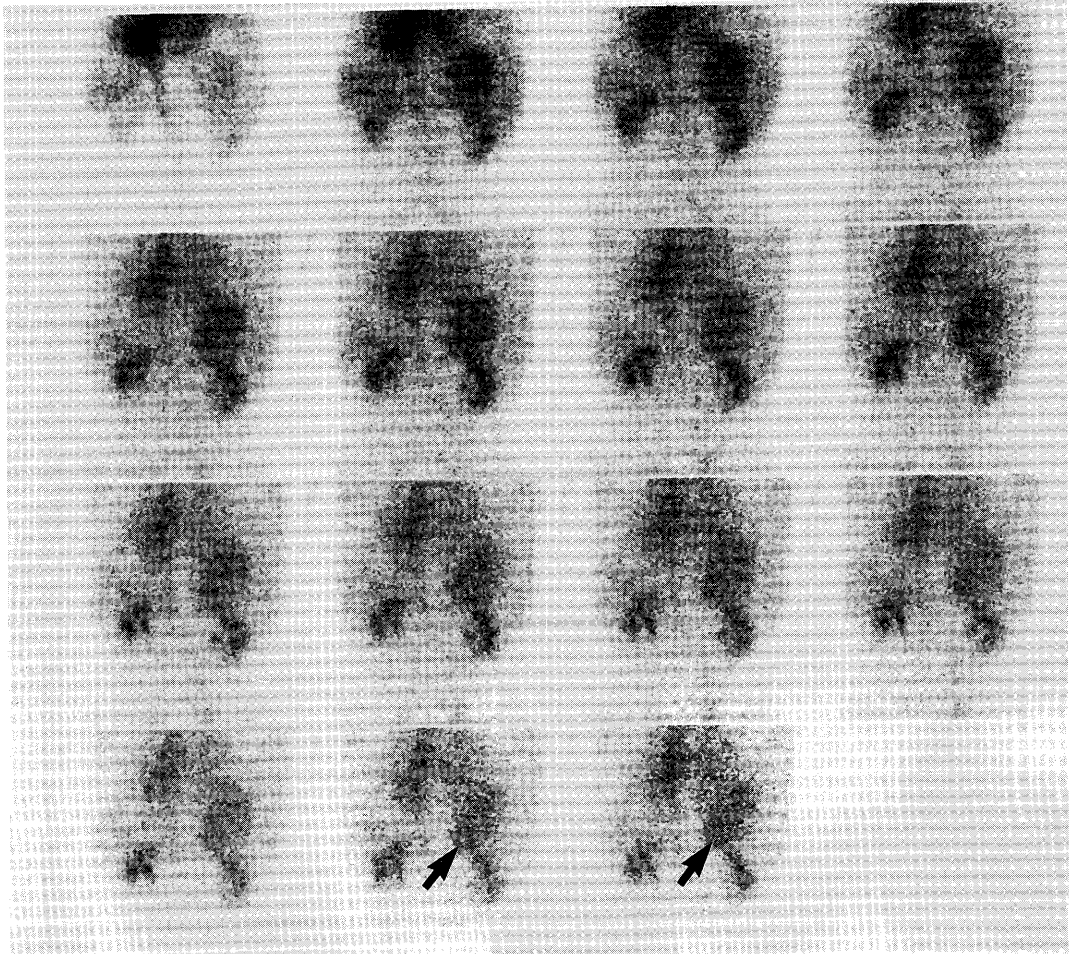


Fig. 3B. Posterior sequential images every 80 seconds following Tc-99m DTPA injection show prolonged retention of radionuclide (arrow) in the retroperitoneal mass.

Table 1. Extrarenal or extracentral nervous system uptake of Tc-99m DTPA

neurofibroma
uterine leiomyoma
soft-tissue sarcoma
splenic inflammation
inflammatory bowel disease
active Graves' ophthalmopathy and pretibial myxedema
breast cancer
hepatic hemangioma
Goodpasture's syndrome (pulmonary)
gynecomastia
extramedullary plasmacytoma

- myxedema. *J Nucl Med* **24** : 174-175, 1983
- 8) Cuschieri A, Hutchinson F, Neill GDS: Scintiscanning of the breast with ^{99m}Tc-diethylene triamine pentaacetic acid—a prospective blind evaluation. *Br J Surg* **68** : 147-149, 1981
 - 9) Moreno AJ, Rodriguiz AA, Fredericks P, et al: Uptake of Technetium-99m DTPA in a hepatic hemangioma. *Clin Nucl Med* **12** : 408-409, 1987
 - 10) Nagaoka M: On the histological structure of extramedullary lesion in multiple myeloma and of extramedullary plasma-cell tumor. *J Kyushu Hematol Soc* **6** : 88-100, 1956 (Jap)
 - 11) Hübner KF, Andrews GA, Hayes RL, et al: The use of rare-earth radionuclides and other bone-seekers in the evaluation of bone lesions in patients with multiple myeloma or solitary plasmacytoma. *Radiology* **125** : 171-176, 1977

- 12) Waxman AD, Siemsen JK, Levine AM, et al: Radiographic and radionuclide imaging in multiple myeloma: the role of Gallium scintigraphy: concise communication. *J Nucl Med* **22**: 232-236, 1981
- 13) Kanoh T, Ohno T, Uchino H, et al: Avid uptake of Gallium-67 in multiple myeloma. An additional indicator of the aggressive phase. *Clin Nucl Med* **12**: 482-483, 1987