

AMCoR

Asahikawa Medical College Repository <http://amcor.asahikawa-med.ac.jp/>

核医学画像診断 (1991.03) 5巻2号:53～55.

肺癌頸部リンパ節転移と偶然存在した甲状腺結節

秀毛範至、藤田一、絹谷啓子、利波紀久

肺癌頸部リンパ節転移と偶然存在した甲状腺結節

秀毛 範至 藤田 一* 絹谷 啓子
利波 紀久

要 旨

頸部リンパ節転移をきたした縦隔型肺癌の症例で、Ga-67シンチグラムが診断に有用であった症例を示す。本例は、同時に存在した甲状腺結節と頸部リンパ節に Tl-201 が集積を示したため、当初は甲状腺癌のリンパ節転移が疑われた。しかし、Ga-67 が頸部、縦隔に広範な異常集積を示したことより甲状腺以外の原発が疑われ、リンパ節生検で低分子型肺扁平上皮癌の診断を得、気管支鏡にて気管分岐部に存在する腫瘍が確認された。

はじめに

Tl-201 は、悪性、良性を問わず充実甲状腺腫瘍に集積することが知られている。Tc-99 m 甲状腺シンチグラムで結節の集積欠損を認め、Tl-201 甲状腺シンチグラムで欠損部への集積を認めても必ずしも悪性であるとはいえないが、同時に頸部リンパ節への集積を認めた場合、悪性甲状腺腫瘍の可能性が高い。しかし甲状腺以外にも Tl-201 がよく集積する腫瘍は報告されておりこの内の一つに肺癌がある。今回われわれは、肺癌の頸部リンパ節転移の症例で、偶然存在した甲状腺結節のため甲状腺癌のリンパ節転移が疑われたが、この鑑別に Ga-67 が有

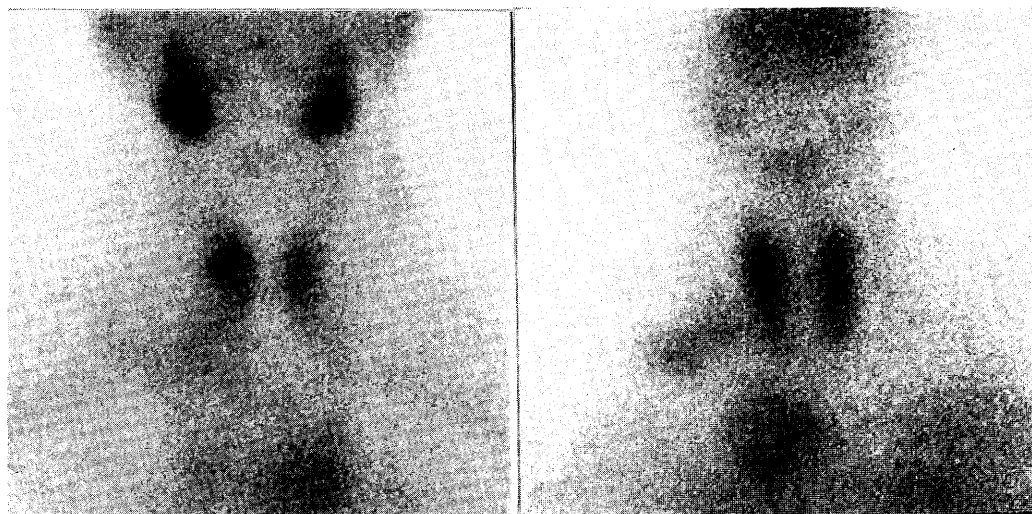


Fig. 1 (Left) Tc-99 m thyroid scintigram showed photon deficient area in right lower pole. (Right) In Tl-201 scintigram, Tl-201 uptake was seen in the right lower pole and also noted was abnormal extra thyroidal uptake in right neck and upper mediastinum.

A case of neck lymphnode metastasis of lung cancer with incidental thyroid nodule

Noriyuki Shuke, Hajime Fujita*, Keiko Kinuya, Norihisa Tonami

Department of Nuclear Medicine, Kanazawa University School of Medicine, *Department of Internal Medicine, Komatsu Municipal Hospital

金沢大学医学部核医学科 〒920 金沢市宝町13-1, *小松市民病院内科 〒923 小松市相生町10

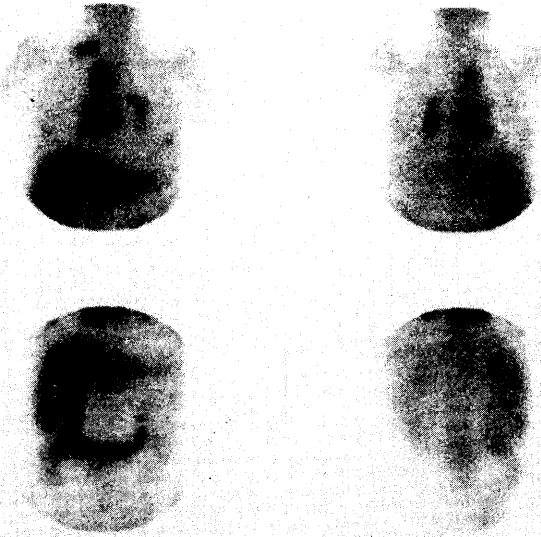


Fig. 2 Ga - 67 scintigram showed abnormal mediastinal uptake, which seemed obviously atypical for metastasis of thyroid cancer.

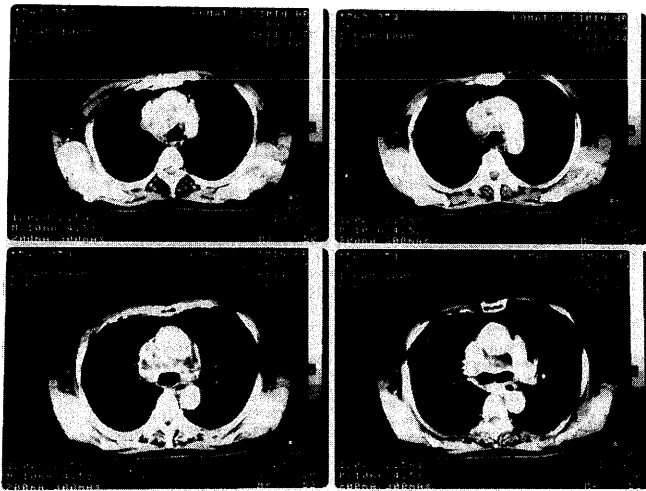


Fig. 3 Chest X-ray CT revealed massive mediastinal lymphnode swelling that was consistent with abnormal mediastinal uptake of Ga-67.

用であった症例を経験したので報告する。

症 例

患者は、62歳女性。1989年11月、右頸部の腫瘍を自覚し、小松市民病院を受診した。入院時現症では、右頸部の腫瘍と甲状腺右葉に結節を触知した。入院時検査成績では、軽度の貧血 (RBC 371, Hb 11.0), 白血球の上昇 (10700), 血沈の亢進 (71/121) と CRP の陽性 (0.37) を認めた。甲状腺ホルモンは、正常であったが、サイログロブリンが軽度の高値 (40 ng/ml) を示した。腫瘍マーカーでは、SCC 抗原が陽性であった。甲状腺超音波検査で右葉下極の低エコー結節と右頸部のリンパ節

腫大が確認された。Fig. 1 に Tc-99 m と Tl-201 の甲状腺シンチグラムを示す。Tc-99 m では右葉の下極に集積欠損を認めたが、Tl-201 では同部に集積を認め、右側頸部と上縦隔にも異常集積を認めたことより、この時点では甲状腺癌の頸部リンパ節転移が疑われた。しかし、検査成績で白血球の上昇、CRP の陽性等の炎症所見を認めたため、Ga-67 シンチグラムが施行された。Fig. 2 に本例の Ga-67 シンチグラムを示す。Tl-201 で認められた右側頸部と上縦隔の集積以外に縦隔から両側肺門にかけて広範な異常集積が認められたが甲状腺の結節には集積は認められなかった。甲状腺癌の転移としては広範な Ga-67 集積は非典型的であり、頸部リンパ節

腫大の原因として、肺癌、悪性リンパ腫等の甲状腺以外の原因が示唆された。続いて施行された胸部CT (Fig. 3) では Ga-67 の所見に一致する、気管分岐部から上縦隔、頸部に及ぶ腫瘍を認めた。頸部リンパ節生検で低分化型肺扁平上皮癌の診断を得、気管支鏡にて気管分岐部の腫瘍が確認された。

考 案

本症例は、縦隔型肺扁平上皮癌の頸部リンパ節転移であったが、同時に存在した甲状腺の結節と頸部リンパ節に Tl-201 の集積を認めたためにシンチグラム上、甲状腺癌のリンパ節転移に類似した所見を呈した例である。Tl-201 は、良悪を問わず充実性の甲状腺腫瘍に集積するため結節への集積のみでは必ずしも悪性であるとは言えないが、同時に頸部リンパ節に集積を認めた場合、甲状腺癌とその転移への集積である可能性が高い。しかし、本例の如く、

甲状腺以外の腫瘍にも Tl-201 が集積を示すことがあるので注意が必要である。

甲状腺結節の精査で Tl-201 シンチグラムが施行されることは多いが、甲状腺結節とリンパ節に集積を認めた場合でも、甲状腺癌以外の可能性があることを常に念頭におき、積極的に鑑別していくことが大切であると思われた。

文 献

- 1) 利波紀久, 道岸隆敏, 分校久志ほか: Tl-201 Chloride による臨床腫瘍スキャンニング, *Radioisotopes* 25: 829-831, 1976
- 2) Tonami N, Hisada K: ^{201}Tl scintigraphy in postoperative detection of thyroid cancer: A comparative study with ^{132}I . *radiology* 136: 461-464, 1981