AMCoR
Asahikawa Medical University Repository http://amcor.asahikawa-med.ac.jp/

皮膚科の臨床 (2008.03) 50巻3号:367～369.

# 小児に発症したEosinophilic Cellulitisの1例

関口敦之, 小池且弥, 山本明美, 飯塚 一

皮膚臨床 50(3)；367～369，2008

症例

# 小児に発症した Eosinophilic Cellulitis の 1 例

関口　敦之*　小池　且弥*　山本　明美**　飯塚　一**

要　約

4 歳，男児。特に誘因なく，両下肢に痛みを伴う腫脹と浸潤性紅斑，紅色丘疹，水疱が出現し歩行困難をきたした。末梢血では軽度の好酸球増多を呈し，病理組織学的に真皮の好酸球浸潤と flame figure を認めたため eosinophilic cellulitis と診断した。ベタメタゾン 2 mg/日内服にて速やかに皮疹，疼痛は改善した。発症 2 年後の現在，再発はない。

**キーワード**：eosinophilic cellulitis，Wells 症候群，小児

## I．はじめに

Eosinophilic cellulitis は，蜂窩織炎様の臨床症状を呈し，組織学的に好酸球の顕著な浸潤と flame figure の出現を特徴とする疾患である。多くは 20～50 歳代に発症し，小児に発症することはまれである。

今回われわれは，4 歳男児に発症した eosinophilic cellulitis の 1 例を経験したので，若干の文献的考察とあわせて報告する。

## II．症　例

**患　者**　4 歳，男児

**初　診**　2005 年 2 月 8 日

**主　訴**　両側下腿の紅斑，腫脹，疼痛

**家族歴**　特記すべきことなし。

**既往歴**　気管支喘息

**現病歴**　4 日前より両下腿に痛みを伴う腫脹が出現し，歩行困難をきたしたため当院小児科を受診し入院，当科を紹介された。発熱，関節痛はない。初診時，両下腿に浮腫と鶏卵大の紫斑を数個認めたため，ウイルス感染，アナフィラクトイド紫斑の可能性を考えて経過を観察していたが，初診の 3 日後より両下腿に紅斑，水疱が出現してきたため当科を再診。

**現　症**　両下腿から足背にかけてびまん性の浮腫性腫脹と紅色丘疹，および環状の浸潤性紅斑がみられた。紅斑上には一部小水疱が集簇しており，また血疱を形成している部位もあった（図 1-a, b）。

**検査所見**　WBC 13200/mm$^3$ (eosino 8%)，RBC 447×10$^4$/mm$^3$，Hb 12.0 g/dl，Plt 40.4×10$^4$/mm$^3$，CRP 0.5 mg/dl，生化学的検査異常なし，抗核抗体陰性，尿所見に異常なし。

**病理組織学的所見**　右下腿の浸潤性紅斑：真皮全層の血管周囲性および膠原線維間に好酸球が浸潤，リンパ球，組織球も浸潤する。表皮内に水疱形成がみられた（図 2-a）。膠原線維の周囲を好酸球ないし好酸性の顆粒が取り囲む flame figure の像がみられた（図 2-b）。血管炎の像はみられなかった。

**治療および経過**　ベタメタゾン 2 mg/日内服にて速やかに皮疹，疼痛は改善した。その後ベタメ

* Atsushi SEKIGUCHI & Katsuya KOIKE, 町立中標津病院，皮膚科（主任：小池且弥部長）
** Akemi YAMAMOTO & Hajime IIZUKA, 旭川医科大学，皮膚科学教室（主任：飯塚　一教授）
**別刷請求先**　関口敦之：町立中標津病院皮膚科（〒086-1110 北海道標津郡中標津町西 10 条南 9-1-1）

**図1**　臨床像
a，b：下腿に紅色丘疹，環状紅斑，血疱を伴う浮腫性腫脹を認める。

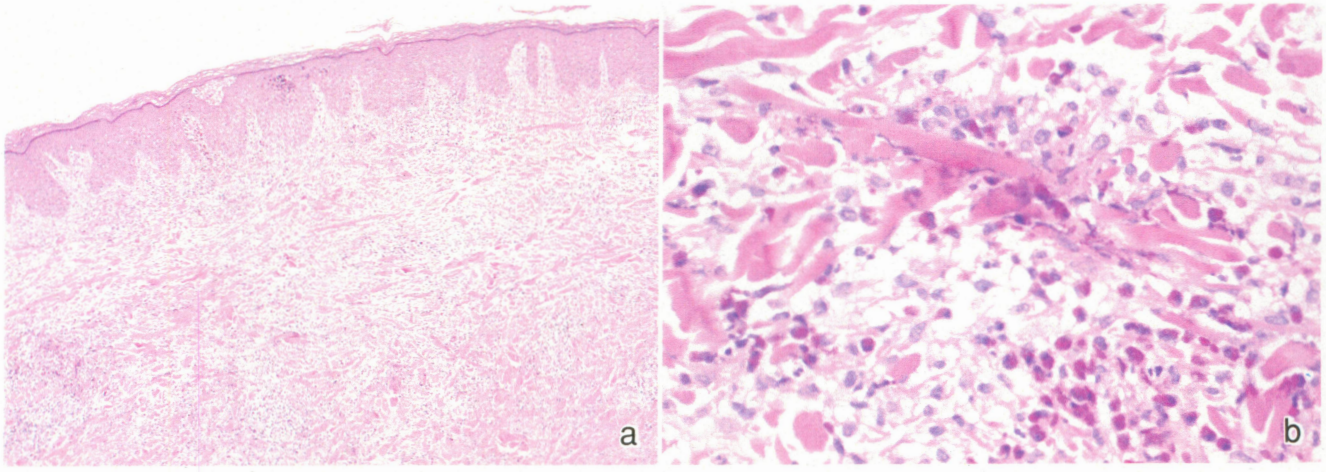


**図2**　病理組織像
a：真皮全層における好酸球主体の細胞浸潤
b：膠原線維の周囲を好酸球ないし好酸性の顆粒が取り囲む flame figure の像がみられた。

タゾンは5週間かけて漸減，中止した。発症後2年経過しているが，再発はない。

## Ⅲ．考　　案

Eosinophilic cellulitis は，1971年 Wells[1]によって recurrent granulomatous dermatitis with eosinophilia の名称で報告された疾患であり，細菌性蜂窩織炎様の皮膚症状と，組織での好酸球浸潤，flame figure の出現を特徴とする。

典型例では体幹，四肢に浸潤を伴った浮腫性紅斑として発症し，進行し拡大すると蜂窩織炎に似た外観を呈するようになる。その他，水疱，膿疱，丘疹，環状紅斑，環状肉芽腫様皮疹など多彩な皮疹がみられる。全身性に皮疹が出現する症例では発熱，関節痛などの全身症状を呈することも多い。約半数に再発がみられる[2]。

本症の原因は未だ不明であるが，誘発因子としてウイルス感染[3]，寄生虫感染[4]，薬剤[5]，虫刺症[6]，

**表1** 小児 eosinophilic cellulitis の本邦報告例

| 報告者 | 報告年 | 年齢・性別 | 部位 | 症状 | 検査所見 | 治療 | 再発 |
|---|---|---|---|---|---|---|---|
| 白井ら[11] | 1990 | 10・男 | 下肢 | 紅斑 | 好酸球増多 | 無治療 | なし |
| 村山ら[12] | 1992 | 9・男 | 下肢 | 紅斑 | 好酸球増多，IgE 上昇 | ステロイド外用 | なし |
| 飯塚ら[3] | 1993 | 10・男 | 全身 | 紅斑，丘疹 | 好酸球増多 | 抗ヒスタミン剤内服 | なし |
| 水足ら[13] | 1993 | 10・女 | 全身 | 紅斑，丘疹，発熱 | | ステロイド内服 | なし |
| 進藤ら[14] | 2006 | 8・女 | 下肢 | 隆起性局面 | 好酸球増多 | ステロイド内服 | なし |
| 池上ら[15] | 2006 | 7・女 | 全身 | 紅斑，水疱，発熱 | 白血球増多 | ステロイド内服 | あり |
| 自験例 | 2007 | 4・男 | 下肢 | 紅斑，丘疹，水疱 | 好酸球増多 | ステロイド内服 | なし |

接触皮膚炎[7]などの報告がある。

本症患者において好酸球産生を刺激する IL-5 や好酸球顆粒蛋白である eosinophilic cationic protein が血清中で高値を示したという報告[8]があることから，何らかの抗原に対する皮膚の過敏反応が好酸球の過剰な浸潤や脱顆粒を引き起こし発症するのではないかと推察されている。

また，本症に特徴的とされる flame figure は好酸球顆粒蛋白が膠原線維間に沈着した像であるが，この顆粒の少なくとも一部は組織障害作用を持つ major basic protein であることが示されている[9]。Flame figure は約 8 割の症例で確認できる[2]が，急性期ではみられないことも多く，診断に必須の所見ではない。また痒疹，湿疹・皮膚炎群，水疱性類天疱瘡，虫刺症などの疾患でもまれに生じることがある。

自験例は典型的な皮膚症状を呈し，病理組織像での強い好酸球の浸潤と flame figure の存在により本症と診断したが，病変が下肢に限局していることより虫刺症との鑑別が問題となる。しかし，詳細な問診でも虫刺されの既往がなく，初診時には下腿の腫脹，疼痛のみを呈し，経過中に突然紅斑，水疱が出現した点や，虫刺の機会が非常に少ない北海道の厳冬期に発症していることより虫刺症は否定的と考えた。

本邦における eosinophilic cellulitis は 1975 年の小林ら[10]以降，現在までに 70 余例が報告されているが，小児発症例は自験例を含めて 7 例ある（表 1）。皮疹が多発し，発熱などの全身症状を伴う症例がある一方，自験例を含めて 4 例は病変が下肢に限局し全身症状を欠いている。誘因が明らかな症例はないが，基礎疾患として骨髄異形成症候群を有していた例[13]もある。小児 7 例中 4 例がステロイド内服で治療され，1 例で再発している。自験例は調べえた限り，本邦最年少の報告である。

Gilliam らの海外小児例 28 例をまとめた報告[16]では，乳幼児期（0〜6 歳）の発症が 16 例（57.1%）にみられ，本邦報告例と比較して低年齢での発症が目立っている。また，28 例中 8 例（28.5%）で発熱を伴っており，関節痛やリンパ節腫脹を認めた症例もあった。12 例（42.8%）はステロイド内服で治療され，無治療で改善している症例も 6 例（21.4%）ある。28 例中 18 例（64.2%）と，高率に再発したことも本邦報告例と異なる点であった。

病変が限局しており，全身症状を伴わない症例や再発のみられない症例は，虫刺症や蜂窩織炎，中毒疹として見逃されている可能性があり，小児の急性蜂窩織炎様症状をみた場合には本症の可能性も念頭において診療にあたるべきと考えた。

（2007 年 9 月 28 日受理）

## 文　献


1) Wells GC：Trans St John's Hosp Dermatol Soc, **57**：46-56, 1971
2) 矢野正一郎ほか：臨皮，**52**：206-211，1998
3) 飯塚万利子ほか：皮膚臨床，**35**：125-130，1993
4) 原田　栄ほか：皮膚臨床，**33**：451-455，1991
5) 村田洋三ほか：皮膚臨床，**37**：317-320，1995
6) 勝又和子ほか：皮膚病診療，**19**：453-456，1997
7) 国定　充ほか：日皮会誌，**113**：1249-1254，2003
8) Espana A et al：Br J Dermatol, **140**：127-130, 1999
9) Peters MS et al：Br J Dermatol, **109**：141-148, 1983
10) 小林登喜子，肥田野信：日皮会誌，**85**：544，1975
11) 白井志郎，野本正志：皮膚臨床，**32**：366-367，1990
12) 村山　実，末永義則：西日皮膚，**54**：859-862，1992
13) 水足久美子ほか：臨皮，**47**：975-978，1993
14) 進藤真久ほか：西日皮膚，**68**：260-262，2006
15) 池上隆太ほか：皮膚臨床，**48**：903-908，2006
16) Gilliam AE et al：Pediatrics, **116**：149-155, 2005