AMCoR
Asahikawa Medical College Repository http://amcor.asahikawa-med.ac.jp/

皮膚科の臨床 (2005.03) 47巻3号:336～339.

【間葉系腫瘍・リンパ腫】 乳癌,膀胱癌を伴った隆起性皮膚線維肉腫

中村哲史, 柏木孝之, 辻ひとみ, 橋本喜夫, 山本明美, 高橋英俊, 飯塚一

皮膚臨床 47(3)；336～339，2005

特集◆間葉系腫瘍・リンパ腫

乳癌，膀胱癌を伴った隆起性皮膚線維肉腫

中村　哲史*　柏木　孝之*　辻　ひとみ*　橋本　喜夫*
山本　明美*　高橋　英俊*　飯塚　一*

要　約

49 歳，女性。外科にて乳癌手術に際し臍上方 1 cm の皮下腫瘤も切除され，病理組織学的に隆起性皮膚線維肉腫（DFSP）と診断された。当科に入院後，3 cm マージンで拡大切除を行った。臍部の深さは壁側腹膜まで，周囲と正中白線上は腹直筋筋膜，筋鞘まで切除し，腹壁ヘルニア予防のため，局所回転皮弁で形成した。手術 3 カ月後，血尿が出現し，精査の結果，膀胱右後壁の腫瘍が発見され，膀胱鏡下切除で移行上皮癌が確認された。

キーワード：隆起性皮膚線維肉腫，重複癌，手術療法

Ⅰ．はじめに

隆起性皮膚線維肉腫（dermatofibrosarcoma protuberans，以下 DFSP）は低悪性度軟部腫瘍であるが，局所再発の頻度が高く，拡大切除，定期検査が必要とされている[1)～3)]。体幹に好発するが，部位によっては手術方法の選択に難渋する場合がある[4)～7)]。

本腫瘍は遺伝子の転座が知られているほか[8)9)]，近年は p53 遺伝子の異常や[10)～12)]，Li-Fraumeni 症候群を示唆する症例の報告もある[13)]。ただし，現時点で他の悪性腫瘍の合併の報告は少ない。

今回我々は，乳癌，膀胱癌を合併した DFSP を経験したので報告する。

Ⅱ．症　例

患　者　49 歳，女性

初　診　2003 年 2 月 7 日

家族歴　母に肺癌，祖母と母方の叔母に胃癌

既往歴　2002 年 12 月乳癌（右）の手術

現病歴　2002 年 12 月 18 日，右乳房のしこりに気づき，当院外科受診。乳癌の診断で同年 12 月 26 日に乳房切除術を行った。その際，臍 1 cm 上方の皮下結節も自覚していたため，同時に切除した。皮下結節は病理組織学的に DFSP と診断され，断端陽性であったことから当科を紹介された。

病理組織学的所見　乳房：tubullo-scirrhous パターンを示す腺癌で pT1N0M0，stage Ⅰ であった。エストロゲン受容体陽性であり，乳房切除後，酢酸リュープロレリン（3.75 mg/1 カ月）注射で治療継続中である。

初診時現症　臍上部に幅 1 cm，長さ 3 cm の手術痕があり，皮下の硬結を触れる（図 1）。両側鼠径リンパ節は触知しない。全身検索では，頭部，頸部，胸部，腹骨盤部には転移所見はない。

検査所見　血清蛋白 6.0 g/dl，血清アルブミン 4.4 g/dl，白血球 5680/mm^3，Hb 13.4 g/dl，血小板 24.8 万/mm^3，LDH 172 IU/l，BUN 16.0 mg/dl，

* Satoshi NAKAMURA, Takayuki KASHIWAGI, Hitomi TUJI, Yoshio HASHIMOTO, Akemi ISHIDA-YAMAMOTO, Hidetoshi TAKAHASHI & Hajime IIZUKA，旭川医科大学，皮膚科学教室（主任：飯塚　一教授）
別刷請求先　中村哲史：旭川医科大学皮膚科（〒078-8510 旭川市緑が丘東 2-1-1-1）

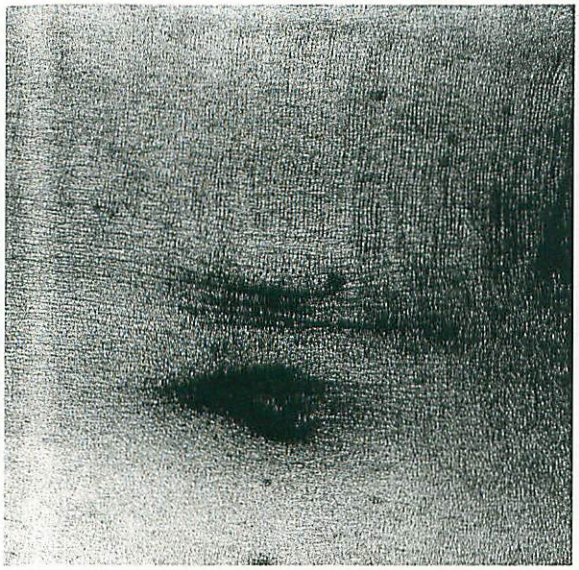

図1　初診時臨床像：臍部1cm上方に幅1cm，長さ3cmの手術痕と皮下硬結が存在。皮下硬結を点線で示す。

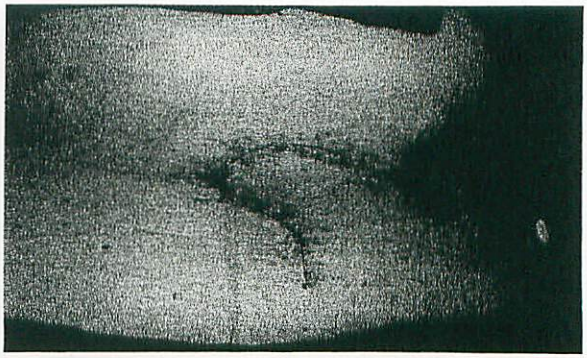

図2　回転皮弁施行後臨床像：局所回転皮弁にて切除創を覆った。

Cr 0.75 mg/dl で特に異常なし。腫瘍マーカーの上昇もない。

治　療　同年4月4日に，前回の瘢痕から広さは上下左右とも3cm，深さは腹直筋筋膜直上で，臍部の腹腔への連続部は壁側腹膜と白線部上下1cmの長さで腱鞘ごと切除した。壁側腹膜，白線部は縫合し，さらに腹壁ヘルニア予防のため，左下腹部からの皮下脂肪織の深さの皮弁を形成し，ローテーションをかけ縫合した（図2）。

病理組織学的所見　外科での切除検体では，真皮深層に線維芽細胞が集塊を作って，周囲組織へ浸潤している（図3-a，b）。皮膚科切除検体でも特殊染色で，CD34陽性であった（図3-c）。下端および断端は十分な切除範囲であることを確認した。

経　過　手術後は経過良好であり，術後12日目に退院した。その後経過観察していたが，同年，7月尿潜血を発見。さらに，8月肉眼的血尿を認め，9月10日に膀胱鏡下腫瘍切除，および周辺組織のランダム生検を行った。腫瘍本体は移行上皮癌（stage Ⅰ）であり，ランダム生検の部分には腫瘍細胞はみられなかった。現在，当科，外科，泌尿器科で経過観察中である。なお，遺伝子学的検索は本人の同意が得られず，施行していない。

Ⅲ．考　案

自験例は乳癌の治療を契機として，DFSPが，さらに経過観察中に膀胱癌が発見された3重複癌の症例である。皮膚科対応の契機となったDFSPは低悪性度の間葉系腫瘍であるが，切除不十分な場合は局所再発が時に生じる[1)2)4)~7)]。そのため，手術方法としては，広範囲切除と分層植皮を施行することが多い。この場合，分層植皮は局所再発を確認しやすいことも適応の要因となっている。自験例では，発症部位が臍部近傍であり，分層植皮では腹壁ヘルニアをきたす可能性が高いことから，3cmマージンで切除後，皮弁による治療方法を選択した。

臍部は皮下脂肪織を欠き，臍帯離断後の瘢痕組織により腹膜に連続している。自験例では，臍直下では腹膜まで，その周囲では腹直筋筋膜まで一期的に拡大切除を施行した。腹膜切除により起こりうる腹壁ヘルニアの予防のために創部は脂肪層を付けた皮膚で局所皮弁形成術を施行しているが，十分な切除範囲のためには開腹術が必要であったと考えている。

DFSPの切除範囲については統一した見解がなく，断端陰性であればよいとした報告[1)]から，5cmの拡大切除は必要[7)]とした報告まであるが，今回は通常必要な最低切除範囲とされる3cmの拡大切除とした[2)~6)]。皮膚悪性腫瘍取扱い規約[14)]でも，皮膚軟部肉腫の低悪性度肉腫では，治癒的切除（5

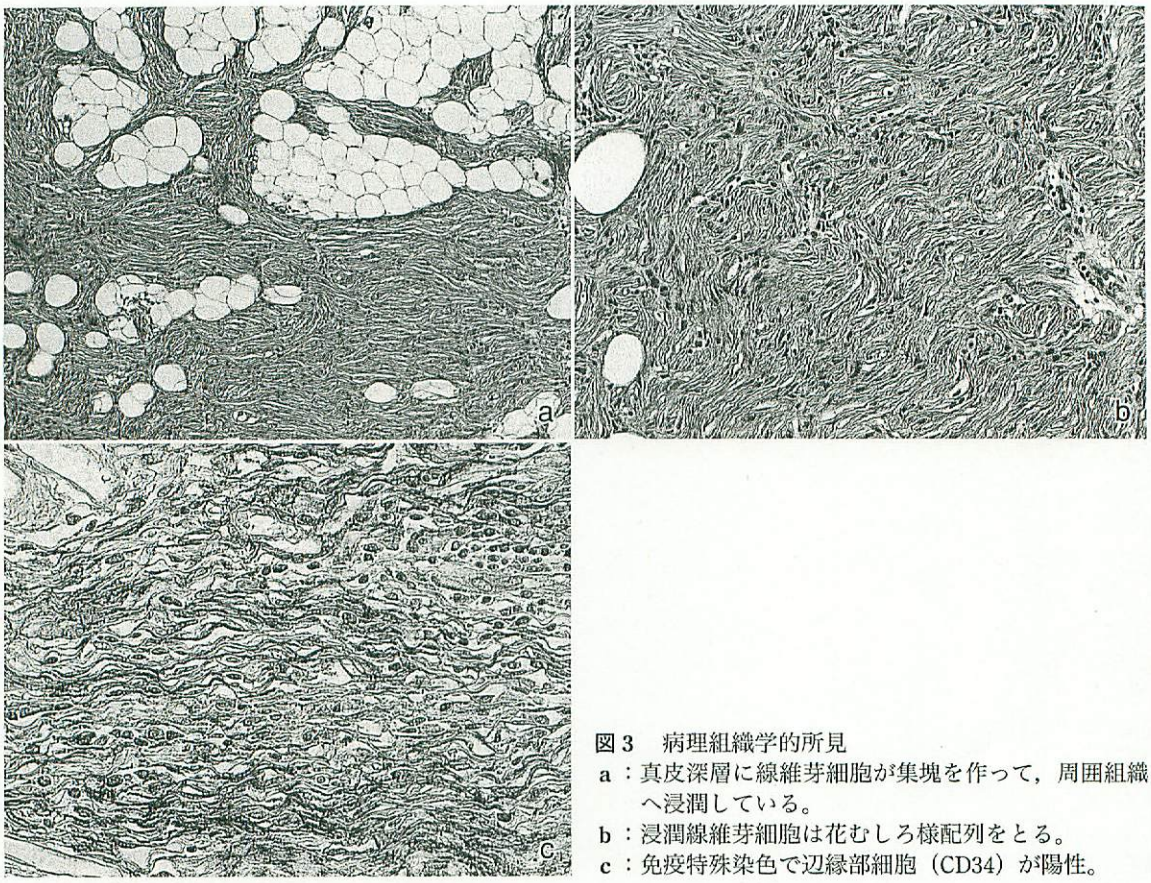

図3　病理組織学的所見
a：真皮深層に線維芽細胞が集塊を作って，周囲組織へ浸潤している。
b：浸潤線維芽細胞は花むしろ様配列をとる。
c：免疫特殊染色で辺縁部細胞（CD34）が陽性。

cm 以上）と，十分な広範囲切除（2〜4 cm）での局所根治率はそれぞれ 82%，84% と明確な差がないとされている。

DFSP では，染色体転座 t（17；22）（q22；q13）と，それに関連する余剰環状染色体およびキメラ遺伝子 *COL1A1-PDGFB* が検出されている[8)9)]。さらに，DFSP の fibrosarcomatous area（DFSP-FS）では，p53 の異常発現の報告もある[10)〜12)]。近年，乳癌と DFSP の合併の遺伝的背景を検討した報告がある[13)]。この報告では，体細胞遺伝子のレベルで p53 に異常があり，Li-Fraumeni 症候群[15)]の可能性も示唆している。自験例は，本人の承諾が得られず，遺伝子の転座や p53 の遺伝子変異の検討は行っていないが，3 重複癌でもあり遺伝子異常の可能性も十分考えられる。

DFSP は皮膚科領域からの報告が比較的多い軟部腫瘍である。自験例のような重複癌の報告は必ずしも多くないが，可能性を念頭に置き発症素因も含め経過観察を慎重に行うことが重要と考える。

（2004 年 10 月 27 日受理）

文　献

1) Bowne WB et al：Cancer, **88**：2711-2720, 2000
2) Oliveira-Soares R et al：J Eur Acad Dermatol Venereol, **16**：441-446, 2002
3) Billings SJ, Folpe AL：Am J Dermatopathol, **26**：141-155, 2004
4) Chang CK et al：Eur J Surg Oncol, **30**：341-345, 2004
5) DuBay D et al：Cancer, **100**：1008-1016, 2004
6) Snow SN et al：Cancer, **101**：28-38, 2004
7) D'Andrea F et al：J Eur Acad Dermatol Venereol, **15**：427-429, 2001
8) Sirvent N et al：Genes Chromosomes Cancer, **37**：1-19, 2003
9) Sandberg AA et al：Cancer Genet Cytogenet, **140**：1-12, 2003

10) Sasaki M et al : Pathol Int, **49** : 799-806, 1999
11) Zorlu F et al : Jpn J Clin Oncol, **31** : 557-561, 2001
12) Takahira T et al : Hum Pathol, **35** : 240-245, 2004
13) Beech DJ et al : Am Surg, **70** : 543-545, 2004
14) 皮膚悪性腫瘍取扱い規約，1 版，日本皮膚悪性腫瘍学会編，金原出版，2002，88-104 頁
15) Olivier M et al : Cancer Res, **63** : 6643-6650, 2003