AMCoR
Asahikawa Medical University Repository http://amcor.asahikawa-med.ac.jp/

旭川厚生病院医誌 (1997.06) 7巻1号:33～36.

Chondroid Syringomaの1例

伊部昌樹, 山内利浩, 水元俊裕, 里 悌子

Chondroid Syringomaの1例

伊部昌樹[1)]　山内利浩[1)]　水元俊裕[1)]　里　悌子[2)]

要　旨

52歳男性のChondroid Syringomaの1例を報告した。顔面頬骨部に生じた暗赤色でドーム状の結節で，病理組織学的には線維性の被膜で周囲組織と分けられており，内部は充実性で間質が粘液様物質に富む粘液腫様構造と密に増生または管腔構造を形成する上皮性組織からなる腫瘍を認めた。管腔は比較的大きく分枝状で，管腔壁は2層性であり，Hedingtonのいうアポクリン型，Leverのいうchondroid syringoma with tubular, branching luminaに相当すると考えた。

Key Words：Chondroid Syringoma，アポクリン型

はじめに

Chondroid Syringoma[1)]はso-called mixed tumor of the skin，いわゆる皮膚混合腫瘍[2)]とも呼ばれ，顔面，頭部に好発する比較的稀な汗腺腫瘍である。1892年Nasseによって第1例が報告[3)]されて以来，その疾患名，病理学的分類，発生起源について様々な検討が行われてきた。今回われわれは，顔面に生じた本腫瘍を経験し，病理組織学的，免疫組織化学的に検討したので報告する。

I．症　例

患　者：52歳，男性

初　診：1996年9月3日

主　訴：左頬部の自覚症状のない暗赤色結節

既往歴・家族歴：特記すべきことなし

現病歴：初診の約1年前に左頬骨弓部に米粒大の皮下結節があるのに気付いた。その後，外傷，出血を契機に徐々に増大してきたため当科を受診した。

現　症：左顔面頬骨弓上に直径1.1 cm大の表面平滑，ドーム状の暗赤色結節を認めた(図1)。下床との可動性は良好で自覚症状はない。

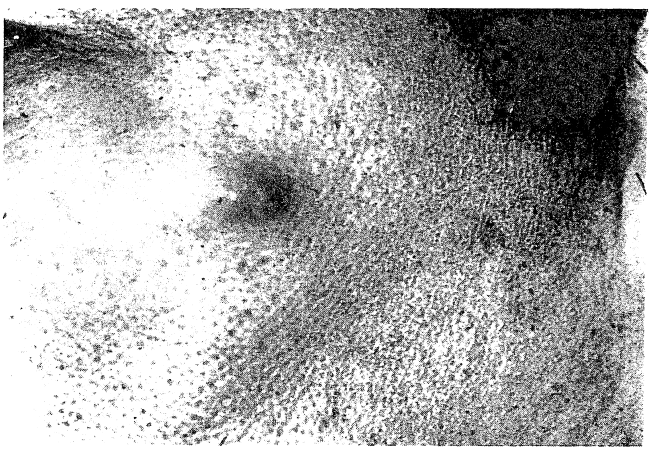

図1　左顔面頬骨弓上の暗赤色結節

治　療：診断と治療をかねて全切除した。術後局所再発はない。

病理組織学的所見：真皮から皮下脂肪織にかけて，線維性結合織に囲まれた境界明瞭な充実性腫瘍で表皮との連続性はみられない(図2)。腫瘍上部には粘液腫様構造，腫瘍細胞の充実性増生を認め，下部では不規則，分枝状に大きな管腔を形成する上皮性組織で構成されている。

粘液腫様部では粘液様基質中に円形，多角形，紡錘形の胞体をもった腫瘍細胞を認める(図3)。一部好酸性ないし明調な細胞が散在性または数個集まって存在していたが，明かな軟骨形成は認められない。

1)旭川厚生病院　皮膚科　〒078 旭川市1条通24丁目
2)同　病理科

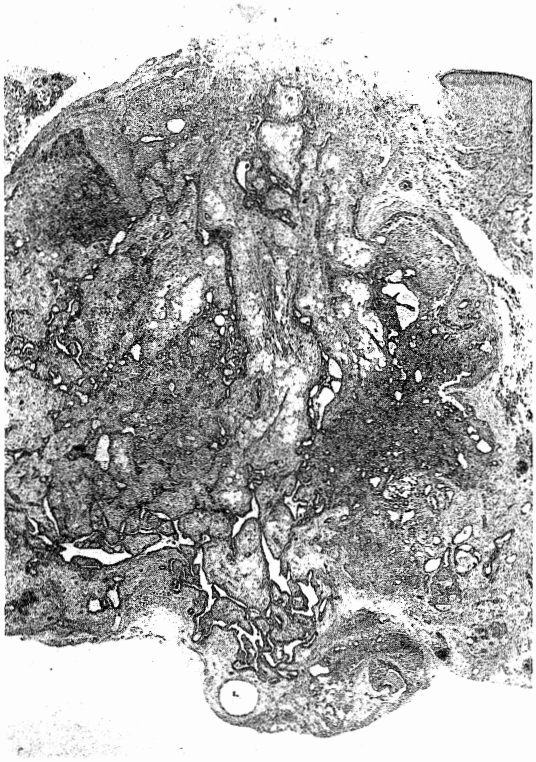

図2　腫瘍全体像

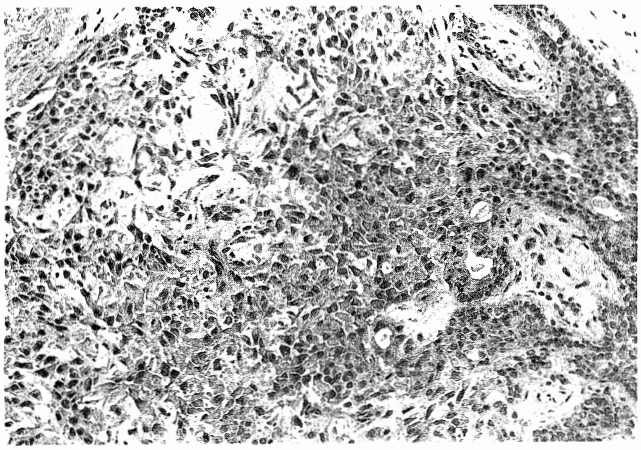

図3　粘液腫様部

上皮性組織を構成する細胞は立方形から多角形で，充実性に増生する部分と大小の管腔を形成する部分とが認められる。充実部では腫瘍細胞が密に集塊をなし，細胞間裂隙はわずかに認められるのみである。腺管部では大小不同の管腔を形成しており，管腔内部に好酸性の無構造な分泌物を認めた(図4)。管腔壁は2層性で，立方形の基底側の細胞と扁平な管腔側の細胞から構成されている(図5)。個々の腫瘍細胞に異型性は認めず，細胞分裂像も極めて少なかった。

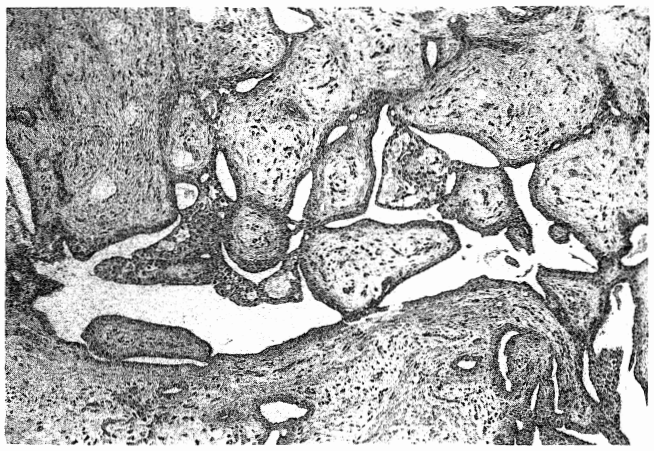

図4　腺管部
大小不同の管腔を形成している

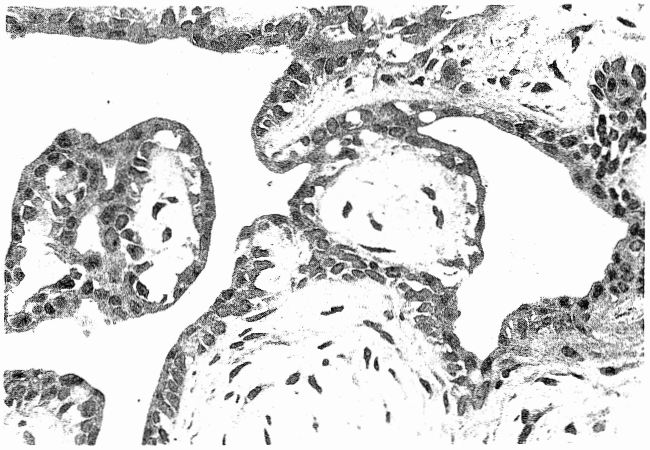

図5　2層の異なる細胞で構成された管腔

間質では，豊富な好塩基性物質の中に類円形から紡錘形の細胞が散在する。好塩基性物質はアルシアンブルー陽性を示した。

この他，特殊染色ではアルシアンブルー，ムチカルミン染色は粘液部，腺管腔が陽性。粘液腫様部でトルイジンブルー染色で異染性を示した。ギムザ染色では腫瘍実質の細胞と間質の線維が異なる染色性を示し，多房性の像を呈した。

免疫組織化学所見：S-100蛋白は粘液腫様部，充実部で陽性。腺管部では2層の上皮性細胞の中で基底側の細胞が陽性を示した(図6)。CEA，EMAでは管腔側の細胞と内腔の分泌物に陽性を示した(図7)。ポリクローナル抗ケラチン抗体は腫瘍細胞全体に陽性で，線維間質部は陰性。また，アクチンは陰性で筋上皮細胞の存在は確認されなかった。ビメンチンは一部の腫瘍細胞でのみ陽性だった。

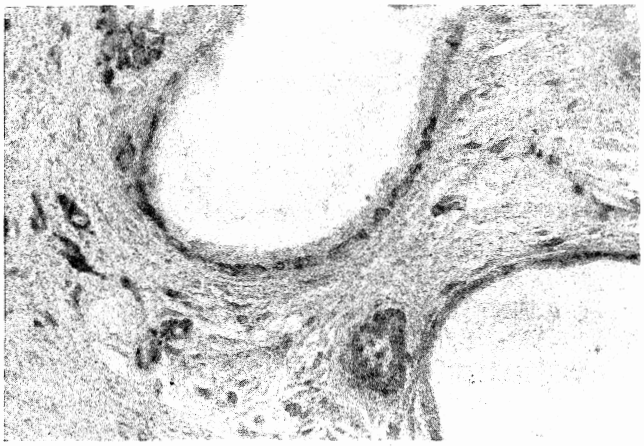

図6　腺管部のS-100蛋白陽性所見
管腔の基底側の細胞のみが陽性を示した。

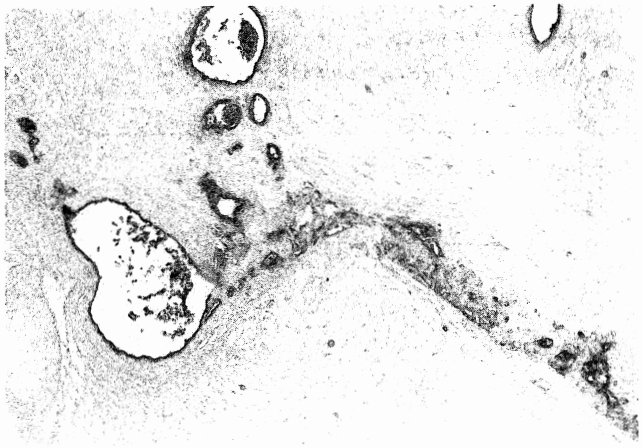

図7　腺管部のCEA陽性所見
管腔壁の内側とその内容物質に陽性所見を認めた。

以上の所見より，本症例をChondroid Syringomaと診断した。

II. 考　　按

Chondroid Syringoma（以下CS）は比較的稀な顔面，頭部に好発する汗腺細胞由来の腫瘍とされている。しかしながら，アポクリン汗腺由来か，エクリン汗腺由来かという点については現在のところ様々な見解がある。

CSの組織学的分類として，Hedington[4]らは管腔を形成する細胞の形態からアポクリン型（A型），エクリン型（E型）に分けて分類した。Lever[5]は同様の2者を各々chondroid syringoma with tubular, branching luminaとchondroid syringoma with small, tubular luminaに分けて成書の中で記載している。しかし，この腫瘍はアポクリン汗腺，エクリン汗腺のいずれにも分化する可能性があるという意見があり[6]，また，同一腫瘍内にアポクリン汗腺とエクリン汗腺の両方の分化傾向を示す症例の報告[7,8]もある。Hashimotoら[9]はapoeccrine glandの存在を認めた上で，エクリン汗腺からアポクリン汗腺への移行の可能性を述べている。さらに丸山ら[10]はA型，E型のいずれが優位かで分類するべきであると述べている。自験例では断頭分泌様の所見は明かではなかったが，多くの管腔が比較的大きく分枝状であること，管腔壁が2層性であることなどにより，Hedingtonの分類のA型及びLeverの分類のchondroid syringoma with tubular, branching luminaに相当すると考えた。臨床的にも顔面はアポクリン汗腺の優位の存在部位でA型の好発部位であることに一致している。

CSは一つの腫瘍の中で混在一体となり，多方向性の分化を示すことが特徴である。自験例でも腺管部の2層性の細胞に免疫組織化学染色で染色性に違いがみられた。

一般に表皮のCEAは汗腺分泌部の内側の細胞と，真皮内導管の管腔壁の細胞とその内容物に陽性であるとされており，エクリン汗腺とアポクリン汗腺に差がない。自験例でのCEA陽性所見は本腫瘍の汗腺への分化を示唆するものである。

CSの過去の報告ではS-100蛋白の染色態度はA型，E型にかかわらずほぼ一致しており，管腔の基底側細胞と充実部を構成する細胞が主で，軟骨部，粘液腫様部では散在性に存在するという[11]。自験例でも同様の所見を示した。

また，自験例では抗ケラチン抗体は全ての上皮性の腫瘍細胞に陽性を示した。大西[12]らはCSの角質嚢腫は毛嚢漏斗部と同様のkeratin, involucrinの発現を認めており，アポクリン汗腺の毛嚢開口部方向への分化を示す所見としている。毛包系へも分化しうる多分化能をもった上皮性腫瘍である可能性もあり興味深い。

CSの起源および組織発生については間葉系細胞への分化など明かではないことも多く，まだまだ意見の分かれるところだが，今後，これらの所見の解釈も含めて，さらなる検討と症例の蓄積を待ちたい。以上，chondroid syringomaの1例を報告した。

文　献

1）Paul H, Elson BH : Arch Dermatol, 84 : 177-189, 1961.
2）新妻　寛：現代皮膚科学大系，1版，9巻(山村雄一ほか編)，中山書店，89-91, 1981.
3）Nasse D : Arch Klin Chirurgie, 44 : 233-302, 1892.
4）Hedington JT : Mixed Tumor of skin : Eccrine and apocrine types, Arch Dermatol, 84 : 989-996, 1961.
5）Lever WF : Histopathology of the Skin, 7th Ed, Philadelphia, JB Lippincott, 620-621, 1989.
6）原　一夫ほか：エックリン汗腺への分化を示した，いわゆる皮膚混合腫瘍の1例．日皮会誌　103 : 1075-1081, 1993.
7）松浦恭子ほか：chondroid syringoma．皮膚病診療　17 : 567-568, 1995.
8）安斎真一ほか：皮膚混合腫瘍の臨床病理学的研究．西日皮膚　54, 491-499, 1992.
9）Hashimoto K : Tumor of Skin Appendages. Butterworths, Boston, 183-187, 1987.
10）丸山陽子ほか：Chondroid syringomaの1例．皮膚臨床 37 : 1291-1294, 1995.
11）大西誉光，大原國章ほか：皮膚混合腫瘍における免疫組織化学的検討(I)．皮膚臨床　36 : 1565-1569, 1994.
12）大西誉光，大原國章ほか：皮膚混合腫瘍における免疫組織化学的検討(II)．皮膚臨床　36 : 1729-1732, 1994.

A Case of Chondroid Syringoma

Masaki IBE[1], Toshihiro YAMAUCHI[1], Toshihiro MIZUMOTO[1] and Teiko SATO[2]

Key Words : Chondroid Syringoma, Apocrine type, Chondroid syringoma with tubular, branching lumina

[1]Dept. of Dermatology, Asahikawa Kosei General Hospital, 1-24, Asahikawa 078, Japan
[2]Dept. of Pathology